



diagnosticodelasalud.com

CURSO DE IRIDOLOGIA

Tomado de la web y adaptado para su
distribución virtual

Este es un curso muy valioso que se descarga gratis, sin embargo solo la práctica y la guía juiciosa habilitan a el practicante para ser un iridologo. Ofrecemos nuestros cursos hasta 10 personas a la vez viendo teoría y práctica. Inscríbase YA, para apartar su CUPO.

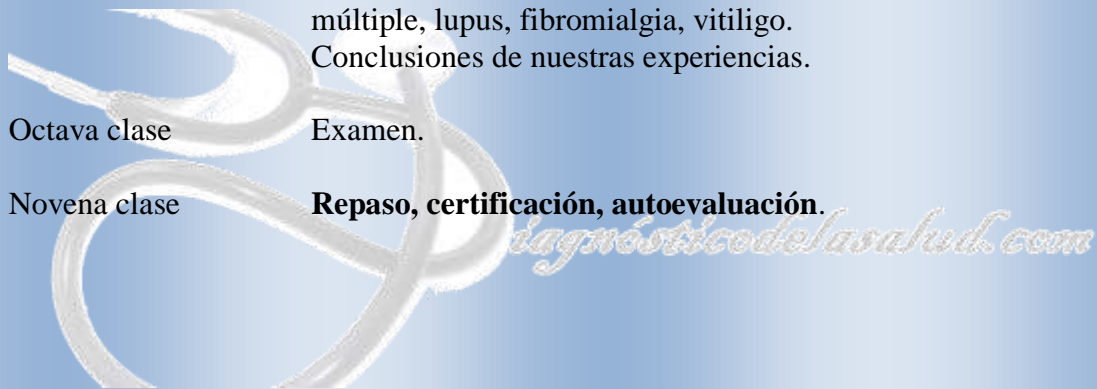
<http://www.diagnosticodelasalud.com>

CURSO DE IRIDOLOGÍA

PROGRAMA ORGANIZADO

Primera clase	<p>Introducción a la iriología y los signos iriológicos (iridología clásica).</p> <p>Historia del diagnóstico por el iris. Diagnóstico del <i>chi</i> por el iris. Diagnóstico de los tipos de personalidad por el iris. Ojo derecho y ojo izquierdo. Anatomía del ojo. Signos iriológicos:</p> <ul style="list-style-type: none">· Zonas iridales: círculos y segmentos.· Signos constitutivos.· Colores del iris y sus cambios.· Intoxicaciones.· Procesos de las enfermedades.· Cambios de pigmentación.· Categoría de los signos iridianos.
Segunda clase	<p>Técnicas iriológicas (iriología moderna).</p> <p>Iriología en el mundo de hoy. Técnicas artesanales. Lupas de 10 y 6 aumentos. Fotografía digital. Fotos del iris. Iriscopios. Modelos en 3 y 5 dimensiones. Programas profesionales. Seguimientos. Cómo ver los cambios.</p>
Tercera clase	<p>Prevención por el iris.</p> <p>Debilidad de tejido. Características físicas zodiacales. Urgencia interior y tónica fundamental. Diagnóstico psicológico energético: la pupilotonía. La palabra.</p>
Cuarta clase	<p>Anatomía y fisiología iriológicas, y otros métodos de diagnóstico.</p> <p>Descripción de cada zona iridal. Signos frecuentes en cada área. Sistema endocrino. Fisonomía. La lengua. Quirología médica.</p>

- Quinta clase **Patología iriológica.**
Historia de la patología.
Guía de la patología, definiciones y signos iridales.
Glosario de perturbaciones de la visión.
Enfermedades indicadas por la vista.
- Sexta clase **Ejemplos de diagnósticos.**
Diagnóstico constitutivo: anatomía.
Diagnóstico de funcionamiento orgánico: fisiología.
Diagnóstico patológico.
Diagnóstico de determinada enfermedad, detallando específicamente.
Diagnóstico por edades.
- Séptima clase **Clínica del iriólogo.**
Ejemplo de un diagnóstico completo: de patologías, fisiológico, específico de una enfermedad, constitutivo, preventivo.
Sugerencias integradas: fitoterapéutica, aromaterapéutica, flores.
Análisis clínicos. Estudios médicos.
Diagnósticos médicos de causa indefinida: cáncer, esclerosis múltiple, lupus, fibromialgia, vitiligo.
Conclusiones de nuestras experiencias.
- Octava clase Examen.
- Novena clase **Repaso, certificación, autoevaluación.**



HISTORIA DEL DIAGNÓSTICO POR EL IRIS

La iriología es el estudio de las alteraciones del iris en correspondencia con los órganos del cuerpo. En el transcurso de los años numerosos estudiosos se han dedicado al estudio sistemático de las otras partes del ojo, como la esclerótica y su vascularización (la esclerótica para los profanos es el “blanco del ojo”), intentando siempre relacionar las alteraciones de dichas partes con enfermedades o problemas en los demás órganos. La historia de la iriología se inicia en Occidente con el médico y filósofo griego Hipócrates de Cos (460-377 AC), considerado descendiente directo del divino Esculapio, fundador de la ciencia médica occidental.

Durante siglos la ciencia iriológica fue una enseñanza secreta; en el arte pictórico del Bosco, que vivió entre 1453 y 1516 y que fue mago y alquimista, se han hallado indicios y textos raros referentes a esta enseñanza que sólo podía obtenerse oralmente o a través del estudio de los antiguos.

En 1670 se publicó en Dresde el libro **Chiromantia medica**, de Philippus Meyen: en él se describía con bastante precisión el mapa del iris tal como se conoce hoy en día.

En 1695 editó en Nuremberg un libro sobre iriología Siegmund Eltzoltz y en 1786 apareció un ensayo de Christian Haertels titulado **De oculo et signo**. En China la ciencia médica local siempre había utilizado el ojo como monitor de diagnosis del estado de los órganos internos. En 1724 apareció un ensayo del emperador Cheng Lung que describía este arte diagnóstico.

Pero la iriología moderna nació gracias al médico húngaro Ignaz von Peczely, de Budaspest (1826-1911), que en 1873 publicó en lengua magiar el primer libro sistemático sobre iriología.

Peczely consiguió demostrar, estudiando numerosos casos clínicos, que existían relaciones concretas entre ciertas enfermedades y determinadas partes del iris.

Peczely describe la observación casual que lo llevó a intuir la relación existente entre el iris y los demás órganos del cuerpo de esta manera: *“Cuando era niño, mientras intentaba cazar una lechuza, le rompí sin querer una pata; al día siguiente pude constatar la aparición de una ancha fisura negra en su iris”*.

Más adelante Peczely estudió medicina sin dejar nunca de realizar observaciones en el iris de sus pacientes; sin embargo, cuando empezó a dar conferencias sobre este tema para sus colegas médicos no obtuvo más que burlas y sarcasmos. En 1873 publicó su primer libro, **Iriodiagnosis**, y en 1886 apareció un artículo suyo en una revista homeopática que dio inicio a una exitosa relación entre la iriológica y homeopatía, la cual ha llegado hasta nuestros tiempos.

La observación del iris no sólo es útil para los médicos y el diagnóstico de enfermedades, sino que a través de la misma cualquier terapeuta puede hacer un análisis de las diversas marcas y llegar a conocer cómo se encuentran la energía vital del individuo y cada uno de sus órganos. Debido a que nuestro cuerpo físico está interrelacionado con nuestro cuerpo de energía todo lo que esté afectándonos físicamente también afectará nuestros centros energéticos y meridianos. El diagnóstico

del *chi* por el iris pretende aunar un sistema de observación tan moderno y preciso como la iriología con otro milenario e igualmente como el diagnóstico oriental, para dar a conocer el estado y el nivel de circulación de la energía vital en el cuerpo y los órganos de los individuos.



EL EXAMEN DEL IRIS

Se observan:

- color
- contextura
- rosario linfático
- anillos nerviosos
- corona simpática
- manchas psóricas
- lagunas
- criptas
- signos de debilidad
- inflamaciones
- colores de intoxicación
- personalidad
- trastornos psíquicos (pupilonía)

Iremos aprendiendo a reconocer cada uno de estos signos.

A continuación, es imprescindible aprender a interpretar el lenguaje de cada signo iridal. Con el tiempo y la práctica se torna un idioma “natural” para el iriólogo.

Colores del iris

Los únicos dos colores de iris naturales o normales son azul celeste brillante y avellana moreno claro brillante.

- *Azul celeste.* Las células cromatósféricas del estroma no son pigmentadas, no llevan pigmento, sino que adquieren sobre el fondo oscuro del epitelio la coloración azul celeste, pues reflejan una porción de rayos de ondas cortas que azulean brillantemente.
- *Avellana moreno claro.* Las células cromatósféricas del estroma contienen un color moreno que comunica al iris su color avellana claro.

Densidad o contextura

Solidez del tejido iridiano, trama fibrosa (independiente de colores o signos). Puede darse un iris de contextura fuerte y buena, lleno de manchas, por ejemplo. O al contrario, un iris con pocos signos o manchas, pero de textura débil.

Indica el tono general del sistema orgánico, y por tanto dará idea de la capacidad de recuperación frente a la enfermedad.

Contextura normal: estroma o capa externa del iris bien desarrollado, colocación de fibras perfecta. Superficie del endotelio (capa inferior al estroma) limpia, de superficie lustrosa.

Contextura defectuosa: fibras nerviosas y musculares del estroma colocadas desigualmente. Puntitos gelatinosos.

Haciendo numerosos estudios de iris de personas o animales observando al principio solamente la contextura, se aprende a interpretar cuándo un iris es normal o débil de textura.

Aclaración

En muchas ocasiones me han solicitado que haga análisis a mascotas o animales de diversas familias.

Les he explicado que si bien la distribución de los órganos en algunos animales es semejante a la humana, hay diferencias en cada especie. Y con una pequeña diferencia de ubicación podría haber errores en el diagnóstico. Es decir, nadie se ha dedicado a establecer los mapas topográficos de cada especie animal. Lo cual no significa que no se pueda, pues los criterios de reflexología serían los mismos.

Interpretación de los signos del iris

En esto podremos tener más por la experiencia propia.

Los datos que necesitamos son la diferencia en signos:

- *Predisposición heredada o congénita*

Oscurecimientos de color, separaciones de las fibras iridas, estados de debilidad de tejido.

- *Estado de inflamación aguda*

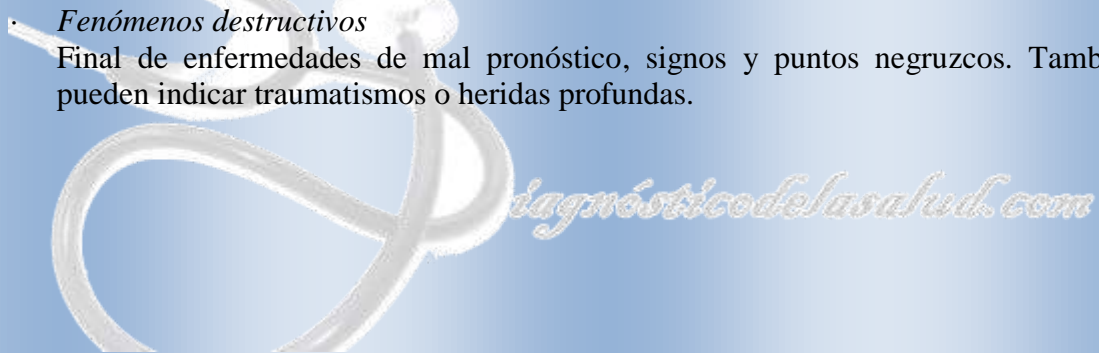
Líneas, bandas o nubes blancas o amarillentas.

- *Estado crónico*

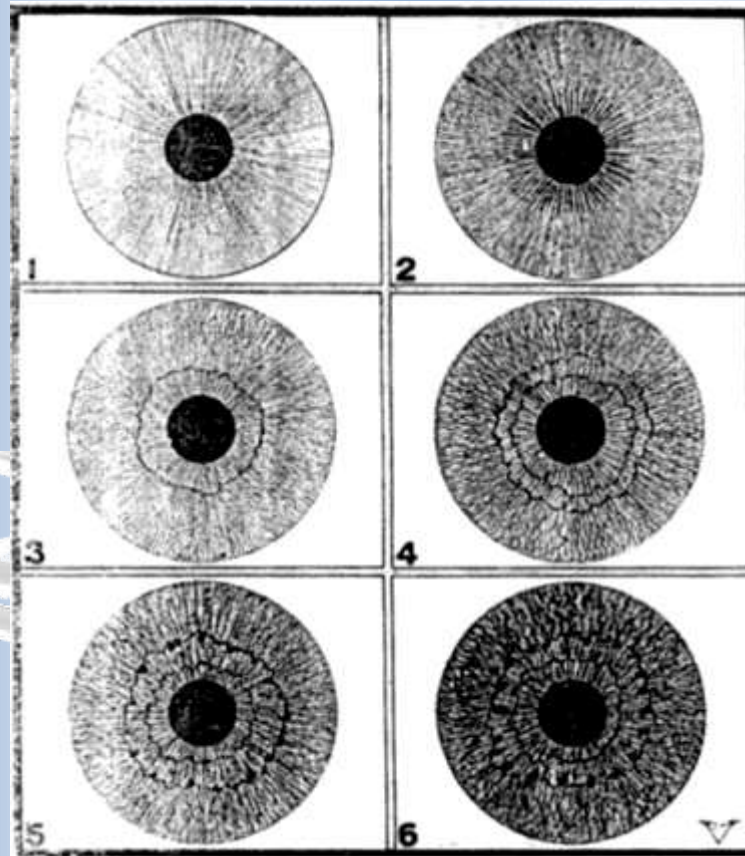
Líneas, manchas o bandas oscuras producidas por recargo de pigmento melánico en las células del estroma del iris.

- *Fenómenos destructivos*

Final de enfermedades de mal pronóstico, signos y puntos negruzcos. También pueden indicar traumatismos o heridas profundas.



SIGNATURA DE LA CONSTITUCIÓN DEL ORGANISMO MANIFIESTA EN EL IRIS



Cómo se puede conocer la buena o mala constitución del organismo. 1. Iris propio de una constitución muy buena; personas que gozan de excelente salud. 2. Iris correspondiente a una constitución buena. 3. Constitución mediana; generalidad de las personas medianamente sanas. 4. Constitución mediocre, defensas débiles. 5. Constitución mala. Las enfermedades son frecuentes. 6. Constitución pésima.

DE NUESTRA PROPIA EXPERIENCIA

La iriología es un sistema de signatura de la naturaleza del hombre, que signa en su “archivo” ocular las patologías y “tendencias” acorde a la importancia y no a la extensión de una enfermedad.

Así, tendremos signos muy notorios para pequeños desarreglos en una pequeña glándula, por ejemplo. Y signos casi imperceptibles para una mancha muy fuerte, oscura o desagradable de la piel, en el ejemplo, de poca importancia para el funcionamiento orgánico, tal vez consecuencia de la ruptura de un vaso sanguíneo por una situación circunstancial, intrascendente.

Otro ejemplo: una mínima separación o abertura del septum cardíaco, de difícil diagnóstico para un ecocardiograma, casi imperceptible para el mismo, se torna, por su grave importancia, muy evidente al iris. Una herida en un brazo, sin embargo, muy visible a simple vista pero de fácil recuperación, puede incluso no aparecer en el iris.

El iris resulta un archivo de información para el buen funcionamiento orgánico. Un libro abierto de nuestras necesidades terapéuticas aún antes de que aparezca la enfermedad.

Además, hay que saber leer el conjunto, la relación entre los signos, y para eso primero hacen falta el conocimiento y la imaginación (imágenes claras), y luego la inspiración y la intuición (de las interrelaciones orgánicas).

Además deberíamos, como estudiantes de iriología, preguntarnos y reflexionar sobre el porqué de la desproporción del tamaño de las zonas reflejas con relación al tamaño de los órganos.

DIAGNÓSTICOS DE LA MEDICINA MODERNA

Los microscopios y las máquinas de ecografías, etcétera, analizan mucho, con gran amplificación. Empero, se va demasiado lentamente.

Recuerdo el caso de un paciente sin diagnóstico claro aún, con más de 100 estudios realizados guardados en su carpeta desde hacía dos años.

Si se tratara al paciente su médico clínico, en la medicina moderna, y el mismo recibiera el punto de vista de un naturópata iriólogo, nada de esto sucedería. Se iría directamente a la imagen de la patología en un máximo de dos o tres estudios. Y eso, en el caso de que hiciera falta analizar. O aun más, que el mismo médico clínico fuera experto en iriología sería un verdadero adelanto. Si ya se aplica en Europa y Estados Unidos, ¿por qué no lo habríamos de aplicar nosotros?

No debemos perder la idea integrada de la fisiología del cuerpo humano, de la unidad anatómica con sectores de diferentes calidades y funciones. Eso lleva a las especialidades médicas, y está muy bien. Pero no podemos irnos con ese concepto de la fuente: que la diversidad es la unidad. Y es tan importante integrar al hombre como un todo (cuerpo, alma, espíritu) como integrar al cuerpo como un todo (y no como un aparato digestivo por aquí, un sistema venoso por allá, un montón de neuronas acullá, el infectólogo aparte, etcétera).

Todo eso conduce a diagnósticos inadecuados, incompletos, poco profundos, circunscriptos o condicionados a una especialidad. Los habitantes del mundo moderno necesitamos con urgencia la integración de la medicina si es que queremos vencer las enfermedades.

Esta frase del doctor Ruiz Ibarra afirma lo antedicho: *“No son estados locales ni parciales los que hay que precisar con este método de diagnóstico; es el estado total del organismo, sin perder de vista un solo momento la ley fundamental en que la clínica debe apoyarse, la de la unidad anatómica y funcional del organismo; es el todo y no la parte lo que al clínico interesa, si se entiende la clínica como el estudio del hombre y de su vida para llegar a ser verdadero médico, dejando de ser solamente un mecánico, un químico y un bacteriólogo”*.

Recomienda Krumm Heller, médico alemán: *“La obra del doctor J. Ángel Vidaurrázaga, médico oculista español, repito, es lo más perfecto que he visto sobre esta materia, y puedo recomendarla a todos los médicos y los enfermos”*.

Sin embargo, Krumm Heller preconizó la quirología médica, por lo que no debemos conocer las virtudes de su método diagnóstico, el cual estudiaremos también en el presente curso. Ni los métodos diagnósticos de otras reflexologías, como de los puntos reflejos de manos, pies, orejas, rostro, lengua, pulsología, fisonomía, etcétera, muchas de ellas que hemos estudiado en el curso aromaterapia y otras que veremos en el presente curso. Todos estos sistemas son empleados con exactitud y éxito tanto por nuestros médicos sabios de la antigüedad como por los médicos orientales. ¿Por qué habríamos de negar los aciertos de la medicina oriental? ¿Por qué tenemos que encerrarnos o encasillarnos en una única teoría, si no han tenido mejor suerte que el olvido y abandono a cambio de una teoría “mejor” en el correr de la historia de la medicina?

¿Por qué Teofrasto Paracelso considera la signatura como parte de la astronomía?

Transcribimos de su texto **Astronomía hermética** lo siguiente:

“Signatura. Esta ciencia enseña a conocer las estrellas, muestra el cielo particular de cada uno y da razón del modo en que el cielo concibe y constela al hombre.

La signatura contempla la quiromancia, la fisonomía y la proporción.

Quiromancia. Por medio de esta ciencia se aprende a observar en el hombre su estrella según el aspecto que mostraba en el cielo en el momento de su nacimiento. La figura se observa en manos, pies y demás líneas y venas del cuerpo, mostrando un aspecto distinto en los distintos cuerpos.

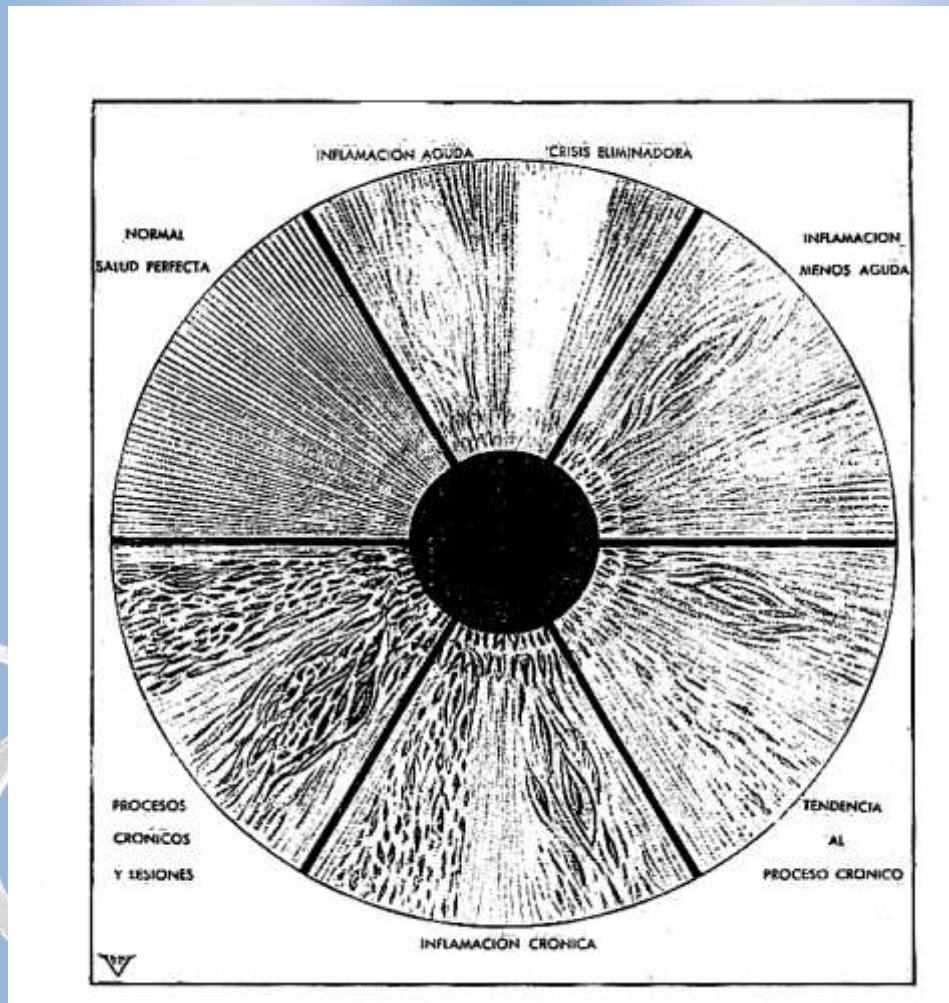
Fisonomía. Esta disciplina enseña a conocer a un hombre a través de su semblante, sus maneras y sus gestos. Su fundamento radica en la hora de nacimiento que, imprimiendo marcas particulares en el hombre, forma su naturaleza en relación con ellas.

Proporción. Ciencia que juzga las propiedades de un hombre por la observación de su hábito general, a saber, si es cojo, demasiado alto, demasiado bajo, etcétera.

Dios ha dotado a la luz de naturaleza con tan grandes dones, que sólo bajo su tutela podemos alcanzar a conocer todo lo que se halla en nuestro interior. ¿Acaso no es una gran cosa que los signos exteriores sean portadores de conocimiento para el hombre?

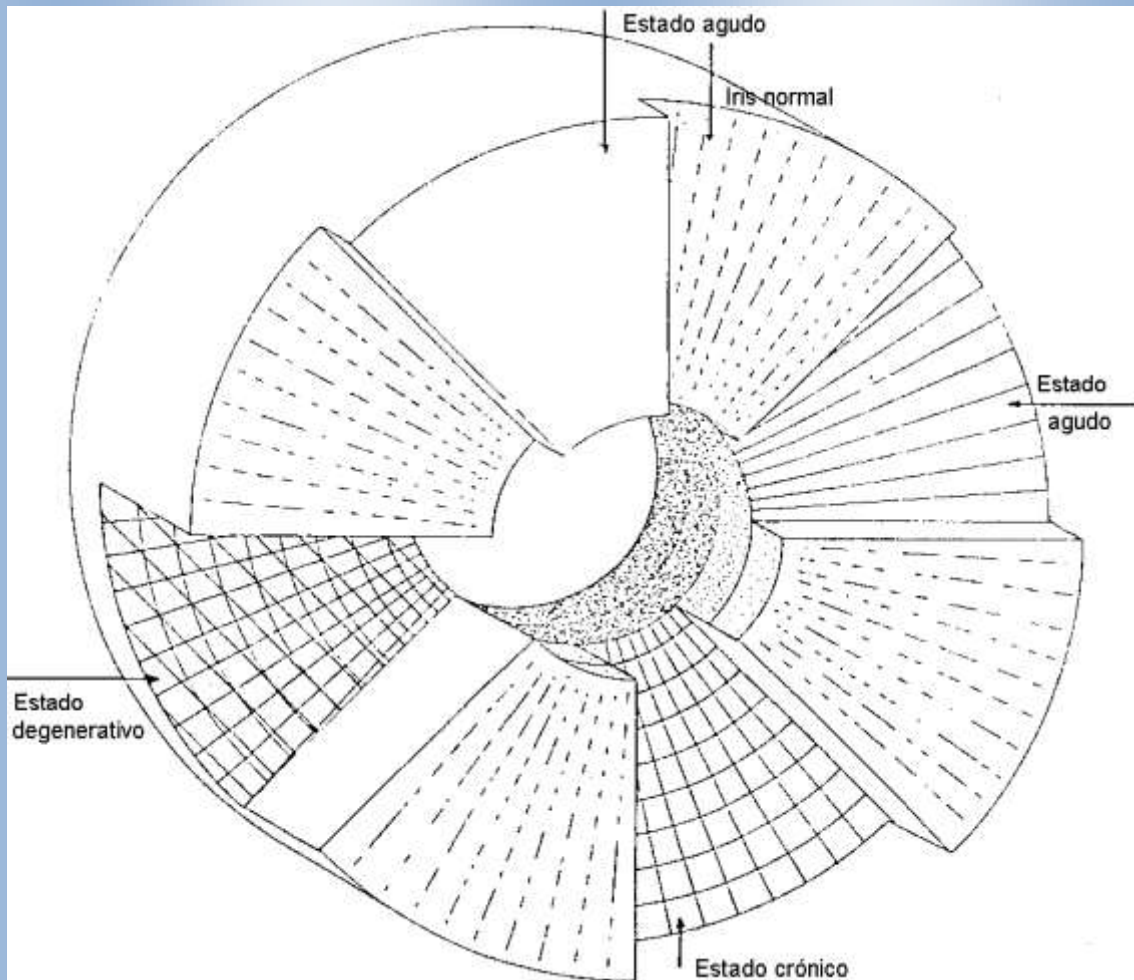
Dicho esto, estamos en condiciones de definir la ciencia de la signatura como aquella que enseña a considerar los signos externos para conocer lo que hay en el interior. No hay nada tan oculto en la naturaleza que no haya sido claramente revelado y mostrado por ella”.

SIGNATURA DE LOS PROCESOS DE LA ENFERMEDAD EN EL IRIS



Representación esquemática de los cambios sucesivos que experimenta el iris, producidos por las enfermedades, inflamaciones, lesiones orgánicas, crisis purificadoras y curativas, intoxicaciones, recargos, accidentes, etcétera.

SIGNATURA DE LA RUPTURA DE LAS CAPAS DEL IRIS SEGÚN LA PROFUNDIDAD DE LA ENFERMEDAD



Representación de las cuatro capas de pigmentación del iris, según los procesos de la enfermedad.

Agudo: Inflamatorio por encima del iris.

Subagudo: Debajo de la capa del iris.

Crónico: Más profundo en el estroma del iris.

Degenerativo: La capa más profunda del iris.

SIGNOS IRIOLÓGICOS

ZONAS IRIDALES: CÍRCULOS Y SEGMENTOS

1) Si dividimos en cuatro el iris, los dos segmentos de círculo (de 1/4 círculo) de cada ojo del lado nasal corresponden a las áreas anteriores orgánicas (rostro, pecho, vientre, rodillas). Y los dos segmentos de círculo (de 1/4 de círculo) del lado auricular corresponden a las partes posteriores del cuerpo (nuca, espalda, lumbar, corvas).

Los órganos del lado derecho del cuerpo se reflejan en el iris del lado derecho y los órganos del lado izquierdo se reflejan del lado izquierdo del iris.

Las gráficas las encontramos divididas en “doce horas”, en el mismo sentido para ambos iris para una más exacta apreciación de las zonas iridales.

2) Numeraremos la gráfica de Jensen (la gráfica más grande que anexamos) desde la pupila a la periferia.

Círculo 1. Zona estomacal. Cardias, estómago, píloro (iris derecho).

Círculo 2. Zona intestinal. Ojo derecho: ciego, colon ascendente, colon transverso, intestino delgado. Ojo izquierdo: intestino delgado, colon transverso, colon ascendente, sigmoides; el apéndice vermicular abarca los círculos 2, 3 y 4, lado derecho. El recto abarca los círculos 3, 4, 5, 6 y 7, lado izquierdo. El ano abarca el círculo 8, lado izquierdo.

Círculo 3. Sistema nervioso autónomo. Ganglios raquídeos y plexos (el círculo pequeño es el plexo solar), y mesenterio. Pared intestinal.

Círculo 4. Sistema circulatorio y endócrino. Corazón, aorta (lado izquierdo). Glándulas suprarrenales, paratiroides, pineal y pituitaria (ambos iris). Ovarios y testículos, bazo, centro vital del cerebro atraviesan desde el cuarto círculo hasta el octavo. Útero y trompas de Falopio en ambos iris en este cuarto círculo. Bronquios, bronquiolos y sistema nervioso (plexos, también en este círculo). Brazo y columna vertebral, que atraviesan hasta el sexto círculo. Vesícula (iris derecho). Muslos.

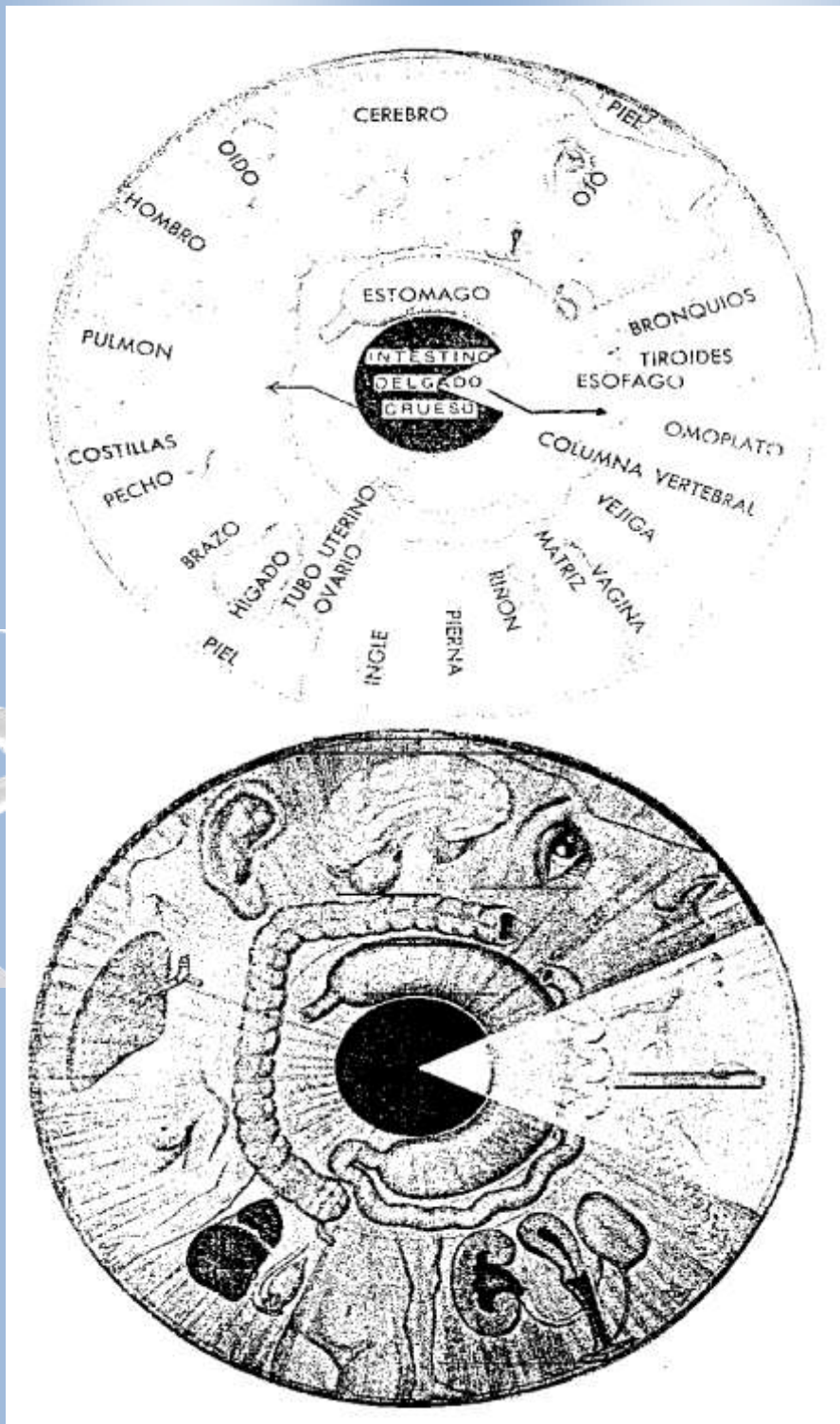
Círculo 5. Sistema músculo esquelético y órganos importantes. Músculos de la espalda, vejiga, rodillas, ingle, peritoneo, pelvis, diafragma, tórax, pleura, pulmón, etcétera.

Círculo 6. Las áreas más externas (desde el centro del hombre) del círculo 5.

Círculo 7. Sistema linfático, sangre.

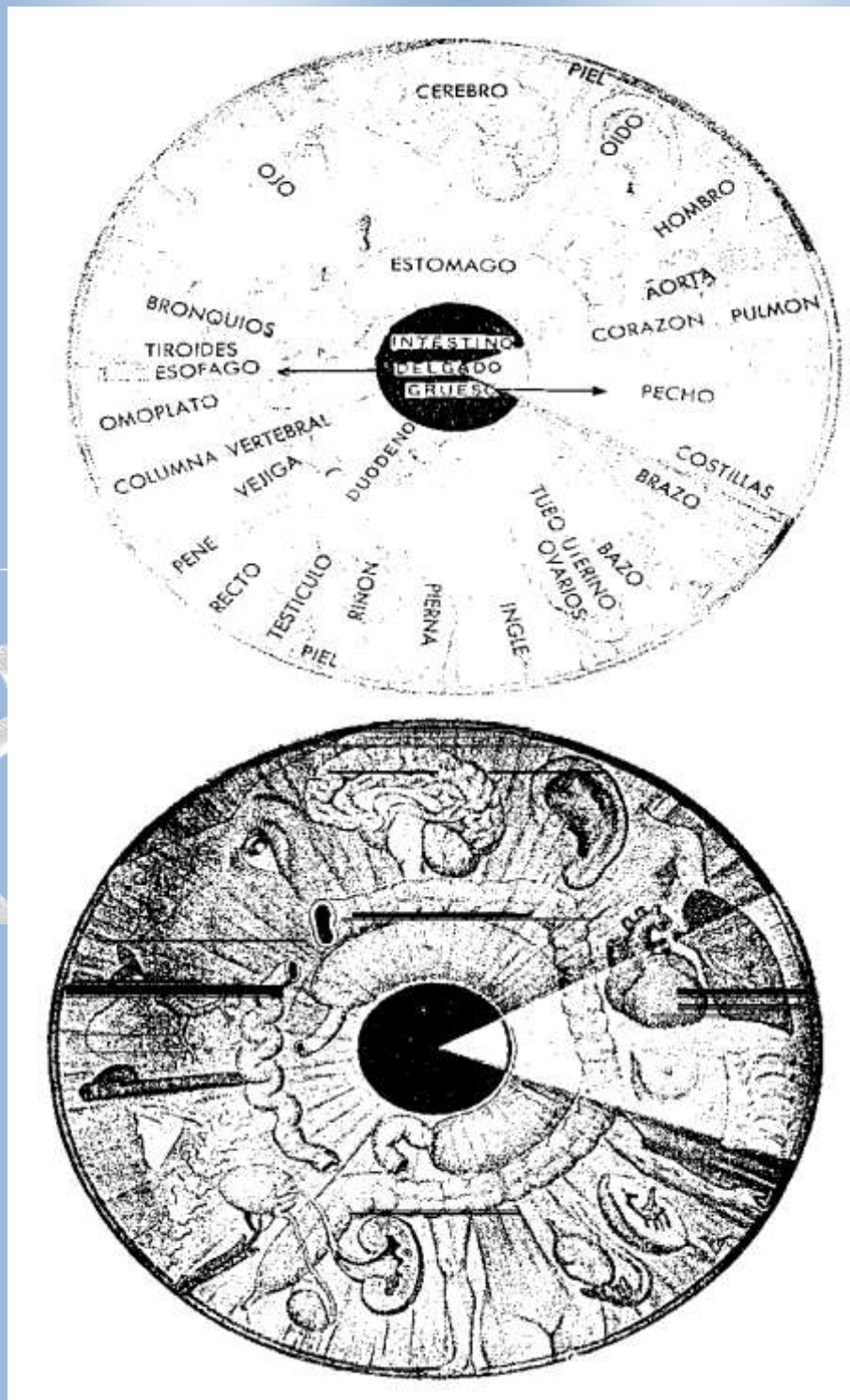
Círculo 8. Piel.

IRIS DERECHO



En esta ilustración mostramos esquemáticamente las diversas zonas del iris derecho, que se corresponden con los más importantes órganos. Así el lector podrá poner en práctica fácilmente los conocimientos que exponemos en el texto, puesto que la mayoría de las enfermedades (lesiones, desórdenes de funcionamiento de dichos órganos) se expresa por signos y señales en la zona correspondiente del iris.

IRIS IZQUIERDO



Aquí damos esquemáticamente las zonas del iris del ojo izquierdo, en correspondencia con los diversos órganos del cuerpo humano, a fin de que el lector pueda observar en estas zonas, por sus signos y señales propios, las diversas enfermedades y los trastornos.

MODIFICACIÓN DEL IRIS EN LA ENFERMEDAD

MODIFICACIONES DE COLOR

El color normal del iris cambia por la enfermedad. En virtud de la alteración de sus estructuras y de las anormalidades de circulación o inervación inherentes al estado patológico el pigmento del epitelio posterior se traslada por la circulación capilar, depositándose en la capa superficial del iris, oscureciéndola en parte o en su totalidad. A esto contribuye la actividad anormal de las células cromatósféricas del estroma, produciendo una cantidad extraordinaria de melanina. Generalmente el oscurecimiento total del iris es consecuencia de la intoxicación acidósica crónica, propia de estados artríticos y base de los procesos hepáticos, albuminúricos, cancerosos, etcétera. Oscurecimiento que no hay que confundir con el color oscuro propio de razas morenas y que habitan en tierras muy soleadas, cuya fuerte pigmentación, tanto de la piel como de los ojos, hay que atribuir a una defensa ancestral contra la luz solar.

Los cuerpos químicos en combinación no vital y, por tanto, inasimilables, como las drogas y los medicamentos derivados, manchan el iris con formas y tintes variados, cuyo resumen exponemos a continuación.

Yodo. Manchas amarillentas, pardas, rojizas y anaranjadas, transparentes, cuyos bordes se confunden con el fondo del iris o aparecen rodeadas de un reborde blanco que indica su proceso de eliminación. Cuando ha sido aplicado externamente sobre la piel, aparece en el área donde se ha acumulado, en forma de rayos, escobillas o nubes de color rosa.

Arsénico. Manchas blanquecinas o amarillentas en forma de copos de nieve o como clara de huevo. Cuando se depositan en el anillo externo del iris pueden confundirse con el rosario linfático, del cual hablaremos, y aun con la intoxicación artrítica (única) y la producida por compuestos de sodio (bicarbonato, silicilato, bromuro, sulfato), de potasio y de magnesio. De todos modos, la forma de copos suele distinguir el arsénico y evitar la confusión con las otras intoxicaciones que dejan también manchas blanquecinas.

Mercurio. Nube blanca grisácea de lustre metálico, a modo de película, generalmente condensada en forma de media luna en la región superior o área cerebral del iris, prestándose a confusión con el signo de la acidosis crónica y, aun, con algunas de las intoxicaciones alcalinas que acabamos de citar.

Quinina. Coloraciones amarillentas, verdosas o rojizas, en formas de nubes o manchas, habitualmente localizadas en las áreas del cerebro, el estómago, los intestinos, el hígado y el bazo.

Hierro. Coloraciones morenas o violáceas en las zonas de estómago e intestinos.

Plomo. Decoloración gris azulada o violada, de tono metálico, en la región gastrointestinal.

Zinc. Semejante al anterior.

Fósforo. Coloraciones amarillentas en las zonas de hígado, cerebro y estómago.

Azufre. Manchas amarillentas en las zonas de estómago e intestinos, fácilmente confundibles con las coloraciones amarillentas de la intoxicación química y de la eliminación de algunos ganglios.

Bromo. Coloraciones blancas o amarillentas que toman la forma de media luna cuando se localizan en el área cerebral o de un anillo blanquecino cuando aparecen en la margen externa del iris.

Sodio (bicarbonato, sulfato, bromuro o salicilato de). Corona blanca en la margen externa del iris.

Fenacetina, antipirina y otros. Compuestos almidofenólicos y pirrólicos. Decoloraciones blanquecino-amarillentas del área o corona simpática que irradian hacia las áreas de otros órganos, especialmente del cerebro.

Creoseta y quayacol y demás derivados de las breas vegetales. Velo gris-blanquecino extendido desigualmente en la margen externa del iris y especialmente pronunciado en la región superior.

Estricnina. Se muestra como una corona blanquecina, de perfectas proporciones, alrededor de la pupila en el área del estómago, formada por líneas filiformes y radiantes.

Opio y sus derivados (morfina, láudano). Se presenta por medio de líneas de un blanco puro irradiando en forma de estrella desde el borde pupilar, o bien desde la corona del simpático, y preferentemente dirigidas hacia la parte superior.

Cocaína. Signos análogos a los de la morfina.

Glicerina. Anchas nubes blancas en las zonas de piel, riñones, vejiga y órganos sexuales.

Ergotina. Manchas de un color pardo herrumbroso en diferentes sectores del iris.

Pigmentación	Interpretación	Localización en el iris
Puntos blancos.	Falta de minerales y tendencia a las inflamaciones.	Frente, mandíbulas, estómago, intestinos, huesos y más particularmente columna vertebral.
Puntos amarillos.	Presencia de quinina (pequeña cantidad).	Orejas .
Puntos mohosos o amarillo-verdosos.	Presencia de quinina (fuerte cantidad).	
Cerebro y frente.		
Puntos de color amarillo-azufre.	Presencia de azufre.	Piel y mucosas .
Puntos dorados.	Residuos químicos de preparaciones laxantes.	Intestinos .
Manchas oscuras (el color del iris aparece en transparencia).	Consumo regular de productos que contienen cafeína.	Hígado, vesícula biliar y corazón.
Puntos verdes.	Tendencia a los problemas de vesícula biliar.	Vesícula biliar, estómago e intestinos.
Puntos mohosos anaranjados.	Presencia de alcaloides, residuos de medicamentos que	Glándulas tiroideas y piel.

	contienen yodo.	
Manchas amarillo oscuro o marrones (el iris aparece en transparencia).	Abuso de sal.	Estómago e intestinos.
Puntos rojos.	Pigmentos de la sangre.	Pulmones y sistema nervioso simpático.
Manchas rojas (el color del iris aparece en transparencia).	Rotura de pequeños vasos sanguíneos como consecuencia de hemorragias.	Partes del sistema circulatorio directamente relacionadas con los órganos.
Manchas violeta.	Consecuencia de una hemorragia no tratada.	Conjunto del sistema circulatorio.
Puntos malva.	Envenenamiento por alcohol.	Sistema nervioso simpático.
Puntos azul índigo.	Efectos hereditarios de un envenenamiento por alcohol.	Toda la superficie del iris.
Puntos azul oscuro.	Sabañones .	Manos, pies y nariz.
Puntos grises.	Presencia de desechos del metabolismo formando depósitos de ácido úrico.	Vesícula biliar, riñones y vejiga.
Puntos gris metálico (sobre iris azul).	Presencia de mercurio.	Cerebro.
Puntos gris-azulado (sobre un iris marrón).	Presencia de mercurio.	Cerebro y epidermis.
Puntos gris oscuro.	Presencia de salesina.	Cabeza.
Puntos de tonos verdes, desde el verde oliva al marrón oscuro.	Uso de tabaco (cigarrillos, cigarros, pipa).	Laringe, estómago, bronquios y pulmones.
Manchas claras, amarillo-marrones o naranja (el color del iris aparece transparente, aunque turbio).	Presencia de melanina, melanona, melanófora y melanosarcoma (indicio de tuberculosis).	Pulmones.
Puntos gris-pizarra.	Envenenamiento por plomo.	Cerebro y epidermis.
Puntos rojo-negrucos.	Inflamación crónica de las paredes estomacales. Residuos de pesticidas.	Estómago.
Puntos desde un gris oscuro hasta el marrón negruzco (el borde del iris destaca limpiamente)	Envenenamiento.	Pecho, estómago, hígado y páncreas.
Puntos de un marrón-negrucos (el color del iris aparece en transparencia aunque turbio).	Posibilidad de cáncer.	
Puntos azul negruzcos.	Pérdida de sustancias.	Pulmones.

CATEGORÍA DE LOS SIGNOS IRIDIANOS

Pongan ustedes un máximo de atención, porque en esta breve síntesis, simplificada para una primera comprensión simple, está la clave y el centro para el buen desempeño en todo el curso.

La analogía es el método más sencillo para definir y darse cuenta o “leer” el “lenguaje” del iris.

Por ejemplo, un agujero o hueco es un signo de “falta de”, carencia, etcétera.

Un relieve, una hinchazón del tejido del iris es algo “de más”, un “exceso de”.

Un pequeño “desnivel” o “hundimiento” en el iris será una debilidad, una “falta de tono”.

En los tres ejemplos:

- Si observamos un agujero en la zona correspondiente a determinado órgano, implica que hay algo que añadir, completar.
- Si el signo es un relieve, será algo a depurar, quitar.
- Si el relieve está en “desnivel”, debilitado, será un órgano a fortificar.

En los ojos claros los signos pierden en anchura y ganan en longitud.

Cuando un signo que venía creciendo se detiene y circunscribe es señal de que la lesión se estabilizó. Entonces el agujero se ribetea y da un signo de aislamiento.

Si el signo comienza en el borde del iris (zona 8, de la piel) y se extiende hasta el anillo de la circulación, indica que la afección perturba la circulación. Si atraviesa la corona (zona 3, nervina, antes de la intestinal), es signo de que se está perturbando el sistema nervioso. Y si la misma mancha se extiende a cualquier órgano será indicativo de que afectará a ese órgano por causa nerviosa.

SIGNOS EN HUECO

Lagunas abiertas. Procesos patológicos aún no cerrados, que pueden extenderse.

Lagunas cerradas. Evolución patológica cerrada, el signo es un ribete blanco alrededor.

En los iris marrones la trama iridal se recubre de un pigmento más oscuro sobre el cual se marcan los signos en hueco. Las lagunas son signos de hendiduras más o menos largas y profundas.

En los iris claros (celestes, verdes, grises, avellana) la trama iridal se debilita en pigmento y sobre esa base se marcan los signos en hueco. Las lagunas se forman como gotas de agua, rombos, óvalos o cavernas. Es más importante para el organismo una laguna profunda que una extensa.

Arcos de círculo. Arcos, trozos de círculo en hueco de diversa longitud y profundidad. Se localizan entre la corona y el borde externo del iris. Se forman por la ruptura de la capa pigmentaria, debajo de la cual se encuentra una capa más clara para los ojos marrones.

SIGNOS EN RELIEVE O “INFLAMATORIOS”

En los ojos marrones la tonalidad es más oscura que la del iris y están en relieve. Puede haber muchos signos en relieve en un mismo sector. Ejemplos: signo hepático y traumatismos.

En los iris claros están constituidos por fibras blanquecinas hinchadas, largas y anchas.

SIGNOS DE DEBILITACIÓN

En los iris marrones es una despigmentación local.

En los iris claros se notan las fibras flojas, de un color más oscuro que el iris

CAMBIOS EN LA RECUPERACIÓN

Si las fibras y los tonos de color se recomponen o normalizan, respectivamente, es signo que la enfermedad se cura. Sólo podremos decir que se ha curado cien por ciento si la trama es lisa y normal, como en el organismo sano, donde estaba signada la patología.

Las mejorías se observan en sentido inverso al empeoramiento (igual que las sanaciones naturales de las enfermedades). Es decir, las lagunas se convierten en despigmentación (para iris marrones) y luego normalizan.

CADENA BLANCA O ROSARIO LINFÁTICO

Se da en el círculo linfático, circulación periférica, círculo arterial mayor, indica la impregnación tóxica de ganglios linfáticos (probable infección). Coincide en caso de infección con una superficie iridiana de aspecto gelatinoso.

En casos de intoxicaciones medicamentosas, los copos característicos del rosario linfático se impregnan de colores.

ANILLOS NERVIOSOS

Ligeras depresiones en la superficie del estroma. Puede haber de dos a seis círculos abarcando un pequeño sector.

Cuando el círculo se completa, el enfermo padece crisis nerviosas opresoras.

Si sólo abarca sectores, se relacionan con los plexos o ganglios raquídeos correspondientes a la zona en que se encuentran.

El color puede ser blanco, pardo o negro, según el grado de cronicidad.

La alimentación excesivamente carnívora produce una pigmentación más oscura de los anillos nerviosos.

Ejemplos de síntomas causados por nervios:

- Anillos blancos en zona de tráquea: catarros mucoides.
- Anillo blanco en la pelvis: cólicos, dismenorreas.
- Anillo blanco en la zona de intestino grueso: estreñimiento.
- Anillo blanco en el cerebro izquierdo: melancolía, vértigos, zumbidos, sordera, convulsiones, epilepsia.

- Anillo blanco en el cerebro derecho: histerismo, perturbaciones sexuales, etcétera.
- Anillos oscuros: se impregnan de purinas y productos úricos.
- Ejemplos de anillos oscuros: en el área cerebral, indican estados semiparalizadores de la sustancia cerebral. Postración, pérdida de memoria, enturbiamiento cerebral, idiotez, parálisis progresiva, impotencia, etcétera.

ARCUS SENILIS

Medialuna situada en la parte superior del iris, borde externo, con despigmentación y atrofia de tejido. Acompañada de pupila miótica (pequeña) y rígida.

No siempre es signo de senilidad. Mas sí está siempre en relación a la debilidad del metabolismo celular.

CORONA SIMPÁTICA

Constituye el área del sistema nervioso autónomo, sistema neuroglandular y circulación central, círculo arterial menor.

A la forma de la corona se denomina *gola* (anatomía).

La irregularidad o desviación (deformación de círculo), indica la enfermedad correspondiente al órgano en dirección al cual se dirige el registro.

Si la gola se dilata (todo el círculo), indica dilatación intestinal.

Si la gola se contrae, indica contracción intestinal.

CERCO DE COSTRAS

Oscurecimiento del círculo 8 (zona de la piel o borde externo del iris).

Está constituido por manchas cónicas con el vértice hacia el centro y la base en la periferia de la zona afectada.

Indica:

- Saturación de las fibras.
- Atrofia o enervación de la piel.
- También puede ser signo de artritis, escrofulosis, sífilis, etcétera.
- Pueden ser heredados los bordes-costra de padres con manchas psóricas.

Se observan en niños que heredan esas saturaciones procesos frecuentes de diarreas, catarros, fiebres, resfríos, no correspondientes a patologías sino como procesos purgativos de la herencia.

MANCHAS SÓRICAS

Manchas aisladas, a veces en conjunto, de tamaños variados. Son más oscuras que las manchas de yodo y, además, más delimitadas.

Indican humores patológicos que motivaron erupciones como sarna, soriasis, eczemas, parásitos, que no fueron eliminados y se absorbieron en el organismo, sedimentando en las zonas reflejadas en el iris.

Damos el testimonio de un paciente que al expulsar los humores fétidos de la dermis hacia afuera al curarse de la soriasis no tuvo consecuencias de manchas sóricas.

La aparición de manchas sóricas es signo de peligro de procesos patológicos posiblemente graves, como cáncer, cirrosis, tuberculosis, etcétera, en las zonas donde aparecen.

La palabra *psora* la introdujo Hahnemann para enfermedades de la piel con prurito.

LAGUNAS

Una laguna indica insuficiencia del órgano correspondiente. Puede ser abierta o cerrada, pero siempre es superficial, a diferencia de la cripta. Si la enfermedad avanza, la laguna puede convertirse en cripta.

Laguna 1. Lagunas abiertas debido a contusiones, hemorragias o trastornos por intoxicaciones localizadas.

Laguna 2. Lagunas localizadas desde mucho tiempo atrás indican paralización de la zona correspondiente, pudiendo ser grave si está en corazón o cerebro.

Laguna 3. Muchas lagunas indican una complexión muy débil y propensa a muchas enfermedades.

Laguna 4. Laguna coloreada con diversidad de matices indica estado tóxico o infeccioso del órgano correspondiente.

Laguna 5. Laguna entrelazada con cripta: va perdiendo su estructura para degenerar en cripta (gravedad creciente).

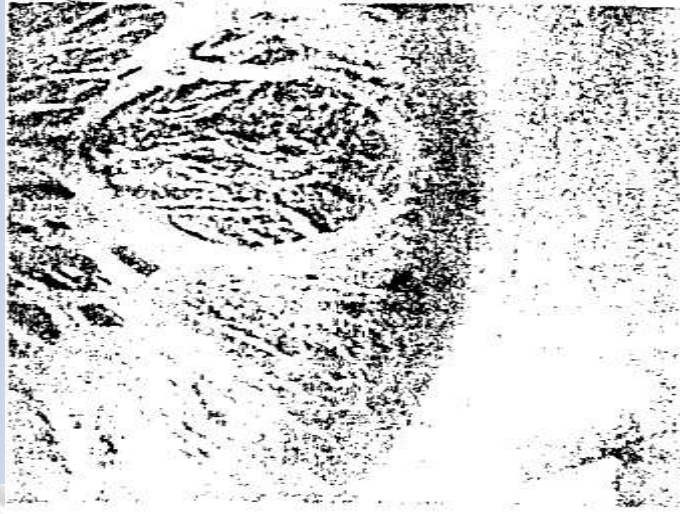Laguna 6. Laguna abierta y extensa: residuos alimenticios, metabolismo deficiente.

Ejemplos de lagunas

A. **Laguna trenzada en forma de hoja.** Nos indica trastorno del sistema endocrino. Por encima de ella, divertículo intestinal.



B. **Laguna gigante.** Se extiende desde el borde del collar hasta el borde ciliar. Se denomina laguna topolábil y sería indicio de diabetes mellitus si estuviera acoplada a la zona correspondiente al páncreas. Por encima de esta laguna, signos de divertículos intestinales. Dicha laguna gigante se encuentra atravesada por círculos concéntricos (anillos nerviosos).



CRIPTAS

Tienen forma de impresión romboide, con mayor o menor separación del estroma hacia los lados.

Cripta 1. Con separación de estroma, se ve el fondo grabado con hilos blanquecinos.

Cripta 2. Con puntos superficiales oscuros y plumizos, y rayos oscuros que señalan lesiones en su comienzo.

Cripta 3. Los puntos y las rayas se hacen profundos, forman manchas oscuras. Indican lesiones en formación.

Cripta 4. Las manchas ya profundas y oscuras indican lesiones graves.

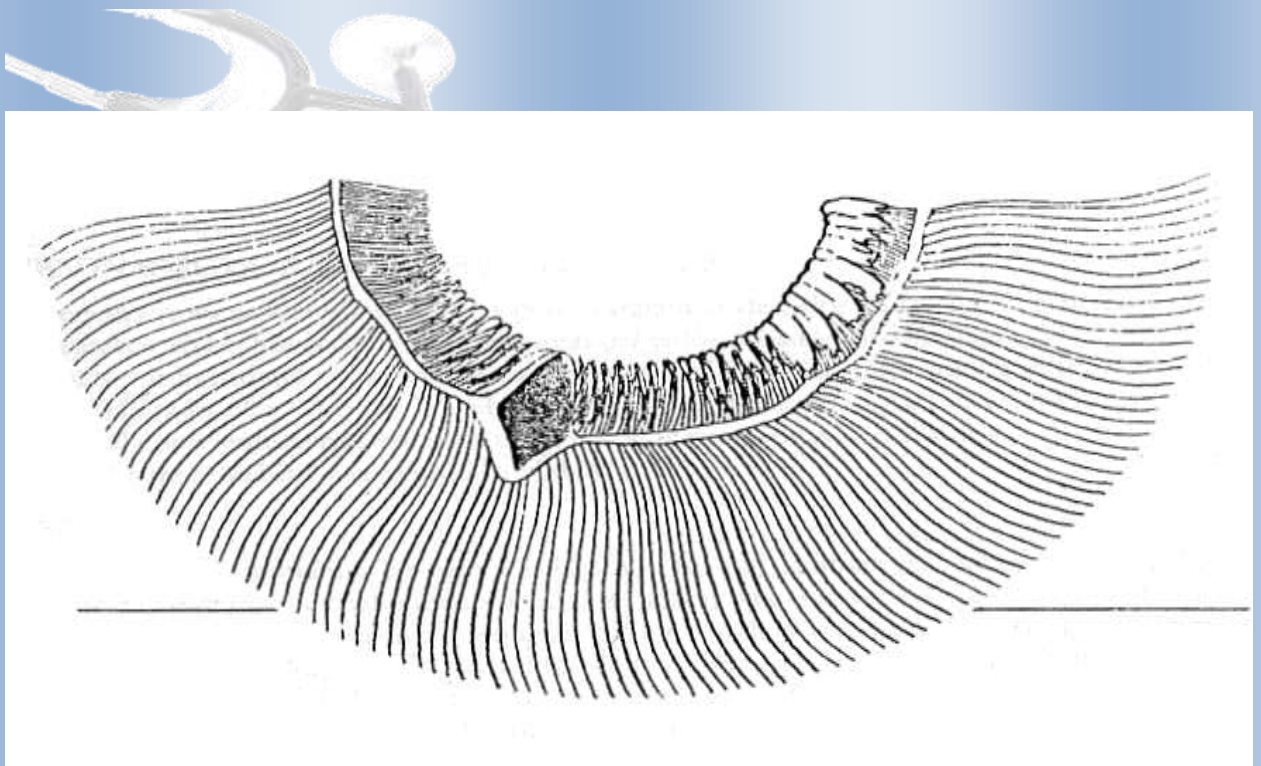
Cripta 5. Extensión a otros órganos colaterales de criptas indicativas de lesiones graves.

Cripta 6. Puntos muy negros, posibilidad de perforaciones, por ejemplo estomacales o intestinales.

Cripta 7. Formación de un emparrillado en el fondo del estroma, denotando cronicidad, y puntos oscuros o negros, gravedad.

Cripta 8. Las líneas de hilos blancos dentro de la cripta señalan dolor.

Cripta 9. Con coloraciones profundas sobre una marca negra delimitada por la espiral del estroma.



UN ESTUDIO DE LAS PERSONALIDADES POR EL IRIS

La iriología es la ciencia que estudia al hombre a través del iris, una forma holística de entender al ser humano, que nos habla tanto de su camino espiritual como de sus patrones genéticos. Nada en el iris está dispuesto al azar; por el contrario, los ojos revelan una gran información sobre sus propietarios a través de los colores, las formas y los patrones que contienen.

Para los iriólogos, a través del iris es posible observar de qué manera la persona se relaciona con el mundo, cómo se expresa, cómo aprende y qué tipo de compañías la atraen. Asimismo, el iris muestra la pauta de la transferencia genética de rasgos físicos y comportamientos de generación en generación, con lo que es posible comprender los rasgos y las habilidades específicas que un niño ha recibido de su padre y su madre.

Uno de los sistemas de estudio del iris con mayor desarrollo en la actualidad es el llamado método Rayid, creado en los años ochenta por el médico naturópata Denny Ray Jonson, quien consideraba que los ojos poseen una habilidad innata para crear patrones de respuesta en otras personas y se convierten, por tanto, en utilísimas herramientas de autoconocimiento. Para Harry Wolf, presidente de la Asociación Internacional de Iriología y alumno destacado de Rayid, “a través del iris humano se entiende la naturaleza de las enfermedades y el proyecto genético, físico y psicológico de una persona, su conexión con el universo”. De ahí que, según Wolf, observando el iris podamos ayudar al ser humano a ser artífice de su propia curación y saber, además, cuál es el hemisferio cerebral que predomina en cada uno de nosotros y cuáles son los rasgos más destacados de nuestra personalidad.

Pues bien, según esta formulación es posible reconocer cuatro tipos de personalidades básicas dependientes de tres patrones holísticos en el iris, que se describen metafóricamente como personas-flor, personas-joya, personas-arroyo y personas-punta de lanza. A continuación proponemos el sencillo y práctico ejercicio de identificar a qué modelo pertenece tu iris y ampliar de esta forma el conocimiento de sus propios procesos internos.

Personas-joya: analíticas y verbales

Las personas-joya se identifican por las concentraciones de color en forma de manchitas o puntos que aparecen en las fibras del iris, que varían del color dorado claro al negro.

Presentes por lo general en personas analíticas y verbales, suelen responder con frases como “pienso que...”, “he oído...” y “aaaahh”. Suelen ser individuos racionales que recurren a pocos gestos físicos. Subconscientemente, aprenden mejor con instrucciones descriptivas o visuales y poseen gran capacidad para el análisis y la expresión verbal.

De todos los tipos humanos, las personas-joya son las que cambian más lentamente. Han de analizar cada una de las paces de cualquier cosa antes de aceptarla e incorporarla a su estructura. El temperamento-joya es perceptivo e inquisitivo. Su naturaleza intensa y unidireccional permite que su mente penetre en los lugares más recónditos de la imaginación humana. A menudo son filósofos, críticos y planificadores. Su individualidad se ajusta bien a la resolución de problemas y a la creatividad mental, y su gran habilidad para la oratoria los dota de rasgos de persuasión e inspiración que pueden hacer de ellos excelentes líderes. Pero a veces su autocontrol y capacidad mental les da la apariencia de que son distantes o pretenciosos. Cuando estas habilidades verbales y analíticas no son expresadas, desarrollan sentimientos de intensa ansiedad y frustración.

Personas-flor: visuales y emocionales

Las personas-flor se caracterizan por tener aberturas curvadas o redondeadas en las fibras del iris, destacándose por ser gente emocional y espontánea que responde a la vida con sentimientos y comunicación visual. Usan a menudo expresiones como “ya veo...”, “imagínate que...” y “ooooh”. Son, por lo general, individuos vistosos que gesticulan mucho y –inconscientemente– aprenden más rápido cuando reciben instrucciones auditivas específicas.

La personalidad flor expresa alegría y vitalidad. Se trata de gente ostentosa que usa su cuerpo como escaparate de sus emociones. Son además los más sociables y espontáneos. Sus rápidas descargas de energía impiden que el resto de las personas quede atrapado en la monotonía de la vida diaria. Se mueven en cualquier situación social con la mayor facilidad, contando chistes o historias a cualquiera que los escuche. De hecho, les encanta estar en escena y tener al mundo entero como audiencia.

Además de ser grandes amantes de la música, estas personas están dotadas de otras formas de creatividad. Románticos con las personas y las cosas, frecuentemente son los animadores, los inventores, los escritores y los artistas de nuestra cultura. Pero en ocasiones se queman a sí mismos y necesitan períodos de descanso para superar estados autoinducidos de agotamiento y depresión.

Personas-arroyo: intuitivas y controladas

Las personas-arroyo se caracterizan por poseer sutiles fibras en el iris que parecen rayas o zonas de color. Suelen ser sensitivas y energéticamente responden a los demás con gestos delicadamente controlados. Así, escogen expresiones como “me da la impresión...” o “tengo la sensación...”. Son, por tanto, sujetos intuitivos que aprenden mejor cuando se les da la oportunidad de experimentar sus lecciones.

La personalidad-arroyo combina las cualidades de los tipos joya y flor. Posiblemente, lo que mejor los describe es su sensibilidad física, mental e intuitiva. Receptivos ante todo lo que pasa a su alrededor, el menor cambio o incidente es inmediatamente sentido por ellos. Constantemente son “tocados” por todo debido a su sensibilidad; son los radares andantes de la vida.

Esta sensibilidad acrecentada y su reacción física tan sutil hacia la vida los mantiene en un estado de continuo movimiento y callada inquietud. Debido a ello, raramente pueden quedarse quietos en un sitio el tiempo suficiente como para disfrutar de sí mismos. Y, sin embargo, quizá sean las personas más bellas. La personalidad-arroyo revela una gran lección que tiene que ver con dar y recibir: sus cuerpos se convierten en canales de vitalidad natural mientras la energía de la vida late dentro y fuera de ellos. Esta transferencia desinhibida de energía vital entre las personas crea bienestar físico, mental y espiritual; por ello suelen ser personas físicamente atractivas.

Personas-punta de lanza: intensas y paradójicas

Se trata de las personas que construyen una mezcla de personalidad-joya y personalidad-flor, siendo su patrón bastante fácil de identificar en el iris por ser el resultado de una síntesis entre ambas características. El comportamiento resultante de esta combinación difiere notablemente de los demás patrones. A veces su naturaleza extremista los hace ser difíciles de enseñar o controlar; sin embargo, una vez que su energía está equilibrada, pueden llegar a producir cambios nuevos y duraderos en la

sociedad.

Suele tratarse de personas de mucho celo, devotas de una causa o un objetivo y que conocen los extremos del éxito y el fracaso personal. En cualquier momento pueden alternar entre las palabras y los gestos usados por las personalidades joya y flor, lo que les aporta mucho movimiento. Intensos en todo lo que se plantean, aprenden mejor cuando usan la inducción y el contacto. Esta característica los atrae hacia la influencia estabilizadora y la sensibilidad kinestésica del temperamento arroyo. Les encanta la vida al aire libre, donde la conexión con lo eterno aumenta su propia recepción intuitiva. Las personas-punta de lanza toman decisiones más rápidamente que las personas-joya y son más constantes que las personas-flor. De hecho, son quizá las más singulares, ya que la combinación de estos dos extremos opuestos los puede impulsar hacia grandes alturas de originalidad y realización o a hundirse en las profundidades del autoabuso y la autodestrucción. El patrón clásico es la mezcla de los grandes éxitos y fracasos. Son las paradojas andantes de la vida.

La combinación de sus opuestos les permite además convertirse en los paladines de nuevas ideas y conceptos. Devoción y lealtad son sus rasgos distintivos, poseyendo la tenacidad de un bulldog para la lucha contra la adversidad. A menudo se convierten en inventores, exploradores o motivadores. Su tarea es expandir los límites que el hombre se impone a sí mismo y romper el escudo de los valores tradicionales y las doctrinas clásicas. De ahí el sobrenombre de “puntas de lanza”.

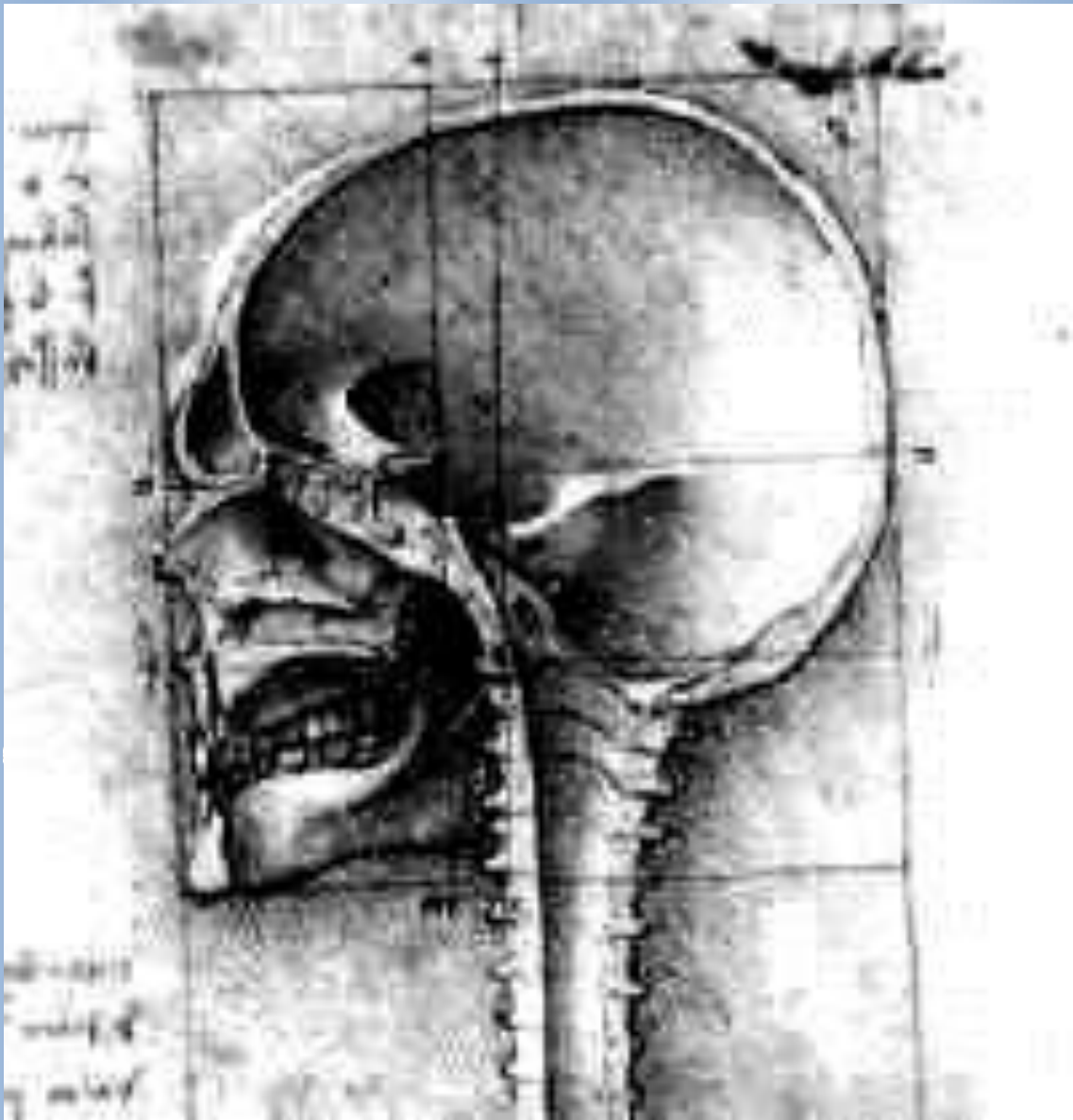
¿Cuál es tu hemisferio dominante?

Comparar las diferencias estructurales entre los iris de los ojos izquierdo y derecho nos permite conocer qué hemisferio predomina en nosotros. Así, el ojo dominante será siempre aquel que tenga un color más oscuro y un mayor número de rasgos joya, flor o arroyo, o bien el que posea una mayor concentración de los colores oro o naranja en su margen superior. Si el iris del ojo derecho es el que aglutina estas características, estaremos ante un individuo en el que predomina el hemisferio derecho, esto es, con un gran potencial de imaginación y creatividad, que prefiere dormir sobre el lado izquierdo y que, por lo general, tiene mejores relaciones con su madre, siendo la familia materna a la que se parece físicamente.

Por el contrario, si el ojo predominante es el izquierdo, serán personas que se apoyarán en la pierna izquierda, dormirán mejor sobre el lado derecho, su relación será más fluida con el padre, mostrarán más parecido físico con la familia paterna y aprenderán por instrucciones visuales.

LEONARDO DA VINCI DESCRIBIÓ Y DIBUJÓ LA ANATOMÍA DEL CUERPO HUMANO MUCHO ANTES QUE LA CIENCIA OFICIAL





LEONARDO DA VINCI

Leonardo nace en la ciudad de Vinci, cerca de Florencia, el 15 de abril de 1452, hijo natural (ilegítimo) de Ser Piero di Antonio, notario de Florencia, y Caterina, quien casó más tarde con Accatabrina di Piero di Vacca, vecino de Anciano. Educado en casa de su abuelo paterno hasta que en 1469 viaja con su padre a Florencia, quedando confiado a Verrocchio (1453-1488), quien se encarga de su formación pictórica. En su taller coincide con Perugino, Ghirlandajo y, probablemente, con Botticelli. De él tomó modelo Verrocchio para su David del Museo Bargello.

En 1472 Leonardo aparece inscrito en el registro de la Compagnia di San Luca como pintor florentino. En 1476 sufre acusación de sodomía de la que fue absuelto. En esta etapa de su formación Leonardo estudia la anatomía humana participando en la disección de cadáveres. De esta época destacan las siguientes obras pictóricas: Bautismo de Cristo (1472, Museo de los Uffizi, Florencia) obra de Verrocchio en la que colabora Leonardo; La anunciación (1472-1475, Uffizi); Retrato de Ginebra Venci (1474-1476, National Gallery Washington); Virgen Venios (1475-1478, Ermitage, San Petersburgo); La adoración de los Magos (1481-83, Museo de los Uffizi) por encargo del convento de San Donato Scopeto, obra inacabada; La anunciación (1478, Museo del Louvre, Paris); La Virgen del clavel (1478-1480, pinacoteca de Munich); San Jerónimo (1480, Pinacoteca Vaticana).

En su condición de dibujante, pintor y escultor, Leonardo sintió a necesidad de conocer a fondo la anatomía humana. Desafiando la tradición eclesiástica, se procuró muchos cuerpos, que luego diseccionaba, haciendo después unos dibujos anatómicos que, aparte de su exactitud, constituyen verdaderas obras de arte. Sus mejores dibujos fueron de los huesos y los músculos, siendo muy claros y exactos los de la mano y el hombro. Otros mostraban la acción de los músculos. Estudió el ala y la pata de las aves, la mecánica del vuelo y la operación del diafragma en la respiración y la defecación. También realizó buenos dibujos de la placenta de la vaca, pero no tenía certeza sobre si las corrientes sanguíneas maternal y fetal estaban relacionadas o no. Una de sus proezas más ingeniosas en este terreno fue la de hacer moldes de cera de los ventrículos del cerebro. También realizó experimentos sobre la médula espinal de la rana, y concluyó que este órgano era el “centro de la vida”.

Descubrió cómo la sangre recorre constantemente todo el cuerpo humano, llevando el alimento a cada una de sus partes y retirando los desechos, adelantándose así al descubrimiento de Harvey sobre la circulación de la sangre. Estudió los músculos del corazón e hizo dibujos de las válvulas que parecen demostrar que conoció su funcionamiento. Su interés por el arte lo llevó a estudiar otro problema científico: el de la estructura y el funcionamiento del ojo. Realizó varios progresos pero tuvo el defecto, como sus predecesores, de creer que la función visual residía en el cristalino en vez de en la retina. Por supuesto, no se dio por enterado de la idea que aún tenían muchos de sus contemporáneos de que el ojo emite rayos sobre el objeto que desea examinar.


En su **Studio** (Real Academia de Venecia), también conocido como **El hombre de Vitrubio**, Leonardo da Vinci realiza una visión del hombre como centro del universo al quedar inscrito en un círculo y un cuadrado. El cuadrado es la base de lo clásico: el módulo del cuadrado se emplea en toda la arquitectura clásica, el uso del ángulo de 90° y la simetría son bases grecolatinas de la arquitectura. En él se realiza un estudio anatómico buscando la proporcionalidad del cuerpo humano, el canon clásico o ideal de belleza. Sigue los estudios del arquitecto Vitrubio (Marcus Vitruvius Pollio), arquitecto romano del siglo 1 AC a quien Julio César encarga la construcción de máquinas de guerra. En época de Augusto escribió los diez tomos de su obra **De architectura**, que

trata de la construcción hidráulica, de cuadrantes solares, de mecánica y de sus aplicaciones en arquitectura civil e ingeniería militar.

Vitruvio tuvo escasa influencia en su época pero no así en el Renacimiento, ya que fue el punto de partida de sus intentos y la justificación de sus teorías. Su obra fue publicada en Roma en 1486, realizándose numerosas ediciones como la de Fra Giocondo en 1511, Venecia, o la de Cesare Cesarino en 1521, Milán, dedicada a Francisco I. Parece indudable que Leonardo se inspiró en el arquitecto romano. El hombre de Vitruvio es un claro ejemplo del enfoque globalizador de Leonardo que se desarrolló muy rápidamente durante la segunda mitad de la década de 1480. Trataba de vincular la arquitectura y el cuerpo humano, un aspecto de su interpretación de la naturaleza y del lugar de la humanidad en el “plan global de las cosas”. En este dibujo representa las proporciones que podían establecerse en el cuerpo humano (por ejemplo, la proporción áurea). Para Leonardo, el hombre era el modelo del universo y lo más importante era vincular lo que descubría en el interior del cuerpo humano con lo que observaba en la naturaleza.

Atacado por una artritis en la mano derecha y decepcionado de sí mismo por la falta de realizaciones importantes, Leonardo dejó de estudiar para concentrarse en la pregunta “Dime si has hecho algo”, que aparece en su libro de notas. Había realizado pocas pinturas comparado con otros artistas de su tiempo y nunca publicó sus libros y manuscritos que sólo eran conocidos por sus más íntimos amigos. En 1518 escribía: “Día 24 de junio, festividad de San Juan, 1518, en Amboise, en el palacio de Cloux”, y un poco más abajo: “Permaneceré”.

En primavera de 1519, después de un crudo invierno, llamó al notario real para que tomara nota de su última voluntad. Legó todos sus cuadernos, instrumentos y retratos a su alumno Francesco de Melzi y dispuso los servicios de su funeral. Moriría el 2 de mayo de 1519 y fue enterrado en una iglesia de Amboise que fue destruida por la Revolución Francesa varios siglos después. Más tarde se realizaron excavaciones y los restos encontrados reposan hoy en la capilla de Saint Hubert en el castillo de Amboise.



ANATOMÍA DEL OJO

Órganos de la vista

“Este sentido es el que da a conocer la forma, el volumen, el color la situación respectiva de los objetos, la distancia a que se hallan unos de otros, el estado de reposo o movimiento en que se encuentran, etcétera.” Está representado por el ojo, órgano doble situado entre el cráneo y la cara que parece como si se separaran para recibirlo. El órgano de la vista se relaciona en la parte superior con la masa encefálica, a la que está íntimamente ligado; por la inferior con la cara, constituyendo uno de sus más bellos adornos; y por dentro con el aparato olfativo.

El sentido de la vista consta de dos órdenes de órganos: uno principal, fundamental, llamémoslo así, par y simétrico, que es el globo ocular, y otros accesorios, que tienen el doble objeto de proteger el globo ocular y promover y facilitar sus movimientos. Estas partes accesorias son las cejas, los párpados, el aparato lagrimal, los músculos, los tejidos celular y adiposo, los vasos, los nervios y, por último, la órbita.

La ceja es una eminencia musculocutánea que está en la prominencia. Oblicua del hueso coronal llamada arco superciliar, eminencia que está provista de pelos de 12 a 15 milímetros de largo y cuyo color es generalmente igual al de los cabellos.

Los párpados, en número de dos en cada ojo, son unos velos movibles musculomembranosos, uno superior y otro inferior. El superior procede de la piel de la frente y el interior del cutis de la mejilla. Los párpados ofrecen dos caras, anterior y posterior, dos bordes, uno adherente y otro libre, y dos extremos, uno externo y otro interno. El borde adherente del párpado superior es continuación por delante de la piel de la ceja y por detrás de la conjuntiva ocular y el del párpado inferior, de la piel de la cara. El borde libre tiene un espesor de 2 milímetros, y hay que considerar en él dos partes, una que corresponde al globo del ojo y otra que corresponde al aparato lagrimal. La correspondiente al ojo, llamada porción ciliar, está cubierta por las pestañas, pelos más espesos y duros que los de las cejas, y son más largas en el párpado superior que en el inferior. Cuéntanse 100, 120 y hasta 150 en cada párpado. La porción lagrimal del borde libre de los párpados se diferencia de la anterior en que es mucho más corta y redondeada, y presenta un relieve debido a los conductos lagrimales que hay en su espesor. En este borde libre la porción ciliar está separada de la lagrimal por un tubérculo, el tubérculo lagrimal, en el que hay un orificio perceptible a simple vista que forma la entrada de los conductos lagrimales y que se denomina punto lagrimal. Los párpados se unen en sus extremos constituyendo las comisuras o ángulos de los párpados que se clasifican en interno y externo. En los párpados las glándulas son muy numerosas, pudiendo dividirse en tres clases: las que vierten en el contorno del orificio palpebral secreción; las que vierten el producto de su secreción en la piel; y las que lo derraman en la superficie libre de la conjuntiva

El aparato lagrimal

El aparato lagrimal está constituido por una glándula, la glándula lagrimal, que deposita las lágrimas en la superficie de la conjuntiva; por las vías lagrimales, que comprenden los puntos, los conductos y el saco lagrimales; y por el conducto nasal. La glándula lagrimal, que se representa en el adjunto grabado, así como las glándulas de Meibomio. Está situado en la parte superior, anterior y externa de la cavidad orbitaria, y se

compone de dos porciones, orbitaria una y palpebral la otra, en el vértice del tubérculo lagrimal, en el borde libre de los párpados.

Los conductos lagrimales se extienden desde los puntos lagrimales hasta el saco lagrimal.

El saco lagrimal es un conducto cilíndrico que se halla detrás del tendón del músculo orbicular y en la parte anterior de la órbita. Es oblicuo de dentro a afuera, sus dimensiones son de 11 a 15 milímetros de largo y de 5 a 5 de diámetro, y su forma es la de un cilindro algo aplanado.

El conducto nasal es continuación del saco lagrimal, no constituyendo realmente los dos conductos más que uno solo, que se encuentra en la parte superior en el espesor de la pared inferior y en el espesor de la pared externa de las fosas nasales.

El globo del ojo

Está situado en la cavidad orbitaria y su forma es casi esférica en sus cinco sextas partes posteriores, estando formada la sexta parte inferior por un segmento de otra esfera mucho más pequeña que sobresale ligeramente de la mayor.

El volumen del globo del ojo es naturalmente variable, siendo por regla general más pequeño en la mujer que en el hombre. De sus cinco diámetros, el anteroposterior es el mayor y mide 23,9 milímetros en la mujer y 24,6 en el hombre; el más corto es el vertical, que mide 23 milímetros en la mujer y 25,5 en el hombre. Los dos diámetros oblicuos superan el transversal y el vertical. El peso del globo del ojo es de 7 a 8 gramos.

Para el estudio anatómico ofrece el globo del ojo dos órdenes de órganos: membranas y medios transparentes. Las membranas son, de afuera a adentro, la esclerótica y la córnea, que constituyen la segunda cubierta, y la retina, que constituye la tercera. Los medios transparentes son, de atrás a adelante, el cuerpo vítreo, el cristalino, el humor acuoso y la córnea transparente.

La esclerótica

La esclerótica, llamada por los antiguos córnea opaca, es una membrana densa, opaca y fibrosa que cubre las cinco sextas partes del globo del ojo, mientras que la sexta parte anterior la forma la córnea transparente, que se engasta, por decirlo así, en la opaca, de cuya disposición puede formarse idea por el grabado anterior que representa una sección del ojo humano. Su color es blanco azulado en los niños y blanco oscuro en las personas mayores. Es la membrana más gruesa y resistente del ojo, para el que constituye un poderoso medio de protección y defensa, y en ella se insertan todos los músculos que mueven el globo ocular. La esclerótica está perforada por detrás para dar paso al nervio óptico y por la parte anterior presenta otra abertura mayor en la que se engasta la córnea transparente.

La córnea transparente

Tiene la forma de un fragmento de esfera. Las fibras que componen su sustancia están tan íntimamente enlazadas con las de la esclerótica que no se separan ni aun por maceración.

En la unión de la córnea con la esclerótica es donde las fibras de ésta se hacen transparentes.

La coroides

La coroides, que con el iris forma la segunda cubierta del globo del ojo, se diferencia de las membranas antes descritas por su tinte oscuro y su gran vascularidad. Se aplica sobre la retina, cuya corvadera toma, y tiene en su parte posterior una perforación por la que atraviesa el nervio óptico y otra en la anterior para recibir el iris. Es menos espesa que la cubierta fibrosa del ojo y algo más que la retina, siendo su consistencia débil. La cara externa de la coroides corresponde a la interna de la esclerótica y la cara interna cóncava corresponde a la retina. La extremidad posterior presenta el orificio por el que pasa el nervio óptico, y la extremidad anterior, llamada zona coroidea, se compone de dos capas: una externa, que se llama músculo ciliar, y otra interna que constituye el cuerpo o los procesos ciliares.

El iris

El iris, que corresponde al diafragma de los instrumentos de óptica, es una membrana circular y contráctil situada entre la córnea y el cristalino, que tiene una perforación en su centro por la que pasan los rayos luminosos, y se llama pupila o niña del ojo. El color del iris difiere según los individuos, y su diámetro es de 12,5 milímetros. La pupila varía mucho en tamaño debido a su propiedad de contraerse y dilatarse, siendo en estado de mediana dilatación de 3 a 4 milímetros. El iris tiene dos circunferencias, una mayor que se adhiere al músculo ciliar, y otra menor o abertura pupilar que está bañada por el humor acuoso; y dos caras, la anterior, convexa y de color muy variado, y la interna que se amolda al cristalino y por tanto es cóncava.

La retina

Es una membrana dotada de mucha sensibilidad en la que se reflejan las imágenes de los cuerpos del exterior. Tiene menos espesor aun que la coroides y su cohesión es tan débil que apenas se la puede tocar sin rasgarla. Su cara externa, convexa, se aplica a la pigmentaria de la coroides sin adherirse a ella, y la interna, cóncava, cubre el cuerpo vítreo. La extremidad posterior de la retina es una continuación del nervio óptico; y la anterior termina en una circunferencia festoneada y dentada que corresponde a la zona coroidea y a la zona de Zinn, que es una especie de collar que rodea al cristalino. Como todas las demás membranas del globo del ojo, la retina está provista de vasos, los que se representan en el grabado correspondiente.

El cuerpo vítreo

Es el más voluminoso de los medios transparentes del ojo y ocupa los dos tercios posteriores del globo ocular. Su forma es esferoidea, su transparencia completa y su consistencia análoga a la del hierro fundido, con el que se lo ha comparado. Se encuentra en relación por detrás con la retina y en la parte anterior con el cristalino. La estructura del cuerpo vítreo la forman una membrana llamada membrana hialoides y un líquido contenido en ella denominado humor vítreo.

El cristalino

Es una lente biconvexa que se halla situada entre el cuerpo vítreo y el humor acuoso. Las caras del cristalino son lisas y tersas, correspondiendo la interior al iris y la

posterior al cuerpo vítreo. Se compone de una parte envolvente denominada cápsula del cristalino y una sustancia propia fibrosa, o núcleo, que constituye el cristalino propiamente dicho. El grabado que va a continuación representa la cara anterior de la lente cristalina.

El humor acuoso es un líquido que llena la cámara anterior del globo del ojo, entendiéndose por cámara anterior el espacio comprendido entre la córnea y el iris. Es incoloro, transparente y de densidad análoga a la del agua.

Además de la cámara interior del globo del ojo que se acaba de citar, hay otra, llamada cámara posterior, que tiene por límites: en la parte anterior el iris, en la posterior el cristalino y parte de la zona de Zinn, y en la circunferencia la parte libre o flotante de los cuerpos ciliares.



FISIOLOGÍA DEL SENTIDO DE LA VISTA

Importancia del órgano de la vista

La vista es uno de los más poderosos auxiliares de la inteligencia: contribuye en gran parte a hacernos formar juicio de cuanto nos rodea: de la forma, los colores, las dimensiones, etcétera, de los objetos; nos avisa de los peligros que nos amenazan; nos permite contemplar y admirar las bellezas de la naturaleza; nos proporciona multitud de placeres. En una palabra, los servicios que presta directa o indirectamente son de grandísimo valor, al punto de que puede asegurarse que sin el sentido de la vista el progreso habría sido imposible. Una humanidad ciega sería una humanidad estacionaria hasta cierto punto y la vida animal no se diferenciaría de la vegetal.

Los ojos son, además, el espejo del alma, como vulgarmente se dice, porque en ellos se retratan las impresiones, los sentimientos y hasta el carácter y el modo de ser de los individuos; así como la palabra es el intérprete de la razón, la mirada lo es del sentimiento.

Los nervios ópticos

La visión se verifica por medio de los nervios ópticos, que no ofrecen otra particularidad que la de ser los únicos capaces de transmitir al cerebro las impresiones visuales y de carecer en sí de sensibilidad general. Son los únicos nervios que sirven para la función visual; lo demuestra el hecho de que cualquier lesión en ellos produce infaliblemente alteraciones en la vista y, en muchas ocasiones, su pérdida completa. En cuanto a la insensibilidad general de esos nervios, se pueden pinchar, cauterizar o cortar sin que se manifieste la menor sensación dolorosa. Y no sólo son insensibles los nervios ópticos y la retina, sino que cuando estos tejidos se estimulan se producen impresiones luminosas, lo que está probado por repetidos experimentos.

Mecanismo de la visión

La luz se transmite por medio del éter, fluido sutil, invisible, imponderable y elástico que, en el decir general de los físicos, llena todo el espacio y por su movimiento vibratorio produce los fenómenos luminosos y otros varios del mismo orden. Estas vibraciones llegan al interior del ojo atravesando sus tejidos transparentes y producen en el cerebro la sensación de la luz. Para comprender bien cómo penetran estos rayos por los medios transparentes del globo del ojo es indispensable conocer las leyes de la refracción de la luz, de la que se ocupa la física, puesto que el globo del ojo es un verdadero instrumento óptico. Entiéndese por refracción el hecho de cambiar la dirección de los rayos de la luz al pasar oblicuamente de un medio a otro de diferente densidad, como se ve al introducir un bastón, por ejemplo, en el agua. Los rayos lumínicos llegan paralelamente a la cubierta exterior del globo del ojo –la córnea–, atraviesan esta membrana, el humor acuoso, el cristalino y el humor vítreo; medios todos que tienen una densidad mayor a la del aire. Estos rayos convergen luego y van a reunirse en la retina, donde se forma la imagen real del objeto. Suponiendo que se tirara una línea recta entre el punto luminoso y la imagen retiniana, esta línea pasaría por el centro óptico del ojo, o sea el punto nodal, que se llama línea de dirección de la visión o línea visual.

El ojo es realmente una cámara oscura. Su parte interna está recubierta por una membrana oscura pigmentosa, la coroides, cuyo fin inmediato es impedir que las imágenes se confundan en reflexión interna. Los rayos de luz penetran por una abertura circular, la pupila, que se ensancha más o menos según las contracciones del iris. Cuando la luz es muy intensa o los objetos están muy próximos, la pupila se contrae, mientras que por el contrario se dilata cuando la luz escasea o los objetos están muy distantes.

La única parte del ojo que percibe la impresión de la luz es la capa de bastoncillos y conos de la retina, como se ve por el siguiente hecho que vio por vez primera Purkinje: se concentra sobre la esclerótica, con una lente convexa de foco corto, una luz intensa en un punto a través de las membranas transparentes del ojo y su imagen llega a la retina. Si se mira entonces una superficie oscura, el campo visual presenta una iluminación amarillo-rojiza de aspecto arborescente producido por la sombra de los grandes vasos retinianos, y al mover la lente en la dirección que sea las sombras de los vasos siguen todos sus movimientos.

No todas las partes de la retina tienen la misma sensibilidad a la luz, pudiendo considerarse en ella, desde este punto de vista, tres zonas: una en que la visión es completa, constituida por la parte central de la retina, en la que se halla la mancha amarilla, que es el punto más sensible; otra en la que la sensibilidad disminuye, formada por la periferia de la retina; y una tercera, totalmente insensible, que corresponde a la pupila del nervio óptico o punto ciego.

EL IRIS

Es una membrana circular y contráctil situada entre la córnea y el cristalino.

La pupila mide de 3 a 4 milímetros, por ella penetran los rayos luminosos.

El iris mide de 12 a 13 milímetros de diámetro y su espesor es de 0,3 milímetros. Su función como órgano es la de un diafragma que regula la abertura pupilar según la intensidad de la luz que le llega.

Se llama miosis a la abertura mínima de la pupila.

Se llama midriasis a la abertura máxima de la pupila.

Histológicamente, el iris presenta cinco capas:

- dos anteriores: endotelio y basal;
- el parénquima o estroma;
- dos capas posteriores: basal y epitelial posterior.

En el parénquima (estroma o capa media) se observa la presencia de las células cromatósferas o pigmentadas. Según su mayor o menor pigmentación pueden ser abundantes, nulas o escasas. En los iris oscuros hay abundantes células de pigmentos.

La capa epitelial posterior está fuertemente pigmentada. Por esto, en los procesos de “profundidad” de ruptura (hasta la quinta capa de células) se ponen en evidencia las manchas negras características.

El iris está irrigado ricamente por las arterias ciliares cortas posteriores, largas posteriores y anteriores. Estas arterias forman dos círculos arteriales llamados gran círculo arterial próximo a la periferia y pequeño círculo arterial cercano a la pupila.

El sistema venoso es tributario de las venas coroideas.

La inervación del iris es extraordinariamente rica, recibiendo fibras vasomotoras, motoras y sensitivas. El músculo constrictor de la pupila está inervado por el ganglio oftálmico o ciliar (del sistema parasimpático) y por el motor ocular común.

El dilatador de la pupila por ramas del ganglio cervical superior del sistema simpático. Además hay núcleos centrales corticales de regulación pupilar.

Los nervios ciliares cortos son constrictores y los ciliares largos dilatadores.

A través de las múltiples conexiones entre pupilas y corteza cerebral podremos comprender las múltiples influencias que por medio del sistema nervioso pueden llegar al iris.

Podríamos inferir los siguientes axiomas:

- **Los signos de intoxicaciones y los cambios de pigmentación se producen por influencia del sistema vascular.**
- **Las alteraciones del tejido iridal (de sus cinco capas de células) se producen por incidencia del sistema nervioso.**



EJEMPLOS GENERALES DE INFORMACIÓN IRIDAL

UNA INVESTIGACIÓN CORRECTA

La información que da el iris no “platica” sobre enfermedades.

Sólo destaca anormalidades características del estado del enfermo.

Al tejido iridal le suceden fenómenos análogos a los de los órganos correspondientes a cada zona de su topografía

En base a la experiencia, podremos reconocer:

- Los signos iridianos para cada patología de cada órgano.
- Por lo tanto, el diagnóstico de la enfermedad.

Empero, debemos estar alertas a los siguientes axiomas:

- No siempre es más fuerte el signo iridal en la zona refleja correspondiente al órgano donde se siente el síntoma.
- Sino que, será más fuerte el signo en la zona donde se origina el problema.
- Por esto podremos afirmar que el estudio del iris nos conduce a la causa física de la enfermedad (primer punto de manifestación orgánica).

Por eso sugerimos demorar lo suficiente en dar nuestros diagnósticos patológicos (concretos).

Podremos pasar por etapas, como iremos aprendiendo en este curso:

1. Observar sin diagnosticar iris de quienes ya sabemos el resultado (por análisis médicos, por ejemplo).
2. Diagnósticos de estado de los tejidos (es decir, tal como tenemos la información primaria de esta clase, sabiendo de antemano que no es un tipo de diagnóstico al cual el paciente estará acostumbrado).
3. Diagnósticos de relaciones entre los distintos signos dando ideas de las posibles patologías de los órganos indicados en el iris coincidentes con aquellas cuyos síntomas padece el paciente, sumados a las posibles causas desde otros órganos, dando explicaciones de por qué pueden estar relacionados.
4. Diagnósticos de patología parcial, es decir, solamente por lo que consulta el paciente. Este diagnóstico ya es de por sí lo suficientemente difícil como para que por buen tiempo no demos diagnósticos completos. Se trata de explicar toda la relación orgánica referida a la dolencia específica, en forma completa y definiendo la enfermedad.
5. Diagnóstico completo. Para hacerlo se requiere muchos años de experiencia, aun partiendo de conocer los síntomas del paciente. Consideremos que los mismos médicos pueden llegar a demorar un año o más para encontrar la definición de ciertas enfermedades, aun contando con máquinas de gran avance técnico y muchos años de estudio. Y esto siempre partiendo de la base de saber los síntomas del paciente. Ni hablemos pues del caso de que fuera el paciente al médico y le dijera: “Dígame usted todo lo que tengo, describa usted todas mis dolencias. Sufro muchísimo pero no le daré ninguna ‘pista’”. De seguro, y con razón, el doctor le daría pase a un psiquiatra o una beca para pasar dos o tres años en el sanatorio internado haciéndose análisis de todo tipo y pasando por los diecisiete especialistas.

Por tanto, por respeto a sí mismos, les sugiero no hacer de “adivinos” por allí. Porque puede que no falte en su camino algún individuo que con una sonrisita bien escéptica les ofrezca una “apuesta” como en el mencionado ejemplo: “A ver si es cierto que usted ‘lo ve todo’”. “No, qué esperanza, tenemos una técnica para ayudarlo –pueden responderle–, pero no ‘adivinos’.”

6. Además, hay responsabilidad en todo diagnóstico y no debemos prestarnos a esos “juegos”. Que cada quien experimente en su pellejo. Pero nosotros con nuestra responsabilidad: sagrada. Las palabras son pesadas “al final del camino”. Así que digan: “Bien, señor, diga usted qué necesita consultar”.
7. Entonces sí, a estudiar; al tiempo nos será sencillo. También consideremos que muchos no van a creer o no del todo. Y esto porque: si está tan difícil para el médico, ¿cómo es que para usted es tan fácil? Total, el público en general es difícil de conformar. Si no le decimos “todo” es porque no nos animamos. Si le decimos “poco” pero con gran convicción, ¿cómo sabe? Así que ahí lo tenemos para ver cómo vamos a hacer. Les hablo desde unos años de experiencia. No somos los únicos. Pueden comentar el caso con otros iriólogos. Conocí uno que decidió callar absolutamente. Ni palabra, cansado ya de tantas dudas y más dudas. Dijo un día: “El que quiera creer, que crea y tome los medicamentos naturales que le doy, y si se siente bien, que siga adelante, y si no, que vaya a otro lugar”. Y bien que le fue y no se hizo “mala sangre”. Otros también lo hicieron parecido, no tan extremo, pero “pocas palabras” y no mucha explicación. Sin embargo, debo decir que no concuerdo con esa idea. Si queremos ayudar en medicina, el paciente tiene que entender, es menester explicar. No hace falta complicarnos con extensas explicaciones intelectuales. Pero el diagnóstico, a la corta o a la “larga”, hay que decirlo.

Por eso decimos que tenemos que estudiar mucho primero: *lavahud.com*

- **Anatomía del cuerpo humano.**
- **Fisiología o interrelación normal entre los órganos y los sistemas del cuerpo.**
- **Sintomatología indicativa de enfermedades en los órganos o sistemas.**
- **Patología o desorden fisiológico o anatómico-constitutivo.**
- **Topografía exacta de los órganos y sistemas en el iris.**
- **Signatura iriológica de cada enfermedad en el iris.**
- **Formas de expresión convencional de diagnóstico de las diversas enfermedades.**
- **Formas de análisis convencionales de la salud humana, y algo sobre interpretación.**
- **Relación físico-psíquica, aplicación de los conocimientos de causística a partir de la clínica o diálogo para determinar causas psicológicas de las enfermedades y las posibilidades de recuperación a partir de ese conocimiento.**
- **Estudio en detalle de las perturbaciones del sistema nervioso a través del estudio pupilar.**
- **Amplia experiencia en una ética superior, basada en la conciencia, acerca de cómo expresar el diagnóstico según el caso, según nos corresponde y frente a quién.**

Con lo expuesto pretendemos afirmar enfáticamente que no es un “juego” lo de dar diagnósticos, como tampoco lo de dar remedios. De todas estas formas de diagnósticos, de todos estos necesarios conocimientos, es que trata el presente curso. Les servirá de apoyo, de punto de partida. Pero cada quien hará su experiencia. Alguien me decía el otro día que no sirven de mucho las advertencias, pues hay que “vivir las cosas”. En

todo caso, puede que sea así, pero no viene al caso ni a este momento “filosofar” al respecto. Pero, como en el caso de los diagnósticos, entiendo que es mi deber darlas, luego cada quien las toma o las deja. No importa si la “toman con pinzas”, “las atan a su corazón” o las “sepultan en el olvido”. Pero sí importa que si los invito a aprender iriología, sea “en buena ley”. Y no me refiero a nuestras leyes muy humanas, sino a la ley que todo lo dirige.

Lo que sí es cierto referente a la necesidad de experiencia personal es en la interpretación de los signos iridales. Al principio podremos ceñirnos a los ejemplos que escriben algunos autores en sus libros. O a los que daré de mi propia experiencia en el transcurso de este módulo. Pero al poco, no encontramos.

Ya que es tan diversa la patología, si consideramos cada enfermedad como manifiesta en cada individuo en forma diferente según sus causas individuales, no alcanzaría una colección de biblioteca en nuestra memoria para exponer ni para recordar todas las combinaciones posibles de signos iridales.

Por eso insisto en el asunto de las etapas. Al principio la lectura del iris de nuestros primeros casos, basados en los textos y en los ejemplos de interpretación del curso. Pues no pretendemos reconocer “el lenguaje del iris” de la noche a la mañana. Pero poco a poco iremos reconociendo ese lenguaje y se hará nuestro. He ahí la experiencia. Pero con conciencia y muchísima concentración. Recordemos la práctica que permite desarrollar la imaginación conciente y la concentración plena, a su vez. ¿Recuerdan? La concentración en la llama de una vela blanca diez minutos todos los días. En lo personal, considero favorable el uso de la aromaterapia en el consultorio. No sólo porque favorece el “ambiente terapéutico” que se quiera lograr, sino por la velita del hornillo difusor. Quienes conocen el sitio en que atiendo habrán observado que el hornillo se ubica de tal forma que la velita está al alcance de mi vista periférica. ¡Eso favorece la concentración! De ese modo se aprovecha mejor cada observación iridal, cuanto más “presentes” nos encontramos, mejor y menos cansador para la mente.

REVELACIONES GENERALES DEL IRIS

El iris está formado por 7 millones de conos que son los receptores de visión aguda, reaccionando a intensidades relativamente altas para diferenciar los colores.

También presenta millones de bastoncitos que reaccionan a intensidades bajas de iluminación y facilitan la visión corpuscular y nocturna.





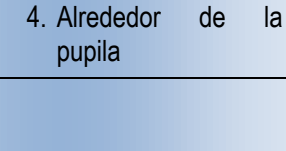


Hay perturbaciones en los órganos de los cuales el particular sector irídico es reflejo:

- si los elementos que forman ambos iris son desiguales,
- si la superficie es granulosa,
- si hay depresiones,
- si las líneas están torcidas,
- si no hay continuidad armónica o pigmentación suave y lustrosa,
- si conos y bastoncitos no pueden cumplir sus respectivos cometidos a satisfacción.

GRADO DE LAS PERTURBACIONES

Primer grado	Líneas blancas numerosas, algunas entrecruzadas. Líneas intensamente oscuras (predisposiciones catarrales en estado de latencia). Granulaciones (fibras nerviosas congestionadas). Signos de debilidad.
Segundo grado	Líneas blancas prominentes, se intensifica su cruzamiento. Granulaciones de variada estructura. Los dibujos se deforman. Manchas por exceso de pigmentos. Lagunas por falta de color (procesos destructivos).
Tercer grado	Falta de lisura y lustre. Granulaciones congestivas multiplicadas. Dibujos deformados. Cortes y desvíos de líneas. Depresiones y aglomeraciones pronunciadas. Proceso en avance con amenaza de crisis.

SIGNOS FRECUENTES

1. Contextura.	Fibras del tejido iridal recto, compactas y uniformes	Buena contextura orgánica.
	Alteración de las mismas características.	Proporcionalmente al deterioro, falta de vitalidad, contextura inferior.
2. Color.	Azul o castaño brillante, limpios de nubecitas u opacidades.	Pureza orgánica.
	Anormalidades en esas características.	Impurificación proporcional orgánica.
	Color general oscuro o negruzco del iris.	Impurificación de la sangre y tejidos. Deficientes eliminaciones por la piel, riñones e intestinos.
3. Tejido iridal.	Espojamiento en la trama de las fibras iridas.	Congestión de intensidad variable.
	Interrupción o ruptura del tejido iridal.	Heridas.
	Inflamación del tejido iridal.	Dolor e inflamación.
4. Alrededor de la pupila	Color café o amarillo.	Inflamación del aparato digestivo, malas digestiones, fiebre interna.
	Círculo delgado de color café o rojizo en el borde de la pupila.	Debilidad del gransimpático con estreñimiento nervioso.
	Gran círculo definido.	Persona que traga sus alimentos sin masticar.
	Borde pupilar irregular.	Intoxicación intestinal o medicamentosa, alteración consecuente de los nervios.

5. Área del estómago.	Tejido esponjoso.	Fiebre estomacal, congestión.
	Puntos oscuros sobre fondo más claro.	Úlcera estomacal.
	Hoyitos o anillitos de tamaño variable en círculo.	Desgaste general del tejido, congestión crónica.
6. Área de intestino.	Tejido esponjoso.	Congestión, fiebre intestinal.
	Tejido disgregado.	Proporcionalmente, peor digestión.
	Triángulos con puntos opacos.	Lombrices.
7. Área de la piel.	Anillo descolorido o lechoso.	Piel inactiva, fría.
	Opuesta al color de la zona digestiva.	Desequilibrio térmico.
8. Pupilas.	Distintos tamaños y bordes irregulares.	Afección grave del sistema neuroespinal.
	Se agrandan o se achican sin motivo.	Irritación nerviosa por venenos o ácido úrico en la sangre.
	Dilatadas en exceso.	Estreñimiento crónico, intoxicación medicamentosa o lombrices.
	Signo iriológico que corta el borde pupilar.	Mayor gravedad, compromete el sistema nervioso.
9. Círculos.	Concéntricos cercanos al borde periférico iridal.	Irritación crónica del sistema nervioso por putrefacciones intestinales.
	Círculos nerviosos que alcanzan el área del cerebro.	Histerismo, vértigo, fluctuaciones del ánimo.
10. Manchas.	Rojizas.	Materias extrañas en el organismo.
	Café y hasta negras, poco limitadas.	Yodo inorgánico.
	Triangulares y ovaladas con bordes dobles.	Soriasis o sarna.
	Negras, ovaladas, en forma de pera	Heridas graves, puñaladas, etcétera.
11. Decoloraciones.	Color amarillo.	Intoxicación por azufre.
	Color plomizo.	Intoxicación por plomo.
	Color amarillo claro.	Intoxicación por aspirina.
	Color blancuzco.	Intoxicación por salicilato.
	Color rosado claro.	Intoxicación por bromuro.
12. Área del esófago.	Líneas longitudinales finas y cortadas.	Ingestión de comidas demasiado calientes.
13. Coronas.	Como copos blancuzcos cerca de la zona de la piel.	Intoxicaciones por sustancias inyectadas.

14. Área del corazón.	Esponjamiento del tejido.	Congestión del músculo cardíaco.
	Señales color café amarillo.	Efectos de la nicotina.
15. Nubes.	Blancas que se disipan.	Inflamaciones pasajeras.
	Cenicientas y sucias.	Intoxicación general.
16. Áreas del cerebro.	Líneas o surcos radiales desde la zona digestiva.	Dolor de cabeza de origen intestinal.
	Nubecilla en el borde exterior.	Mareos, vahídos, desvanecimientos, pérdida de memoria y de vista.
	Nube lechosa más cargada y extensa	Propensión a la parálisis
17. Señales.	Bien negras con bordes blancos.	Golpes o fracturas.
	Fibras cortadas.	Lesiones orgánicas.
	Destrucción del tejido iridal con cortes de las fibras.	Procesos destructivos, como gangrena, lesión cancerosa o tuberculosa, etcétera.

LA RELATIVIDAD DE LOS SIGNOS IRIOLÓGICOS SEGÚN SUS DIVERSOS CRITERIOS

SIGNOS COMBINADOS

1. De color: que modifican la tonalidad de los conos y los círculos del iris.
2. De simetría: que alteran las simetrías que forman los círculos y los conos.
3. De limpidez: que deforman los dibujos de los hemicírculos y los radios del iris.

Se combinan en diversos procesos:

1. Destructivos	Máculas blancas y puntiagudas.
2. Crónicos	Máculas blancas y punteado negro.
3. Subagudos	Nubéculas punteadas de distintos colores.
4. Febriles	Nubéculas blancas y punteado amarillo o rojizo.

En el iris se indican:

1. Las perturbaciones que se padecieron.
2. Las que se padecen.
3. Las que están en vías de desarrollo.

De los tres tipos de modificaciones, combinados en cualquiera de los cuatro tipos de procesos, según el tiempo de la patología (pasada, actual o en gestación), los signos podrán tener diversos significados. He ahí la dificultad mayor, que requiere

experiencia y todo tipo de datos previos que se puedan obtener (del diálogo, clínicos, etcétera).

Los siguientes son tan sólo ejemplos de los estados descriptos:

Latencia por herencia.	Diferencias mínimas con relación al iris límpido, perfecto, de un recién nacido sin herencia patológica. Lo heredado puede desarrollarse o no, según las condiciones de vida.
Latencia en progresión.	Decoloración pardusca en el sector correspondiente a la herencia que está comenzando a afectar.
Cronicidad destructiva.	Puntos negros sobre fondos claros, depresiones de tejido.
Cronicidad crítica.	Manchas negras, perforación hasta la capa profunda. Cuando la crisis está para culminar aparecen manchas en la conjuntiva que se ennegrecen rápidamente, hay venillas amoratadas o negras, secreción junto a la pupila, opacidades en la córnea.

CORRESPONDENCIAS ZONALES FRECUENTES

Signos en el blanco del ojo (esclerótica).	Lisa, clara, suave, lustrosa y tersa.	Facilidades locales de circulación y renovación celular.
	Manchas.	Adherencias de humo o hierro contenidos en el agua que se ingiere.
	Congestiones.	Deficiencias circulatorias.
	Falta de lustre.	Deficiencia de riego lagrimal.
	Nubéculas.	Principio de invasiones inorgánicas que amenazan llegar al iris y hasta a la pupila. Desarrollan perturbaciones similares en los órganos a los que se dirigen.
Signos en el círculo de la piel.	Lustroso, igual, con línea bien pigmentada, grácilmente curva, suave, brillante, límpida en sus tonos y tersa en la túnica que la sustenta.	Piel que absorbe, excreta, secreta, aspira, espira, protege, irradia calor, siente y presiente a satisfacción.
	Manchas oscuras, nubéculas, rebordes blancos o negros, escamas.	Piel atónica o anémica.
	Círculo borroso y mal conformado.	Estados crónicos, debilidad progresiva de defensas, corazón con exceso de trabajo, circulación pobre en las extremidades.
	Círculo oscuro y escamoso en el sector cerebral.	Mente lerda. Poca concentración, dolor de cabeza, deficiencias en el

		cuero cabelludo.
	Línea bien conformada pero con elevaciones.	Se ha detenido un proceso patológico en formación.
Signos en el círculo linfático.	Rosario, lentejuelas que se empalman entre sí.	Perturbaciones del equilibrio bioquímico relacionado con vasos y ganglios linfáticos.
	Rosario completo, que cierra el círculo.	Condiciones mórbidas en todo el sistema linfático.
	Círculo prominente.	Acidez excesiva, posible reumatismo, presión alta, arteriosclerosis en aumento, ingestión no asimilada de ácidos minerales.
Signos en el círculo del sistema nervioso autónomo.	Pureza de la línea.	Tonicidad del sistema nervioso.
	Desviaciones, puntos negros, puntos pálidos o de color.	Deficiencias nerviosas en los órganos correspondientes.
Signos en el círculo intestinal.	Pequeñas manchas que varían en color y tamaño.	Úlceras.
	Manchas muy oscuras y definidas.	Epilepsia.
	En el iris de un niño.	Lombrices.
	Puntos blancos con borde oscuro.	Parásitos.
Signos por el círculo estomacal.	Manchas de distintos colores.	Exceso de distintas sales inorgánicas.

Crónica 47 (el iris perfecto)

La bebé S. T.

Es una bebé de tan sólo 5 meses y 20 días. Llegó en brazos de su madre, quien la trae para averiguar si se puede resolver con métodos naturales la alergia que padece desde los 2 meses y medio.

Tiene la piel descamada y prurito en algunas zonas de la piel y en el cuero cabelludo. La pediatra le informó que además observaba un poco de seborrea. Lo único que me podía informar la madre, como datos extra, es su nacimiento, normal, y que su descanso a la noche es bastante interrumpido. El siguiente detalle, ante mi pregunta sobre una posible afección heredada, me dio cierta pista que podía ser importante. La madre padecía una soriasis leve.





Procedí al estudio del iris. No ofreció ninguna dificultad, pues la bebé, sonriente, miraba la lupa abriendo muy grande sus ojos.

El resultado fue contundente. Ojos avellana de contextura totalmente lisa, de superficie brillante, pigmento distribuido ordenadamente, límpido y simétrico. El círculo linfático igualmente perfecto. El círculo de la piel igualmente perfecto. Sólo un pequeño signo, un arco pequeño de circunferencia, claro, sobre el círculo del sistema nervioso autónomo.

—¡Es solamente alergia nerviosa! Por un momento pensé en un comienzo de soriasis, por la herencia. Pero nada de nada signado en la piel. Su dermis permanece intacta. Eso es superficial, al menos al día de hoy no ha heredado su soriasis. Le indicaré un jarabe suave ideal para bebés con estados nerviosos y una loción diluida con aceites esenciales que le quitará el prurito. Todo eso durará poco. Antes he visto bebés con algunos signos de latencia por herencia. ¡Pero a no ser por un solo signo, y leve, el iris de su hija refleja excelente salud presente y futura, es un iris perfecto!

A.i.R.A.



Cursos en Video

	Home
	Cursos en Video
	Equipos
	Eventos

CURSO PRACTICO DE INTERPRETACIÓN DEL IRIS
en video

Obtenga el conocimiento de interpretar el iris, en un curso práctico de iridología en video, mas de 100 ojos en diapositivas con los principales signos iridológicos

PROMOCION LANZAMIENTO



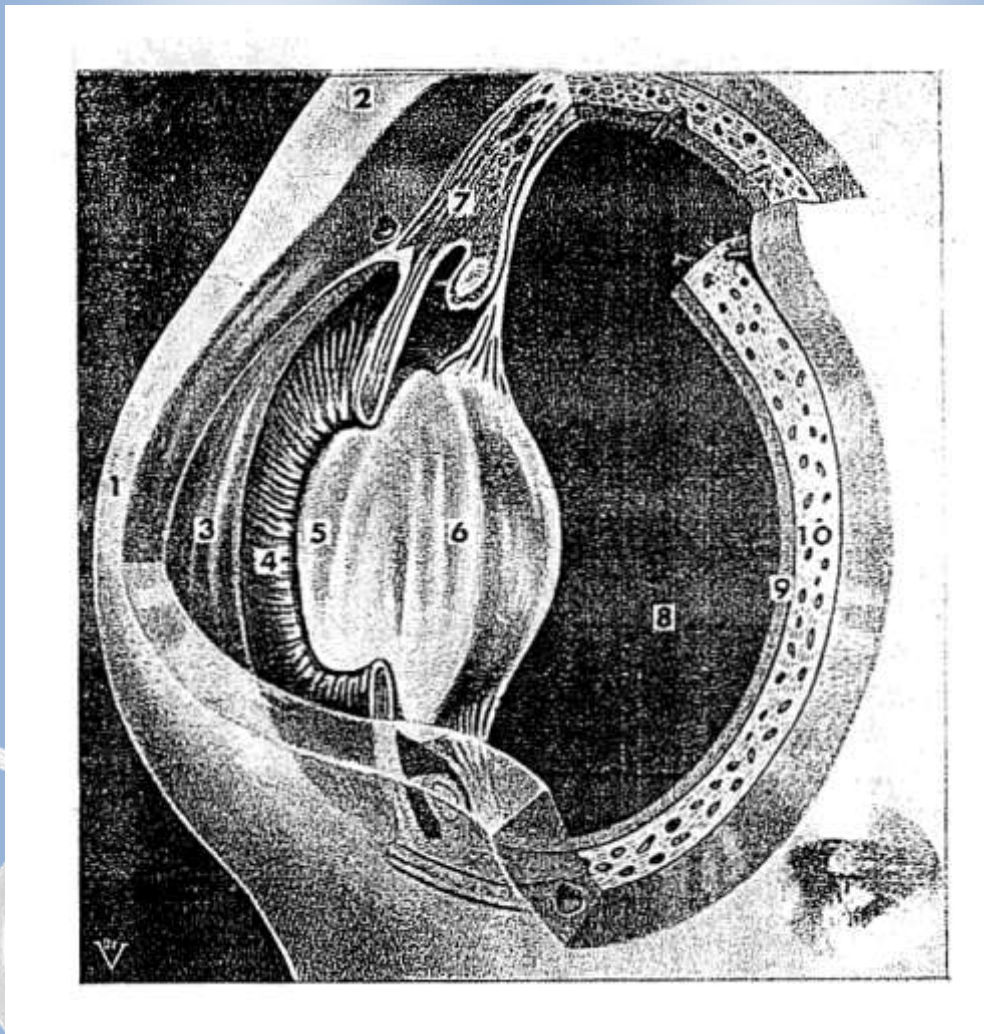
Solicite su video hoy mismo
Recibalo comodamente en su domicilio
Entregas Capital Federal, sin cargo adicional

ASOCIACIÓN de IRIDOLOGOS de la REPUBLICA ARGENTINA
Telefax: 4304-0887 www.iridologia-aira.com.ar
E-mail: aira@alternativagratis.com.ar

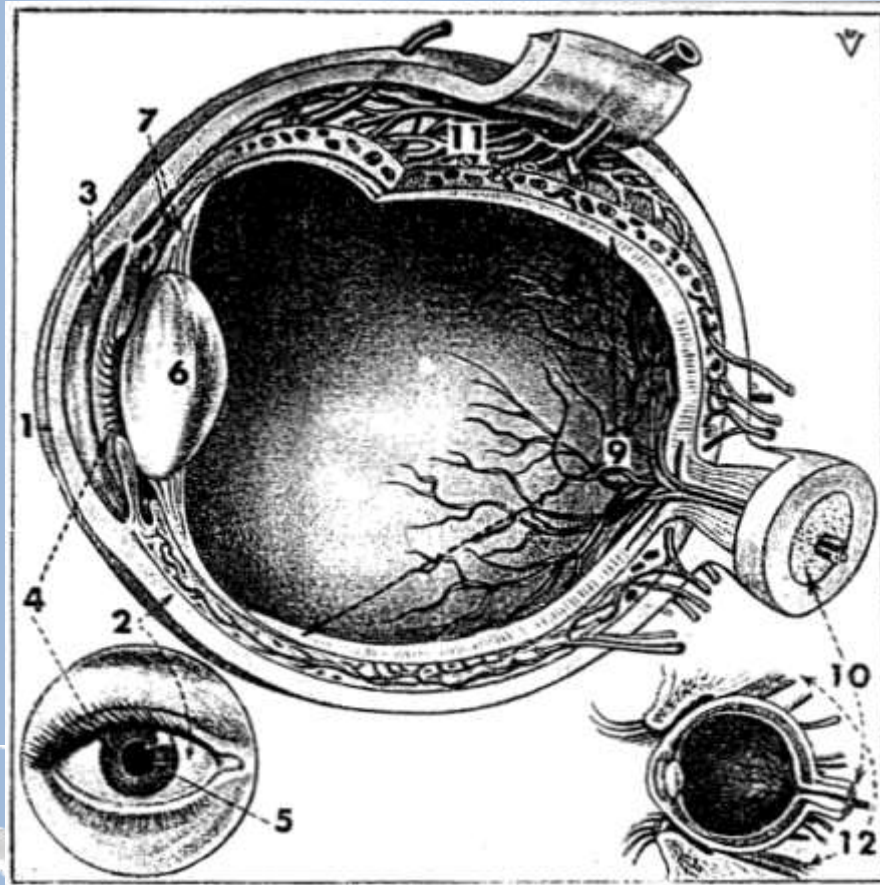


aira@alternativagratis.com TELFAX: (00 54 11) 4304-0887

ANATOMÍA DEL OJO

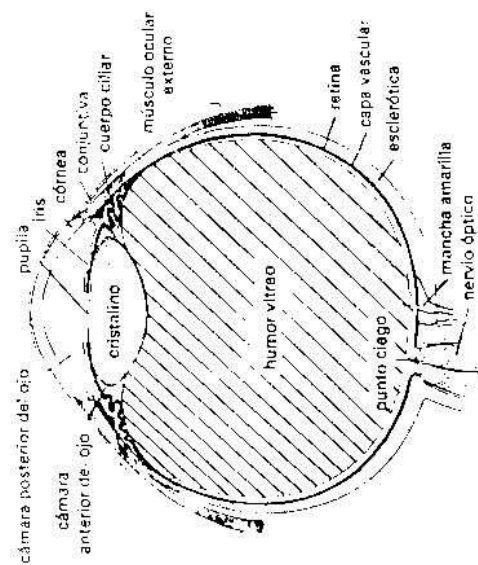
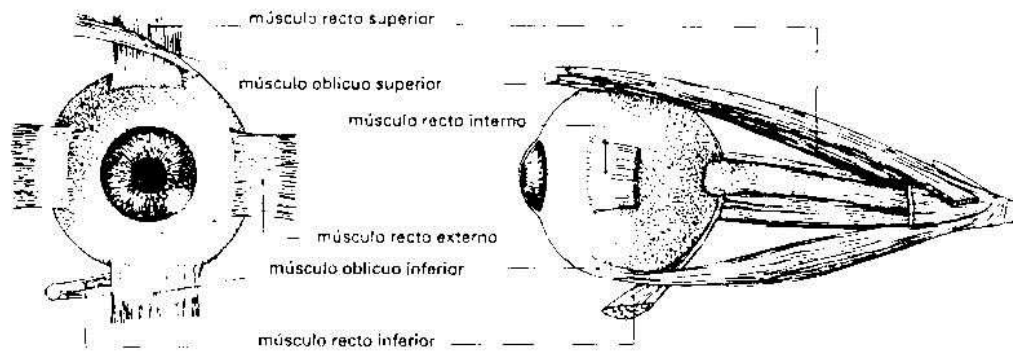


Ojo muy aumentado. 1. Parte delantera (córnea) del ojo, por donde penetra la luz. 2. Blanco del ojo, que es la cubierta blanca y resistente, protectora del ojo. 3. Cámara anterior del ojo, llena de un líquido transparente (humor acuoso). 4. Iris, membrana de color azul o pardo que equivale al diafragma de una cámara fotográfica. 5. Pupila, agujero por el que pasa la luz. 6. Cristalino o lente del ojo. 7. Músculo de la acomodación. 8. Cuerpo vítreo, transparente, y fondo del ojo. 9. Corte de la retina o membrana sensible a la luz. 10. Membrana que nutre el ojo, con sus conductos de sangre.



Esquema de un ojo muy aumentado, visto por fuera y por dentro, para mostrar sus diversas partes. 1. Parte delantera y transparente del ojo, que deja pasar la luz (córnea). 2. Blanco del ojo, que es una membrana resistente y de color blanco que protege el ojo, llamada esclerótica. 3. Cámara interior del ojo, llena de un líquido transparente (humor acuoso). 4. Membrana, de color pardo, azul o verdoso claro, según las personas, llamada iris, que sirve de diafragma al ojo, permitiendo que llegue al fondo del ojo mayor o menor cantidad de luz. En las diversas zonas del iris, correspondientes a los órganos del cuerpo humano, se reflejan muchas alteraciones y enfermedades de estos últimos, por signos y señales. 5. Pupila o niña del ojo, que es un agujero que atraviesa el centro del iris y que se encoge o ensancha según los estímulos nerviosos que recibe. Por la pupila penetran los rayos de luz que llegan al fondo del ojo. La pupila es de color negro porque éste es el aspecto del fondo del ojo visto a través de la pupila. 6. Cristalino o lente del ojo, semejante al sistema de lentes de una cámara fotográfica. 7. Aparato suspensor del iris y del cristalino, y músculos que mueven a este último. 8. Cuerpo vítreo. 9. Retina o fondo sensible del ojo, donde se proyectan las imágenes, semejante al clisé de una cámara fotográfica. 10. Nervio óptico, atravesado por conductos de sangre. 11. Membrana que sirve para la nutrición del ojo con sus conductos de sangre. 12. Músculos que mueven el ojo.

El globo ocular está provisto de seis músculos externos, cuatro rectos y cuatro oblicuos, de los cuales los superiores pasan sus tendones por una polea. Este sistema, a primera vista simple pero en realidad muy complicado, hace posible mover ambos ojos de tal modo que cada imagen se forma al mismo tiempo en la mancha amarilla de la retina de ambos ojos, independientemente de la dirección en que se mire y la distancia del objeto.



Sección horizontal del ojo.

HIPERMETROPÍA, MIOPIA Y OJO NORMAL




ASTIGMATISMO

Una persona afecta de astigmatismo (con lo cual el poder de refracción del ojo no es igual en todas direcciones) como máximo puede distinguir bien un solo rayo.

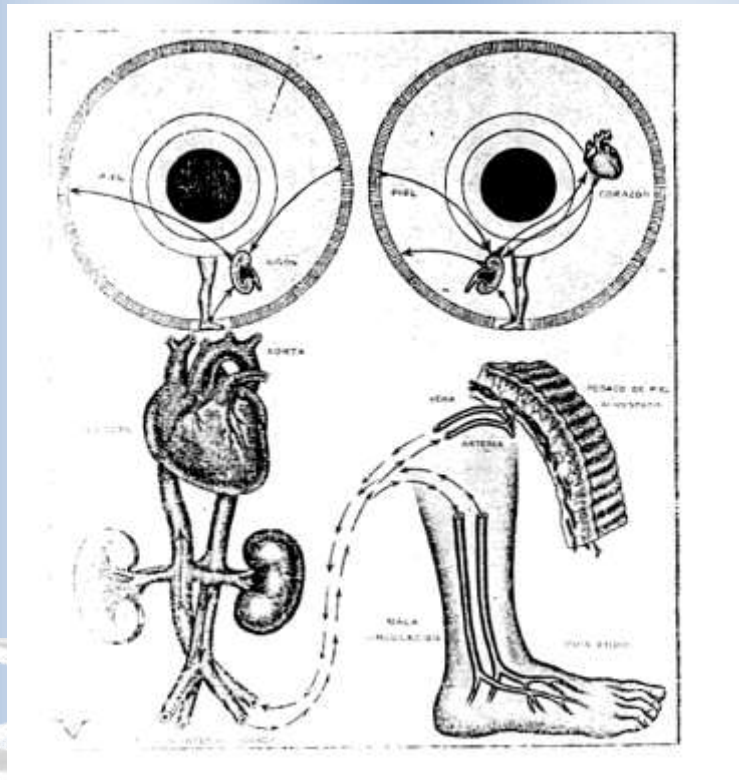


PUNTO CIEGO

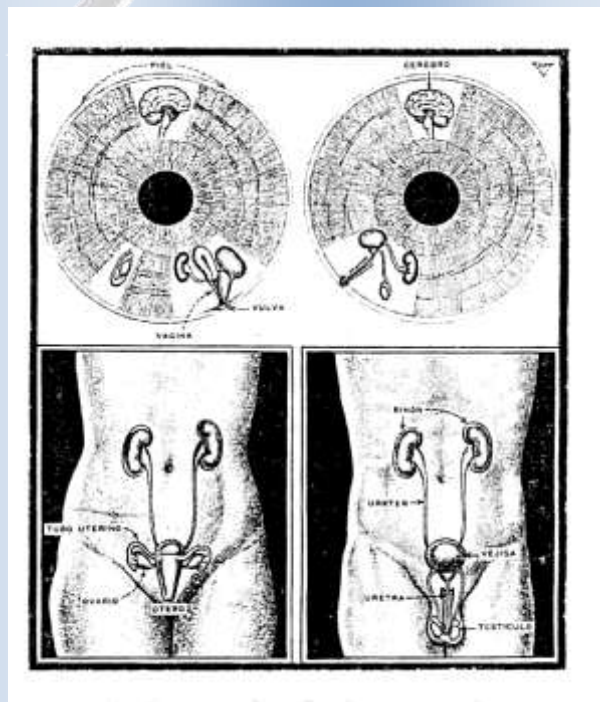
En el punto por el que entra el nervio óptico en el ojo no hay elementos fotosensibles; con esta parte de la retina no se puede ver; es el punto ciego, que se encuentra muy cerca del punto de intersección del eje ocular con la retina. Algo externamente al punto ciego se encuentra la mácula amarilla; ésta no posee bastoncitos sino un delgado mosaico de conos en los que es posible un análisis muy exacto de la imagen; cuando queremos ver algo, giramos el ojo de tal forma que el objeto viene a situarse en la prolongación de la línea que conecta el centro óptico del ojo con la mácula amarilla (línea óptica). Para demostrar la existencia de la mancha ciega, tápese el ojo izquierdo y mire la cruz con el ojo derecho: lentamente acérquese el libro al ojo. En un momento dado el punto desaparecerá. El cuadro de la izquierda da la explicación de la desaparición del punto.



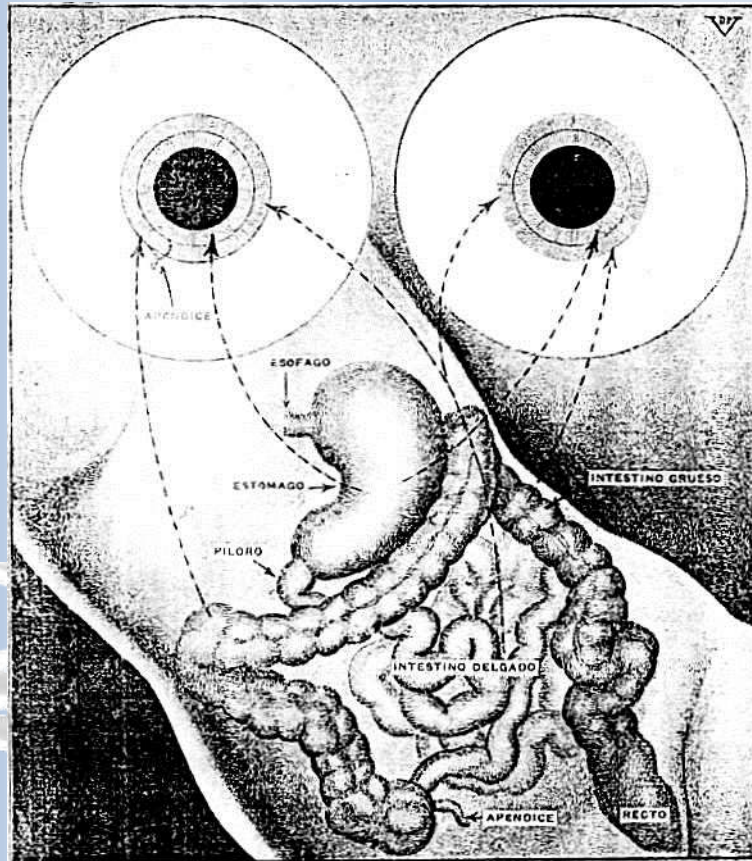
SIGNATURA IRIOLÓGICA DE CORAZÓN Y RIÑONES



SIGNATURA IRIOLÓGICA DE CEREBRO, APARATO URINARIO Y ÓRGANOS GENITALES



SIGNATURA DE LA ZONA INTESTINAL, UBICACIÓN EN EL IRIS

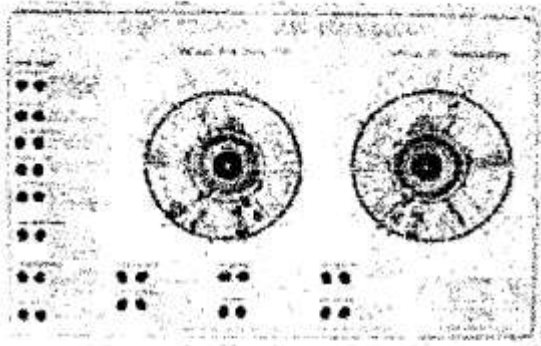


El tubo digestivo (estómago e intestinos) y las zonas del iris en las que deben buscarse las alteraciones que pueden causar las enfermedades de estos órganos.

Página principal

Convert to English

Grafica de: El Colegio de "Somatologia Oftalmica"



El Colegio de "Somatologia O

Medidas: 12" x 18"

Precio

\$25.00

(Disponible en Ingles y Español)

EXPANDED VISION

Phone: (909) 657 2886 Fax: (909) 657 9168 Sales: (800) 321 4544

www.expandedvision.com

sales@earthlink.net admin@earthlink.net

236 E. 3rd. St. Unit "A", Perris, CA USA 92570

MARION D. "MICKI" JONES

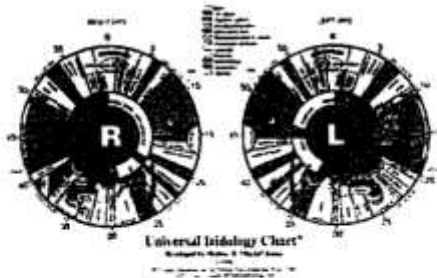
Marion D. "Micki" Jones

Por mas de 55 años
ofreciendo la mejor tecnologia inovadora
en el campo de la Iridologia

[Pagina principal](#)

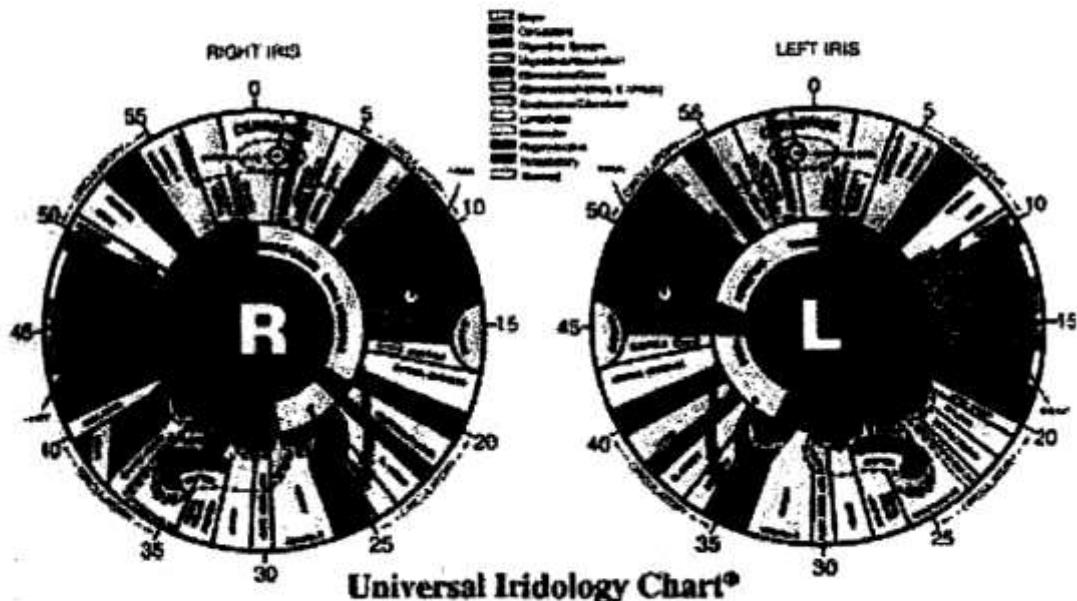
[Convert to English](#)

MARION D. "MICKI" JONES



Universal Iridology Chart
Combinación Americana, Europea y
en una sola Grafica (Los terminos se
encuentran atras de la Grafica)

Medidas: 11 x 17 Precio: \$20.00
(Disponible solo en Ingles)



Universal Iridology Chart®

Developed by Marion D. "Micki" Jones

D1998

M. D. Jones Iridology, Inc. 1219 Forest Hills, Englewood, New York 11342
+417 436-6111 • FAX: 417-436-6111

Dr. Leonard Mehlmauer

Por mas de 55 años
ofreciendo la mejor tecnologia inovadora
en el campo de la Iridologia

[Pagina principal](#)

[Convert to English](#)



**Grafica de Colores
en el iris**

Del libro, IRIS-1 Physical
Iridology

medidas: 9" x 11.5"

\$23.00

(Disponible solo en Ingles)

**Los Pigmentos Fisicos
Iridologia**

manchas, parches y arc
color




medidas: 9" x 11"

\$23.00

(Disponible solo en Ingles)

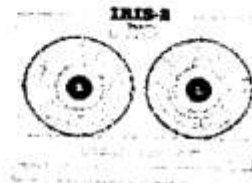
**Mapa compuesto de
Iridologia topografica
por Grand Medicine**



medidas: 8 1/2" x 11"

\$35.00

(Disponible solo en Ingles)



Iris 2 (R)

Mapa de pro
estilo hibrido de
localizar la
personalidad
humana




Parte reservada:

**La Ciencia
2 (Ray)**

Las 4 Person
Basica

1. La C
2. La JC
3. La FL
4. El MC

Ejemplo de temas:




**Grafica del iris
derecho e izquierdo**



medidas: 9" x 11 1/2"

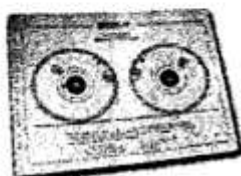
\$12.00

(Disponible solo en Ingles)



Iris 1
El sistema vascular

Grand Medicine Atlas de
Dinamicas del Borde de la f



Las estructuras de
los organos
sensitivos



medidas: 9" x 11
\$12.00
(Disponible solo en

Marcas y Signos de Esclerologia



la Esclerologia es una arte
tradicional y ciencia con una
historia enorme. Esta arte
nos permite analizar las
partes blancas en los ojos.

medidas: 9 1/2" x 11 1/2"
Este manual incluye
5 paginas

Marcas en el higado por
drogas y Productos
quimicos



\$30.00
(Disponible solo en Ingles)

EXPANDED VISION
Phone: (909) 657 2888 Fax: (909) 657 9188 Sales: (800) 321 4544
www.expandedvision.com
salesev@earthlink.net adminav@earthlink.net
236 E. 3rd. St. Unit "A", Perris, CA USA 92570

Dr. David J. Pesek


Por mas de 55 años
ofreciendo la mejor tecnologia inovadora
en el campo de la Iridologia

[Pagina Principal](#)

[Convert to English](#)

Dr. David J. Pesek

Grafica de Iridologia Holistica

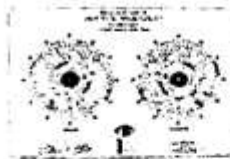


Esta grafica ilustra el iris derecho e izquierdo de la iridologia holistica del Dr. David J. Pesek.

medidas: 12" x 17"
\$22.00

(Disponible en Ingles y Español)
[ordene aqui](#)

Grafica invertida de Iridologia Holistica



medidas: 8 1/2"

\$10.00
(Disponible en Ingles)

[ordene aqui](#)

Iridologia Holistica

Escala de pensamientos y emociones en relación con las glándulas endocrinas y órganos.



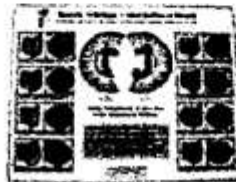medidas: 9" x 12"

\$12.00

(Disponible en Ingles y Español)

[ordene aqui](#)

Reflejo del Colon Saludable de la Iridologia Holistica



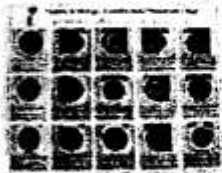
medidas: 16"

\$35.00

(Disponible solo en Ingles)

[ordene aqui](#)

Grafica de Sumario Constitucional de Iridologia Holistica



medidas: 16" x 20"

\$35.00

(Disponible solo en Ingles)


Constitución por color del iris

Subtipos por Estructuras

Subtipos por acumulaciones

[ordene aqui](#)

Areas del Instinto Cerebral Iridologia Holistica



medidas: 12" x 17"

\$22.00

(Disponible en Ingles y Español)

Areas del cerebro
derecho
Lado derecho de
Aspecto masculino
Polaridad positiva
Lado izquierdo de
Aspecto femenino
Polaridad es negativa

[ordene aqui](#)

Dr. Bernard Jensen

Por mas de 55 años
ofreciendo la mejor tecnologia innovadora
en el campo de la Iridologia

[Pagina Principal](#)

[Convert to English](#)

GRAFICAS Dr. Bernard Jensen

Grafica del Sistema Nervioso Autónomo

Esta grafica contiene la division del lado izquierdo el Simpatico (toracolumbar) y el Parasimpatico (craniosacral) en el lado derecho



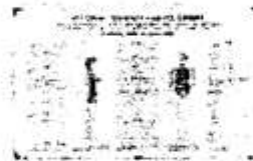medidas: 11" x 17"

\$12.99
(Disponible solo en Ingles)

[ordene aqui](#)

C-0303

Grafica de Vitaminas, Hiervas y Min



medidas: 14.25"

\$17.99
(Disponible en Ingles)

[ordene aqui](#)
C-0346

Grafica del Sistema Corporal

Una grafica de referencia para proveer gran información del cuerpo humano al Nutriologo y al estudiante de Iridologia.



medidas: 10 1/4" x 15"

\$12.99
(Disponible solo en Ingles)

[ordene aqui](#)

C-0305

El Viaje dentro del Color Color- el origen de la vida - vida en el color Grafica a Color incluye cuadem



medidas: 18"

\$19.99
(Disponible solo en Ingles)

[ordene aqui](#)
C-0308

Un Concepto Mostrando la Relación Entre los Intestinos, el Embrión, la Espina y la Iridologia

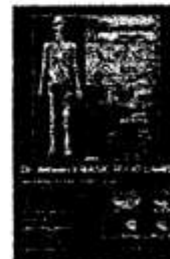Lo último que se ha estudiado es el embrión ya que los intestinos y la espina han sido estudiados por mucho tiempo atrás



medidas: 13 1/2" x 21"

\$17.99
(Disponible en Ingles y Español)

Leyes Basicas de la Alimentación Dr. Jensen



Calidad, Naturalesa, fresca

medidas: 11"

\$14.99
(Disponible solo en Ingles)

[ordene aqui](#)
C-0347

Grafica de los Signos Fundamentales

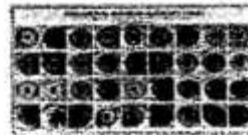


[ordene aquí](#)

C-0356

Grafica del Instinto del Cerebro

Esta Grafica contiene Habilidad mental, Adquisición mental del lenguaje, Presión del Ego, 5 áreas sensibles, Animo en la vida, Locomoción sensitiva, y mas...



\$17.9
(Disponible en Inglés)

[ordene aquí](#)
C-0313




medidas: 13 1/2" x 22"

\$14.99
(Disponible solo en Inglés)

[ordene aquí](#)

C-0344

Targetas de Iridología



36 Targetas :
\$19.91
(Disponible en Inglés)

[ordene aquí](#)
C-0316

Grafica de Educación del Paciente y Puntos de Reflexión del Intestino




medidas: 11" x 17"

\$17.99
(Disponible en Inglés y Español)

[ordene aquí](#)

C-0350

Vías de Enfermedad y Salud observadas en el Iris del Ojo

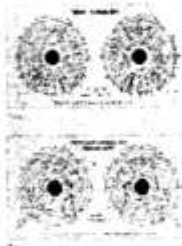


medidas: 11" x 17"

\$12.9
(Disponible solo en Inglés)

[ordene aquí](#)

C-0327



Grafica de escritorio (en el reverso se encuentra un auto análisis)

medidas: 4 1/2" x 8"

\$7.99
(Disponible solo en Inglés)

[ordene aquí](#)

C-0309

Grafica de Alimentación Nutritiva del Individuo - Calidad, Naturaleza, Pureza y Frescura



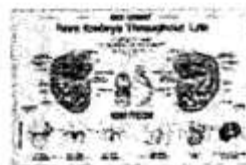11" x 17"

\$15.9
(Disponible en Inglés)

[ordene aquí](#)

C-03

Grafica del Iris desde la Vida como Embrión Un Mapa genético del desarrollo humano



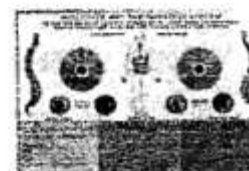
medidas: 11" x 17"

\$14.99
(Disponible en Inglés y Español)

[ordene aquí](#)

C-0340

Grafica de Iridología y del Sistema Nervioso Esta grafica ilustra el mapa del iris y su conexión con el sistema cervical, el tórax y las regiones lumbares - nervios de la espina y como ellos afectan a las condiciones de los intestinos

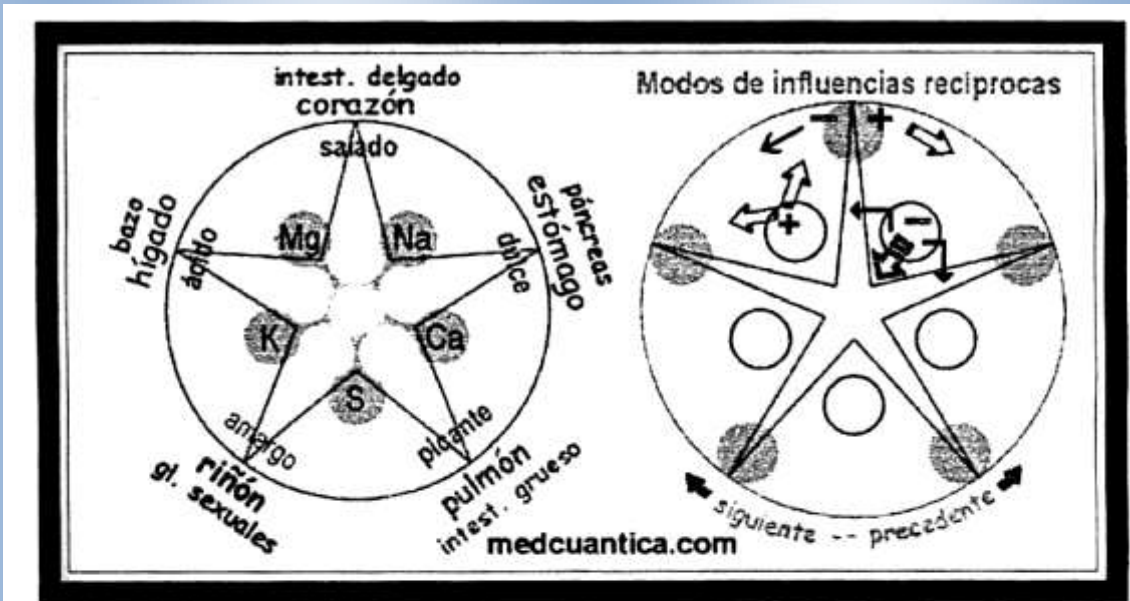


medidas: 11" x 17"

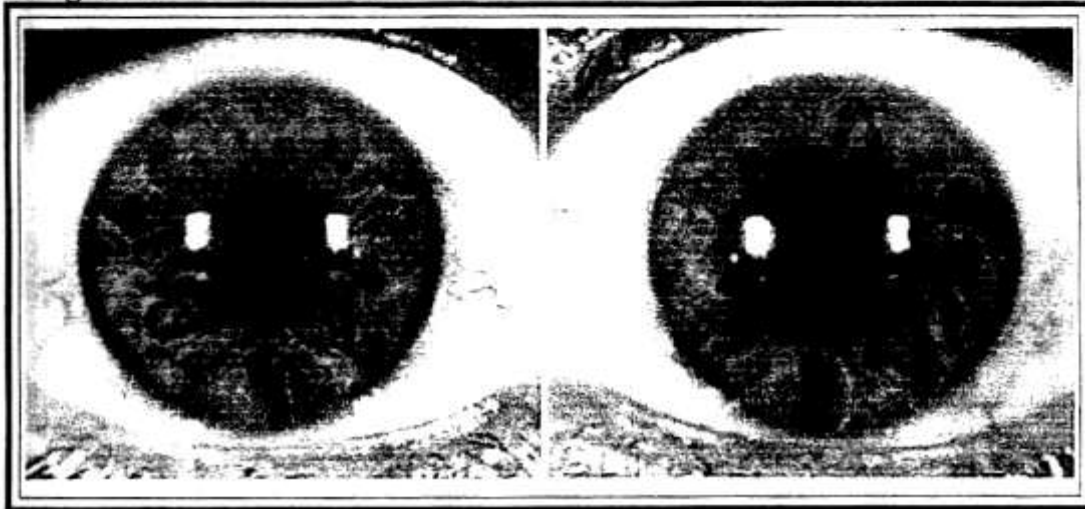
\$15.95
(Disponible en Inglés)

[ordene aquí](#)

C-0355



Iridología: Extraordinaria ventana a tu interior



¿Sabías que...

...el iris de nuestros ojos permite asomarnos a la condición actual de nuestras vísceras y de nuestro organismo en general de un modo tal que generalmente ni los sistemas de radiografía ni analítica pueden aportar la información que aquéllos dan?... Además de que como técnica sólo nos pide soportar la ligera molestia que produce un poco de luz en nuestro ojo durante los momentos de la observación.

...la dificultad principal para que sea aceptada como técnica de diagnóstico por las medicinas “oficiales” está en que obligaría a considerar al organismo como “un todo inseparable” y con permanente interacción entre cada una de sus áreas y sistemas (comprometería la validez de las “especializaciones” médicas, base de los sistemas oficializados actuales), y que comprometería, igualmente, a considerar al sistema digestivo como centro fundamental en los procesos de salud del cuerpo y de la mente, y

no fundamentar tantas intervenciones médicas sobre la acción de los “fantasmagóricos” virus (tan socorrida ante la clara demostración de ignorancia fisiológica), microbios y otros factores vivos, cuya acción es precisa en los procesos orgánicos que no son conducidos de forma correcta por la persona con desarreglos funcionales? Y también en que desbancaría mucho del extremado mercantilismo existente en la instrumentación clínica basado en la consideración de mayor importancia de lo que puede ser observado por medios artificiales, complejos y sofisticados sobre la propia observación natural y sencilla.

...el iris nos hace ver que ninguna enfermedad está fuera de las circunstancias que genera la condición estructural orgánica de cada persona, y que nada se debe a factores “fortuitos” de contagio o circunstancias externas, y que teniendo en cuenta nuestra condición orgánica personal y adecuando nuestros hábitos nutricionales a la misma, difícilmente llegaremos a disfunciones que incluso pudieran achacarse a factores hereditarios? La química nutricional, aunada a las circunstancias fisiológicas personales, va a marcar la pauta tanto de los modos de la anatomía corporal como de sus diversos funcionalismos e, igualmente, de los comportamientos de nuestra mente.

...la clave esencial del análisis irídico está en que permite ver la condición viva y natural de procesos internos estructurales y no sólo factores sintomáticos aislados y fuera del propio contexto orgánico?

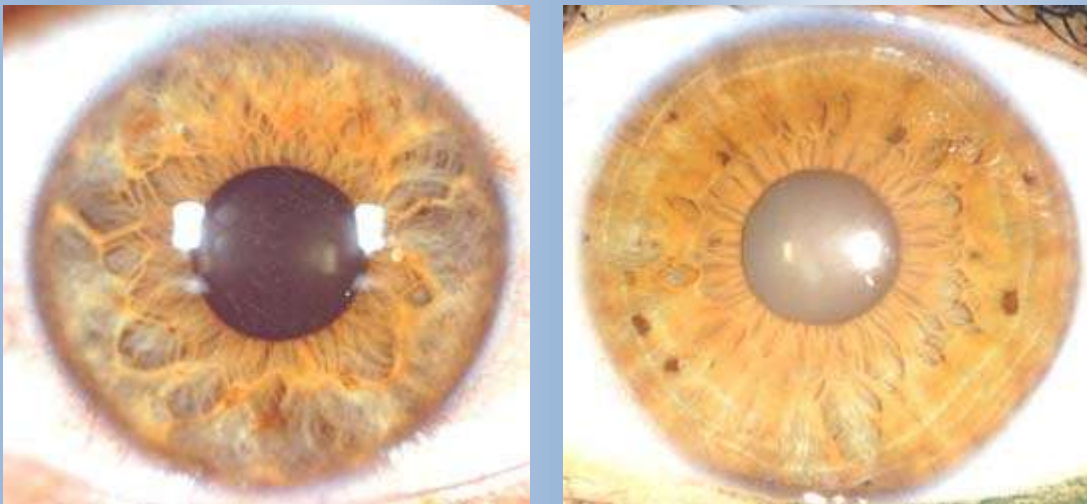
...para asomarte al iris es importante estar mentalizado en que estás ante un organismo vivo y completo, abierto a cuanto él viene a mostrarte y no sólo a lo que tú quieres alcanzar a ver? De esta manera lo más importante aflorará a tu percepción sin dejarte condicionar por los síntomas que más aquejen a la persona, que en número importante de veces no será la clave a considerar de la patología que muestre externamente o a su sentir.

...ante el análisis irídico debes salirte de la nomenclatura tradicional de enfermedades y afecciones, ya que te sitúas ante condiciones estructurales orgánicas y posibilidades de su fisiología, sin que valgan de mucho (sólo para orientación de lo que la persona dice padecer) los nombres clásicos de las afecciones, pues todo habrá de personalizarse, ya que nunca habrá dos afecciones con las mismas implicaciones orgánicas ni una misma vía de salida (la nomenclatura o “nombres” de la enfermedad sirve al uso de los tan socorridos “vademécum” profesionales elaborados principalmente por la intervención de la industria química e instrumental que dirige la sanidad actual)?

...el iris nos dice lo inoperativo de algunos suplementos dietéticos que tratan de remineralizar nuestro organismo con sustancias desnaturalizadas tras su paso por determinados procesos de laboratorio y que luego se van almacenando en algunas áreas orgánicas cuando no pueden ser fácilmente eliminados por nuestro metabolismo?

...y la importancia de la piel (localizable en la periferia irídica) como factor de vía externa complementaria de las funciones pulmonares y renales, donde cualquier signo [granos, psoriasis, escamaciones, etcétera] viene a mostrar condiciones anómalas en dichos órganos y los sobrecargos que origina en la periferia orgánica como intento de paliar aquellas deficiencias cuando no se acomodan a ellas los hábitos nutricionales?

mayor interés teórico-práctico es el de Bernard Jensen titulado **Ciencia y práctica de la iridología**.



Sobre la interpretación de los signos irídicos no existen muchas discrepancias entre unos autores y otros, pero sí en la interpretación de la topografía irídica respecto de la ubicación de órganos corporales de mucha trascendencia, donde mi experiencia personal se ha encontrado con opciones muy comprometidas de definición.

En este documento expresaré mis concreciones respecto de lo topográfico (ubicación en el iris de las distintas áreas corporales) donde deben analizarse ciertos órganos fundamentales.

Distribución topográfica que difiere en gran medida de lo que tradicionalmente se viene expresando, especialmente respecto de órganos de envergadura tales como corazón, riñones y páncreas, entre otros.

Esta distribución basada en criterios muy personales es el fruto de mi investigación sobre incoherencias observadas en lo tradicional a la hora de definir situaciones de personas en concreto, que me llevaron a la necesidad de dar mayor racionalismo entre las áreas irídicas y la anatomía visceral y corporal en general, lo cual me ha posibilitado afinar bastante en el análisis orgánico de las personas que son objeto de mi observación. Tanto ha significado el uso y la investigación del iris en mi desarrollo sobre el conocimiento del organismo humano, que valoro enormemente la aportación que hace la iriología en el terreno de la medicina, en el que aporta modos muy válidos de afrontar el conocimiento de las interacciones fundamentales de las que depende el estado de salud o de enfermedad de una persona.

Pero también reconozco la dificultad que hay para adentrarse en ella con los elementos usuales (lupas con luz y lámparas de hendidura), pues un área tan pequeña como es el iris ofrece una información muy densa para ser observada en poco tiempo y retenerla lo suficiente como para que nada importante se escape.

A pesar de contar con un sistema fotográfico para el iris de bastante calidad de imagen, los iris castaños requieren unas condiciones de iluminación y enfoque especiales tales que considero muy útil un sistema digital de captación de imagen, en vídeo, para tratarla en ordenador, donde se recojan diversidad de aspectos “vivos” del iris, y con la profundidad de campo suficiente que precisa el enfoque de todos los aspectos del iris que deben ser considerados. Además, la situación a analizar de una persona requiere

disponer sobre la marcha de las imágenes irídicas, y la fotografía normal retrasa mucho esta posibilidad.

Mediante ese método para el tratamiento de la imagen irídica se podrá concretar más sobre la correspondencia entre áreas irídicas más significativas a tener en cuenta en cada persona y su relación orgánica correspondiente, a veces un tanto difícil de concretar a simple vista.

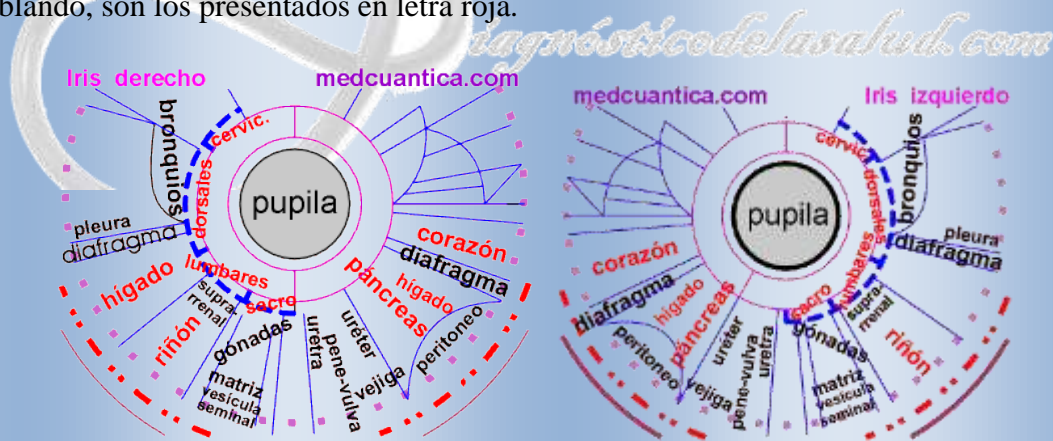
La iriología merece invertir en ella mucho del interés y el tiempo a dedicar en escudriñar la causa o razón de la salud y de la enfermedad del ser humano, donde la investigación autodidacta, sin posibilidades de ayudas oficializadas, se ve un tanto dificultada.

No es que no existan otras técnicas también valiosas, sino que lo que ofrece el iris es irremplazable y de mucho valor para detectar los puntos orgánicos clave en los que puede fundamentarse la afección de una persona.

Si no fuera porque el iris desbancaría el protagonismo que la bacteriología tiene en la práctica médica oficializada y el costosísimo instrumental (agresivos además muchos de ellos) que se usa actualmente, la iriología podría intervenir en las facultades de medicina reestructurando conceptos importantes sobre fisiología y patología orgánica. Pero esto es algo que los intereses financieros multinacionales no admitirán.

Así pues, quedémonos en nuestras áreas de intervención restringidas, reservadas a espíritus sencillos, y prosigamos aportando nuestro granito de arena de cada día.

Expongo a continuación las áreas irídicas donde personalmente sitúo las correspondencias, que difieren ostensiblemente de lo tradicional, concretando también la ubicación que doy a la columna vertebral (aparece en el exterior del tercero de los anillos concéntricos de la figura). Los órganos más “conflictivos”, topográficamente hablando, son los presentados en letra roja.



De forma completa, la topografía que utilizo es la que aparece a continuación, donde órganos anteriores del tronco se sitúan en las áreas internas (mitad nasal) de los iris, y órganos posteriores en las áreas externas (mitad del iris más cercana a la sien). Los órganos centrales corporales igualmente se reflejan en áreas internas y los órganos lateralizados en áreas irídicas externas. Los órganos como el hígado y el páncreas, que ocupan zonas anatómicas amplias, se reflejan en más de un área irídica, pudiendo estar vinculados con áreas externas e internas, como el hígado, o a zonas centrales de ambos iris, como el páncreas.

- Las acumulaciones úricas que pueden mostrar algunas pigmentaciones de los iris castaños, que pueden llegar a ser generadoras de degradaciones óseas o viscerales, y posibilidad de roturas vasculares (causa de hemorragias), entre otras cosas.
- La condición de densidades residuales acumuladas en el sistema linfático, que tienden a ser causa de deformaciones articulares propias de la artrosis.
- La degradación del tejido pulmonar, renal, pancreático o de los órganos sexuales, entre otros, que claramente puede mostrar la condición de los estromas (fibras) irídicos. Etcétera.

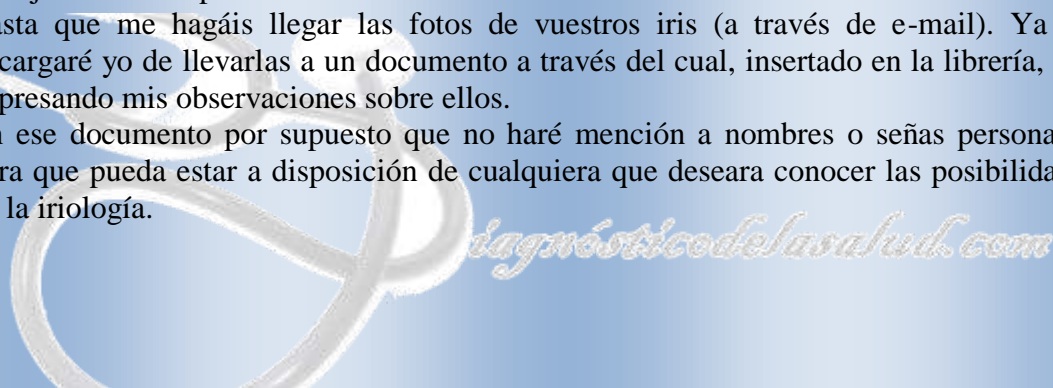
En el documento sobre “síndrome Down” hay representado un iris con las características más significativas que tienden a aparecer en dicha afección.

No obstante lo expuesto, que este documento hace mención especialmente a los aspectos topográficos del iris, en el foro de las comunidades mencionadas puede abordarse cualquier cuestión que tenga que ver con la iriología, y mejor aun si el tema pudiera ser tratado basándose en fotografías irídicas que pudieran aportarse a través del correo electrónico.

Las dos fotografías de iris que he insertado en este documento (fotos de mi antiguo archivo profesional, sacadas en papel y escaneadas posteriormente) tienen una densidad de 17 quilobitios cada una. Quiero decir con esto que puede fácilmente posibilitarse el trabajar con fotos para esta temática en foros.

Basta que me hagáis llegar las fotos de vuestros iris (a través de e-mail). Ya me encargaré yo de llevarlas a un documento a través del cual, insertado en la librería, iros expresando mis observaciones sobre ellos.

En ese documento por supuesto que no haré mención a nombres o señas personales, para que pueda estar a disposición de cualquiera que deseara conocer las posibilidades de la iriología.



PRIMER FOLLETO

La Iridiología

Esta ciencia ya la utilizaban los caldeos, 1000 años antes de Cristo pero fue en 1811 que se trazó en Hungría, el primer mapa topográfico del iris. Todo lo que influencia al organismo humano, influencia también en el iris (parte coloreada del ojo) y es por tanto el estudio de los signos allí manifestados, un sistema sencillo y práctico para determinar: caracteres hereditarios, estados de debilidad, afecciones leves, inflamaciones, heridas, enfermedades crónicas, etc., y brinda un diagnóstico específico de su sistema circulatorio, digestivo, nervioso, endocrino, linfático, urinario, óseo, muscular, respiratorio, etc. Según las leyes de Causa y Efecto de la Naturaleza y del Cosmos igual sucede en nosotros cuando hallando y tratando adecuadamente los órganos, glándulas o tejidos afectados y el origen psicológico según nuestros caracteres propios, la enfermedad desaparece.

*Le ofrecemos esta opción, la aplicación de esta técnica para un estudio de su caso personal, previa a la provisión de las hierbas y productos naturales.
Accede Ud. a este servicio con el pago de un bono económico que cubre todo lo que lleva para comenzar su tratamiento.
Si el mismo se extiende por varios meses, continuamos controlando sus signos iridianos sin costo alguno, únicamente abona sus reposiciones.*

herb.com

La leyenda en el siglo XXI

Desde la aurora de la creación el ser humano ha debido buscar el equilibrio psicofísico y anímico (la salud) para el buen desenvolvimiento de su capacidad de vida. En la antigüedad los padres de la medicina, como Hipócrates, Galeno, Paracelso, etc. encontraban en la sabiduría de los arcanos de la naturaleza el medio adecuado para tratar las más difíciles enfermedades, aseguraban tales sabios que las plantas medicinales son los cuerpos físicos de las criaturas elementales de la naturaleza, los cuales moran en el mundo etérico e hiperespacio, y que no son sólo las plantas las que curan, sino tales almas inocentes...

Se acerca un nuevo siglo y entre el trasfondo de la vida urbana agotamos nuestros valores vitales. Necesitamos, sin duda, el contacto directo con el campo, el mar bravo, la montaña y el bosque, nuevos hábitos de vida sana y terapias naturistas con productos artesanales que nos den la revitalización celular y desintoxicación orgánica, y con hierbas medicinales para el tratamiento específico de nuestra enfermedad. De acuerdo a nuestras posibilidades, le brindaremos la orientación correspondiente y le proveeremos los elementos necesarios para su recuperación.

Naturismo para la Nueva Era...

judi.com



Sicología Síntesis

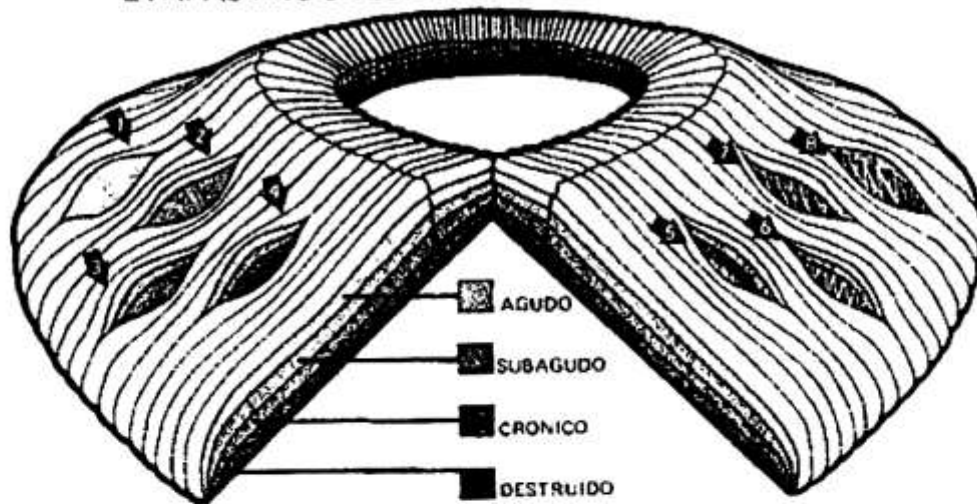
Asesoramiento:

Para personas con conflictos emocionales, preocupaciones excesivas, diversas manifestaciones de stress o de fatiga, desgarro o decaimiento.

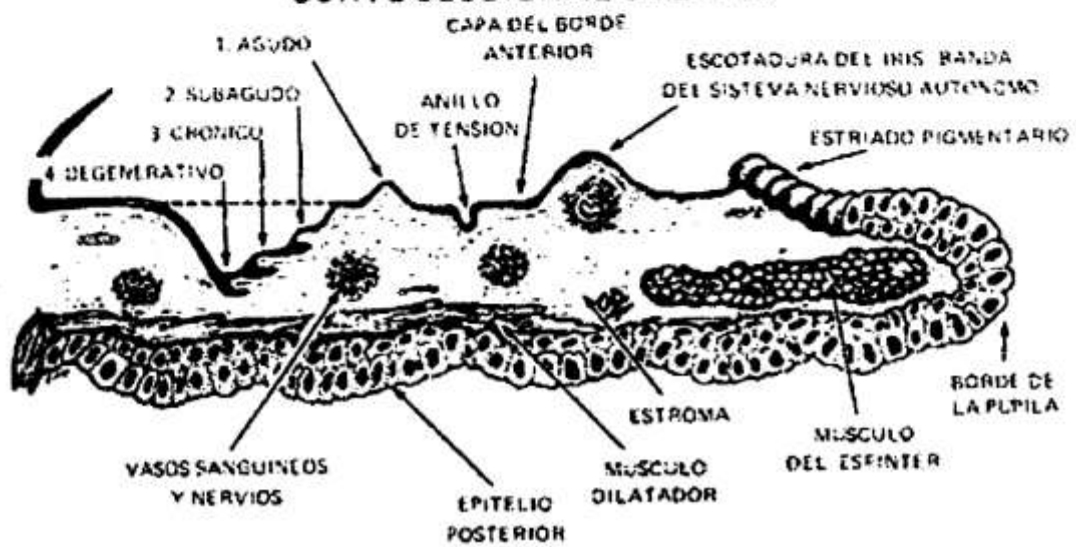
Recomendamos nuestro sistema de Diagnóstico Psicológico a través del estudio detallado de más de 30 signos indicativos acerca del estado general del sistema nervioso en su organismo manifiestos e nuestro examen de las transformaciones pupilares (pupilotonia).

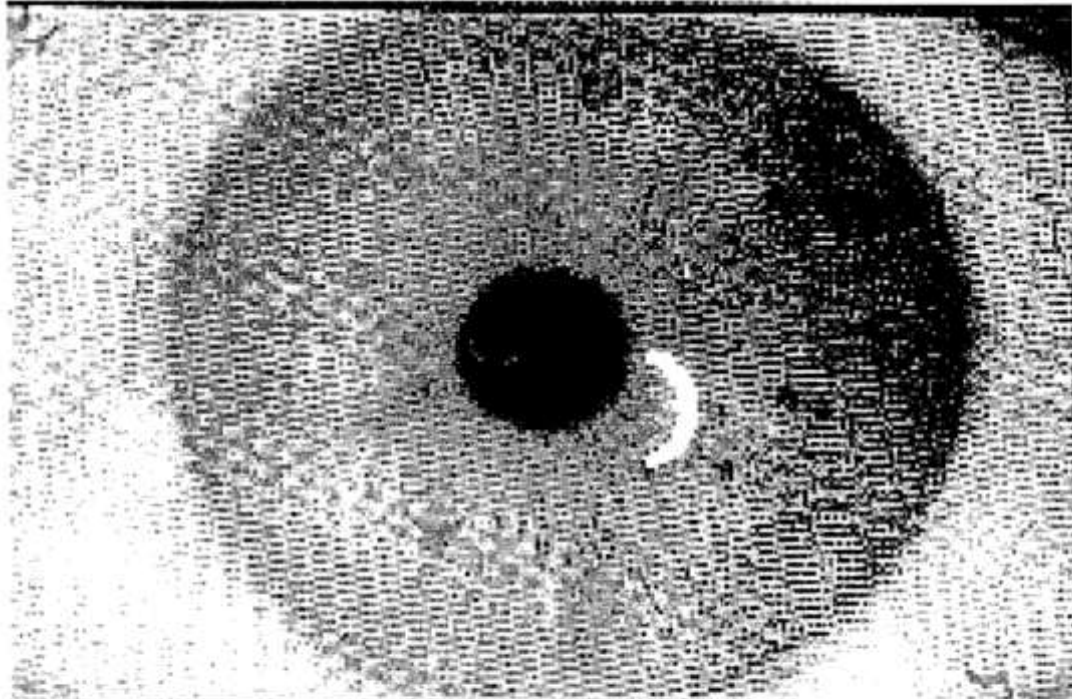
En base a tal resultado le aconsejamos plantas medicinales, productos artesanales, extractos vegetales, aplicación de aromaterapia, sistema floral y ejercicios y actividades especiales, todo esto específico para su caso particular.

ETAPAS PROGRESIVAS DEL REFLEJO TISULAR




CORTE SECCIONAL DEL IRIS

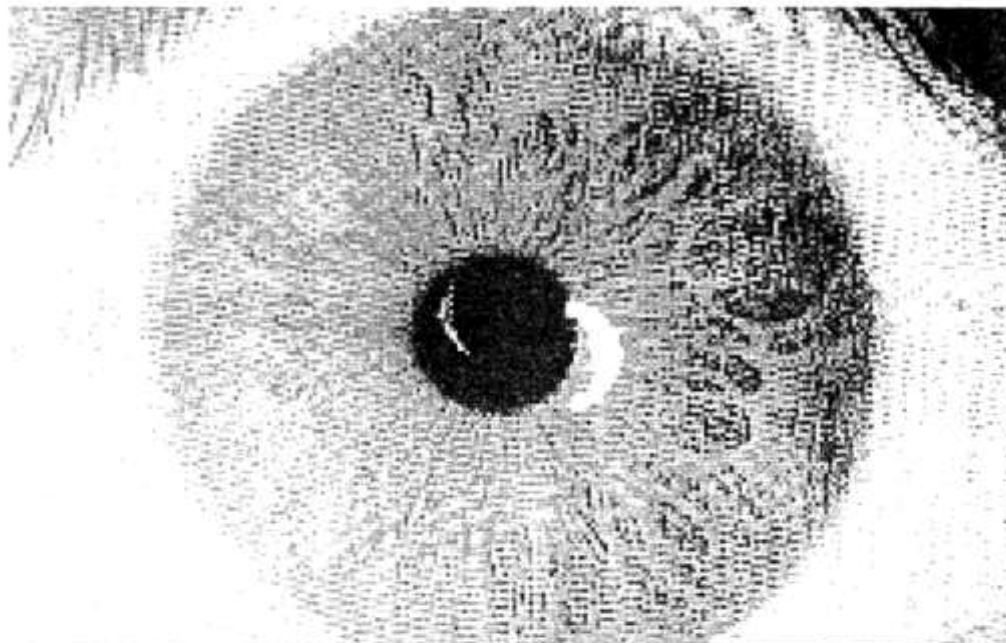




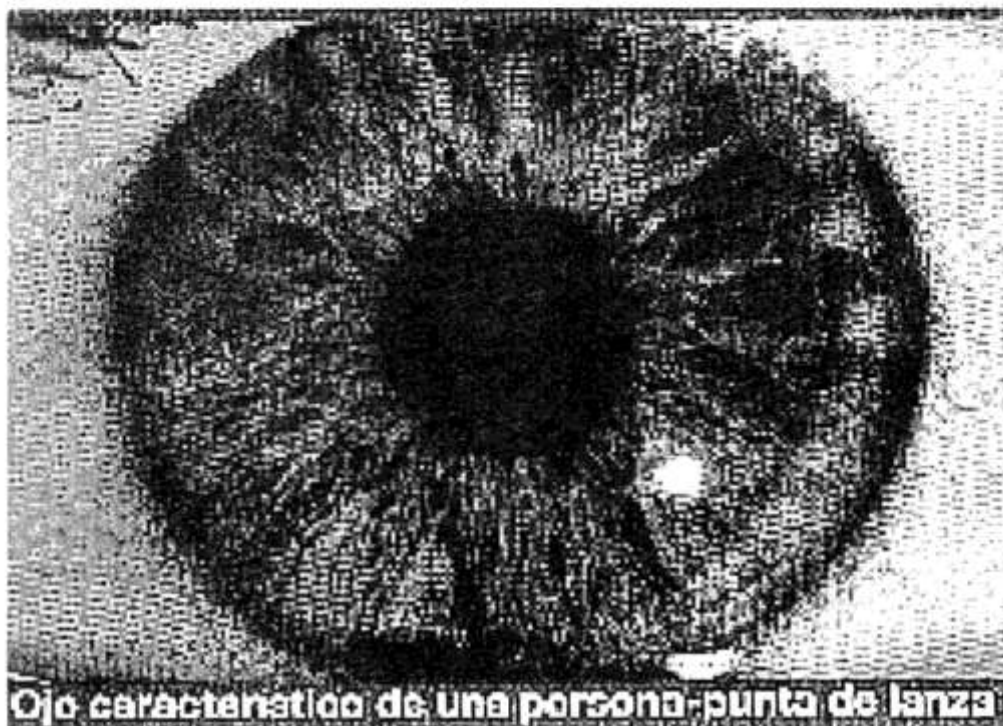Ojo característico de una persona-joya



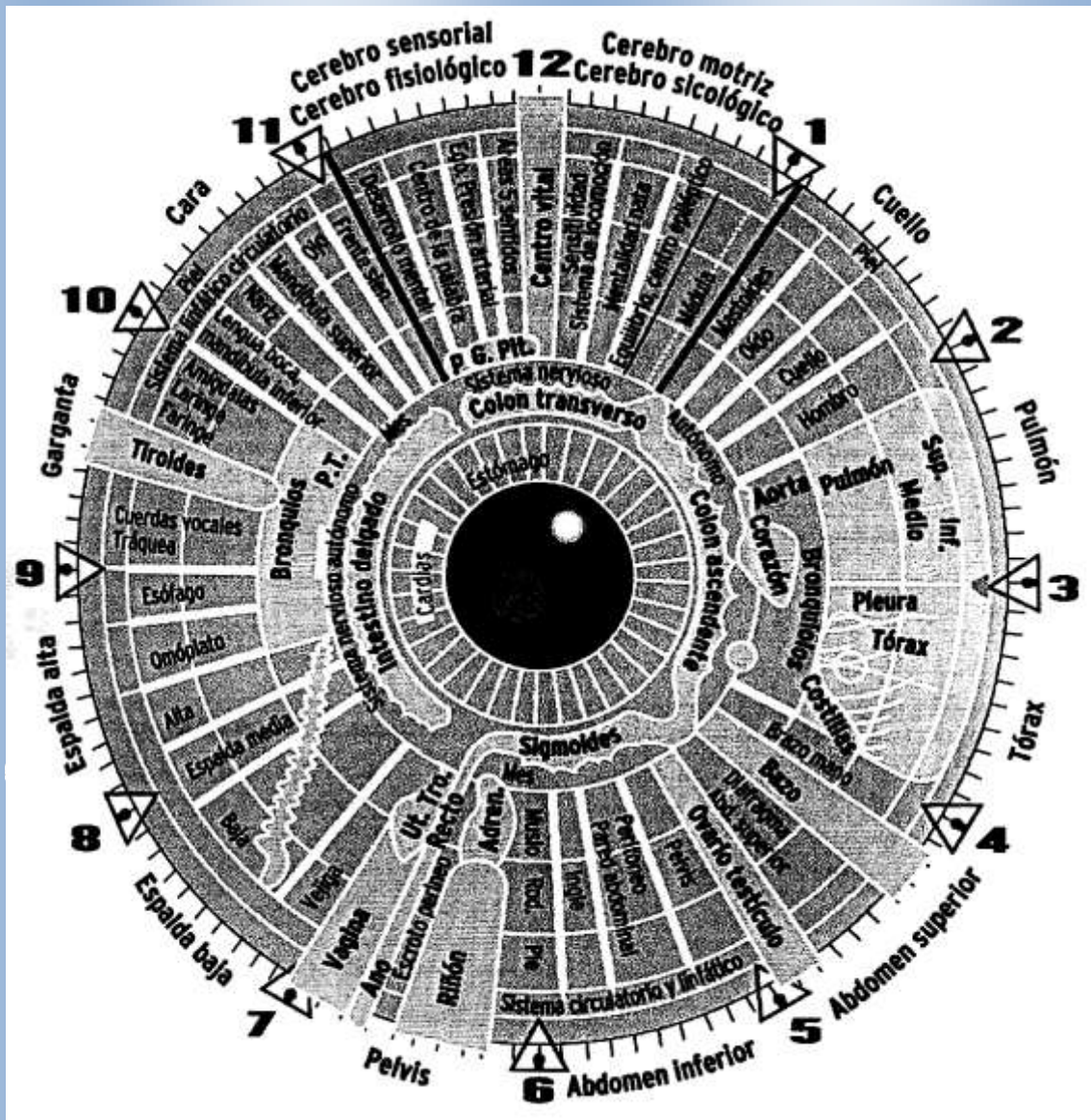
Ojo característico de una persona-arroyo

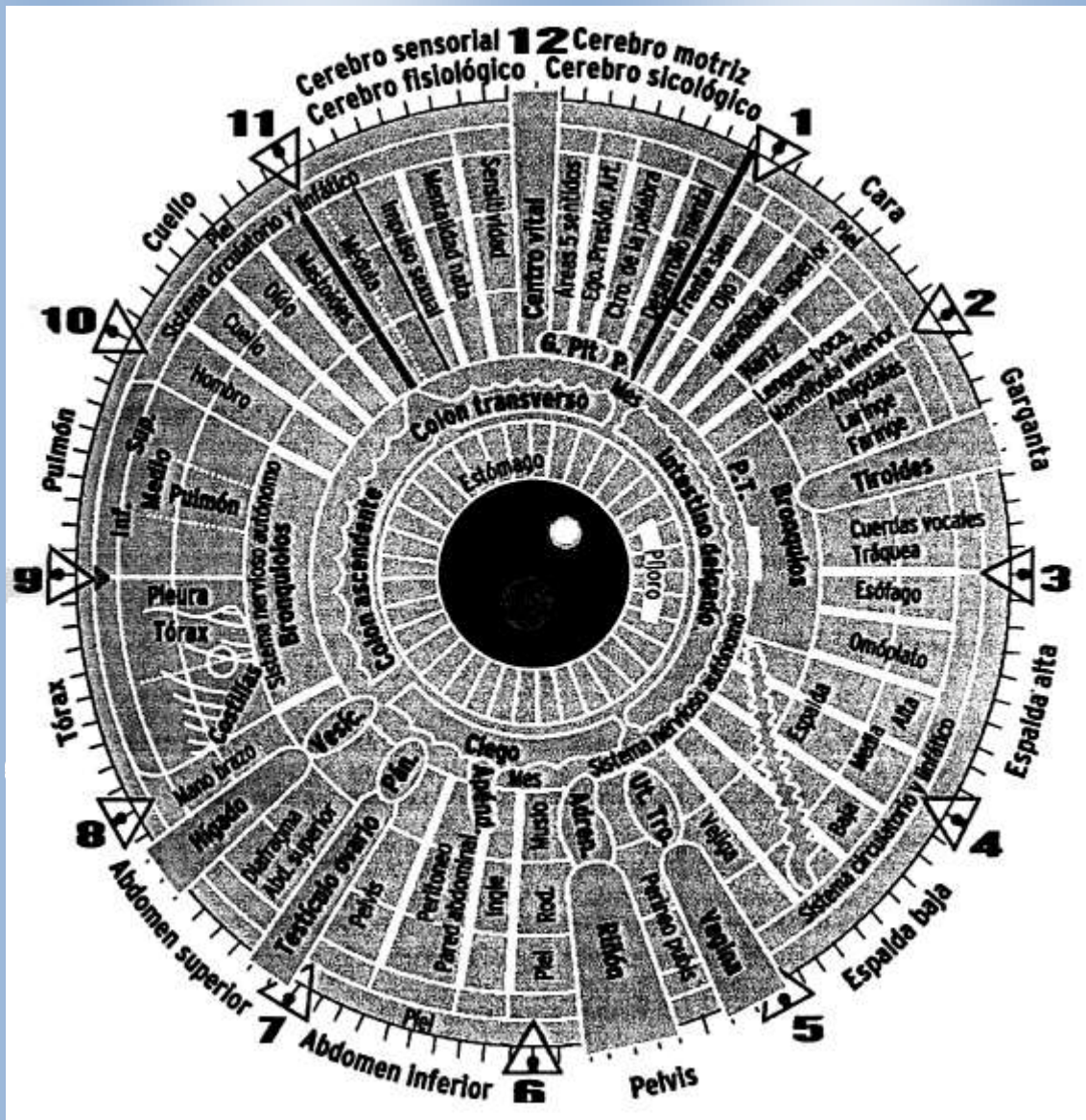


Ojo característico de una persona-flor



Ojo característico de una persona-punta de lanza





Segunda clase

PREVENCIÓN O CURA DE ENFERMEDADES SIMPLES POR MEDIO DE UNA ALIMENTACIÓN SANA

■ ACNÉ

Síntomas

- Comedones, espinillas.
- Pústulas, pápulas.
- Costras, erosiones cutáneas.
- Cicatrices pigmentadas.

Regiones afectadas

- Cara, pecho, zona glútea.

Descripción

- Se trata de un proceso inflamatorio de la piel, que aparece principalmente en la adolescencia.

Cura

- La vitamina A inhibe la producción de sebo y la hiperqueratosis (excesiva queratinización de la piel) del cuero cabelludo y de la piel. Así pues, la dieta debería incluir una ración diaria de alimentos ricos en carotenos, como las zanahorias, el zapallo, el repollo, el brócoli, la lechuga, la palta, el espárrago, los porotos en general, y el melón, la sandía, el damasco y los duraznos.
- Especialmente los pacientes varones con acné presentan con frecuencia concentraciones bajas de selenio. Las verduras ricas en selenio que pueden aliviar el acné son: los hongos, los espárragos y el ajo.
- Las verduras y frutas ricas en fibra, como la manzana, las ciruelas, los higos, las pasas, el membrillo, la uva y las berenjenas, todos los tipos de repollo, las paltas, el apio, la zanahoria y el espárrago, captan en el intestino las sustancias tóxicas que propician la aparición del acné.

■ ALERGIA CUTÁNEA

Síntomas

- Erupción cutánea pruriginosa y/o dolorosa, que generalmente se manifiesta en pliegues cutáneos húmedos y calientes, como los codos, las rodillas, los pies, la región anal y la región genital.
- Determinados tipos (como la alergia solar) aparecen también en la cara, el pecho, los brazos y las piernas.
- Engrosamiento de la piel, que produce descamación, pápulas y pústulas.

Descripción

- Se constata erupción, inflamación u otra reacción cutánea de origen alérgico. La piel se muestra sensible a los jabones, el sol, etcétera.

Cura

- La fruta rica en vitamina C inhibe y bloquea el ciclo de la inflamación de los procesos alérgicos de la piel.
- La vitamina E y algunas valiosas grasas vegetales (soja, maíz, paltas, semillas) protegen las células epiteliales y previenen las alergias cutáneas.

■ ALERGIAS

Síntomas

- Eccema, urticaria.
- Rinitis, asma.
- Trastornos digestivos, como flatulencia y diarrea.
- Inflamación, fiebre, vesículas en mucosas y labios.
- Inflamación de las articulaciones, dolor de cabeza.

Descripción

- Reacciones de hipersensibilidad del sistema inmunitario contra sustancias extrañas en el organismo, con frecuencia inocuas, llamadas alérgenos.

Cura

- La vitamina C es el antihistamínico natural más importante. Inhibe la liberación de histamina (molécula proteínica) de los mastocitos en las paredes vasculares, tejido conectivo, etcétera. La histamina y otros mediadores son responsables de la inflamación y la formación de edemas. Dado que los animales son capaces de producir la vitamina C en su metabolismo, prácticamente nunca padecen alergias. Consume diariamente abundantes frutas y verduras ricas en vitamina C, como limones, naranjas, kiwis, pomelos, manzanas, espinacas, brócoli, tomates, papas y repollo.
- Lleve diariamente a la mesa un plato de hortalizas de temporada como el apio, la zanahoria, la endibia, el coliflor, el pepino, el puerro, los rabanitos, el tomate, los espárragos, los morrones, el maíz, el zapallo... Las enzimas naturales que encierran las verduras mejoran el aprovechamiento de las proteínas y la flora intestinal, de forma que permiten la desintoxicación y una óptima situación inmunitaria.

■ BRONQUITIS

Síntomas

- Primero tos seca, seguida de tos productiva (con expulsión de mucosidad).
- Expectoración.
- Fiebre.
- Dolor torácico quemante o sensación de presión en el pecho.
- Respiración alterada (disnea).
- En la bronquitis crónica aparecen con frecuencia respiración corta o crisis de tos y mucosidad espesa.

Descripción

- Se trata de una inflamación de las vías respiratorias finamente ramificadas de los pulmones (bronquios) y muchas veces también de la tráquea.

Cura

- La vitamina C fortalece el sistema inmunitario; protege los leucocitos (glóbulos blancos) y otras sustancias inmunológicas de los virus y las bacterias. Para ello es necesario el consumo de mucha fruta fresca. Son ideales los limones, los pomelos, las naranjas, los kiwis, las manzanas, la uva. Es menos eficaz tomar el zumo que comer la fruta con su pulpa, ya que los bioflavonoides que contiene refuerzan el efecto curativo de la vitamina C.
- La vitamina A que resulta de los carotenos protege las mucosas y las regenera. Así pues, es aconsejable consumir zanahoria, tomate, espinaca, brócoli, acelga, repollos y frutas de pulpa amarilla, anaranjada o roja como el melón, los duraznos, los damascos, las sandías, etcétera.

■ CARIES DENTALES

Síntomas

- Zonas oscuras sobre o entre los dientes.

- Sensibilidad de los dientes al calor y al frío.
- Dolor dental después del consumo de azúcar o dulces.
- Mal sabor de boca.
- Mal aliento debido a la fermentación de restos de alimentos y a las bacterias que colonizan los huecos provocados por la caries.

Descripción

- Consiste en la destrucción del esmalte dental y, consecuentemente, de las piezas dentarias.

Cura

- La primera premisa es evitar los alimentos que favorecen la aparición de la placa bacteriana, como los dulces, las bebidas dulces y los productos elaborados con harinas refinadas (pasta, pizza, pan blanco...). La fructosa (azúcar de la fruta que se encuentra en frutas muy dulces) también puede favorecer el desarrollo de las caries.
- Los hidratos de carbono complejos, como los del repollo, el maíz, la zanahoria, el apio, la papa o las legumbres, contribuyen a mantener un medio salival sano.
- Las frutas jugosas como la naranja, el pomelo, el limón, el kiwi, las frutillas, las cerezas o la uva, estimulan el flujo de saliva y de esta manera contribuyen eficazmente a la eliminación de las bacterias de la boca.

■ **CEFALEA**

Síntomas

- Dolor sordo, taladrante, martilleante, punzante o desgarrante en uno o ambos lados, en la frente o en la parte occipital.
- Con frecuencia el dolor se propaga a otras zonas del cuerpo, sobre todo la nuca y los hombros.
- Como síntomas concomitantes pueden aparecer fotosensibilidad, náuseas, vómitos o (en la migraña) alteraciones de la visión.
- Muchas veces el dolor aparece en forma de crisis.

Descripción

- Se siente dolor en la cabeza (frente, sienes, occipucio, etcétera).

Cura

- Los analgésicos habituales actúan como inhibidores de las prostaglandinas, es decir, frenan la producción en el propio organismo de determinados mediadores u hormonas tisulares responsables de la sensación de dolor. Sin embargo, los ácidos grasos poliinsaturados de origen vegetal que se encuentran en la soja y los productos derivados de la misma, en las aceitunas, en las paltas, así como en todos los aceites vegetales, también tienen un efecto inhibitor sobre estas sustancias que desencadenan el dolor. Importante: ¡evite las grasas de origen animal!
- La vitamina C (en la fruta fresca) constituye el antihistamínico natural más relevante, ya que impide que los mastocitos de la pared vascular liberen las proteínas causantes de la inflamación.

■ CIÁTICA

Síntomas

- Dolor intenso, de aparición brusca, en el sacro; se puede extender a la parte posterior del muslo y llegar a la pantorrilla e incluso al pie.

Descripción

- Se trata de una afección dolorosa de uno o de los dos nervios ciáticos.

Cura

- Mediante una alimentación adecuada con frecuencia desaparece o se alivia el dolor inflamatorio que muchas veces invalida al paciente. En este caso la inflamación es provocada por la irritación crónica de los nervios o de las raíces nerviosas. Los responsables de esta situación son las prostaglandinas y los leucotrienos (hormonas tisulares). Los productos derivados de la soja, las judías, las aceitunas, el maíz y todas las semillas resultan los alimentos más indicados.
- La capsina (morrones, guindas, etcétera) elimina del tejido la sustancia P, responsable del dolor, por lo que tiene efecto antiálgico.
- El puerro, la cebolla, el ajo, entre otros, favorecen la circulación; de esta manera aumenta localmente el calor y disminuye la sensación de dolor. Además estas plantas tienen un efecto antiflogótico (antiinflamatorio), ya que inhiben la producción de prostaglandinas, sustancia de acción antiinflamatoria.
- La vitamina C (en la fruta fresca y de ser posible ácida) es un antihistamínico natural porque evita la liberación masiva de histamina (con acción antiinflamatoria) en el tejido afectado.

■ DEBILIDAD DE MEMORIA

Síntomas

- Incapacidad para recordar un determinado período de tiempo, inmediato o pasado.
- Incapacidad para asegurar en el día a día las cosas cotidianas (por ejemplo, dónde se han dejado los lentes, las llaves, etcétera).

- Incapacidad para recordar números, nombres... mientras que la memoria funciona perfectamente para cualquier otra cosa (dificultad de aprendizaje).

Descripción

- La capacidad de recordar es limitada; se producen trastornos de la memoria inmediata y a largo plazo.

Cura

- La soja es muy rica en fosfatidilcolina, una vitamina del complejo B, el componente más importante de la capa de mielina del cerebro y además imprescindible para el neurotransmisor acetilcolina, la sustancia cerebral responsable de la concentración.
- Los ácidos grasos poliinsaturados hacen que el colesterol, sustancia protectora de los nervios, sea transportable y utilizable. Alimentos ideales: derivados de la soja, aceitunas, maíz, palta y judías.
- La vitamina E protege el colesterol de la oxidación por parte de los radicales libres en las células cerebrales. Son aconsejables la soja, las aceitunas y todos los aceites vegetales.

■ **DIARREA**

Síntomas

- Dolores y cólicos intestinales.
- Deposiciones frecuentes, irregulares y muchas veces de aparición brusca; consistencia entre pastosa y acuosa.
- Otros síntomas comunes: meteorismo y ruidos intestinales.

Descripción

- Consiste en deposiciones frecuentes, pastosas y acuosas.

Cura

- La diarrea provocada por una infección bacteriana del intestino delgado se alivia o cura con alimentos que estimulen la producción de ácidos gástricos. Entre ellos se encuentran las hortalizas, sobre todo aquellas ricas en vitamina B1, vitamina B6 y colina, como las papas, los porotos, el tofú, las bananas, las espinacas y las paltas.
- Gracias a sus enzimas vegetales, una buena ensalada preparada con las frutas del tiempo es útil en la diarrea provocada por el desmenuzamiento insuficiente de los alimentos en el intestino.

■ **DOLOR ARTICULAR**

Síntomas

- Dolor mantenido en la cápsula articular.
- Dolor de aparición eventualmente aguda o intensificación de la molestia por determinadas causas (frío, sobrecargas articulares).
- Síntomas que acompañan el dolor durante los movimientos: crujidos y chasquidos.

Descripción

- El dolor articular es la consecuencia de inflamaciones o desgaste.

Cura

- Conviene prescindir de la carne: el ácido graso araquidónico que contiene es corresponsable de la inflamación articular (artritis). Cambie su alimentación y pásese a los ácidos grasos esenciales y mejorará la inflamación. Se encuentran en el maíz, la soja, las aceitunas, la cebolla, el ajo, las judías y todas las semillas.
- El oligoelemento selenio (espárragos, ajos, hongos, zanahorias, repollo y tubérculos) es el factor de protección contra los radicales libres más importante para la articulación, especialmente cuando se combina con la vitamina E (soja, aceitunas y aceites vegetales).
- Las enzimas proteolíticas, como la bromelina del ananá y la papaína de la papaya, destruyen los complejos de tejido conectivo en las articulaciones y tienen una acción paliativa de la hinchazón. La vitamina C (fruta fresca) inhibe la liberación de histamina (corresponsable del dolor) de las paredes vasculares de las articulaciones.

■ **DOLOR DE OÍDO**

Síntomas

- Dolor opresivo de oído; dolor al masticar o tragar.
- En ocasiones, se produce por un cambio de presión (por ejemplo, en avión, al subir a una montaña o al bajar a un valle en fonicular o en coche).
- Síntomas concomitantes: dolor de cabeza, náuseas y fiebre.

Descripción

- Se constata un cuadro patológico acompañado de dolor en el oído así como en las zonas vecinas.

Cura

- La sustitución de las grasas animales por los ácidos grasos de origen vegetal (productos derivados de la soja, judías, maíz, aceitunas, paltas y semillas) puede provocar la activación de determinadas hormonas tisulares con acción antiinflamatoria. Todas las variedades de hortalizas ricas en clorofila también contienen estos valiosos ácidos grasos omega 3.
- Las vitaminas del complejo B (verduras de hojas verdes, papas, legumbres, cereales), así como la colina (productos derivados de la soja), tienen un efecto fortalecedor sobre la capa protectora de mielina de los nervios auditivos, y de esta manera previenen el dolor de oído de tipo neurálgico.
- Las frutas, el ajo, el puerro, el cebollino y la cebolla tienen una acción antibacteriana a nivel otológico.

■ **ECCEMA**

Síntomas

- Eccema por abrasión o del ama de casa: piel seca, agrietada, en ocasiones queratinizada.
- Eccema alérgico de contacto: con frecuencia ocupa una amplia superficie, con piel enrojecida y descamada.
- Eccema bacteriano: más limitado, redondeado, pruriginoso, húmedo y con costras.

Descripción

- Consiste en una erupción cutánea que provoca escozor y picor, y presenta un enrojecimiento típico.

Cura

- Los alimentos vegetales grasos, como el aguacate, los productos derivados de la soja, las judías, las aceitunas y el maíz, aportan ácidos grasos poliinsaturados para la síntesis de determinadas prostaglandinas, que tienen una acción antiinflamatoria y contribuyen a la curación del eccema.
- Las variedades de frutas ricas en proteasas, como el ananá y la papaya, inhiben la formación del eccema debido a las proteínas intestinales no digeridas.
- El cinc (espárragos, todas las variedades de repollos, nabos, maíz, legumbres, papas, cebollas y espinacas), así como la vitamina C (fruta fresca) tienen un efecto curativo.

■ ESTADOS DE AGOTAMIENTO

Síntomas

- Necesidad de sueño, agotamiento, falta de entusiasmo.
- Irresolución, falta de voluntad.
- Con frecuencia, hipotensión arterial y sensibilidad climática.
- Debilidad nerviosa, con tendencia a reacciones de resignación o irritabilidad.
- Dificultades para comprender e incapacidad para concentrarse.

Descripción

- Estados de agotamiento por cansancio, falta de empuje, sobre todo después de grandes esfuerzos físicos o mentales, enfermedades o falta de sueño. Con frecuencia, no hay una causa aparente.

Cura

- Las fuentes vitales para el metabolismo no son la carne o las aves, sino las frutas y hortalizas. En ellas no sólo se encuentran suficientes proteínas activadoras, sino que además tienen un valor biológico mayor. El consumo diario de un plato de ensalada con hortalizas de temporada constituye la base que da un impulso fresco al metabolismo.
- La hipoglucemia (nivel bajo de azúcar en sangre) se soluciona de forma inmediata con carbohidratos complejos. Estos carbohidratos se encuentran en las papas, el arroz integral y todas las variedades de hortalizas.

■ ESTOMATITIS

Síntomas

- Enrojecimiento, hinchazón, tendencia a la hemorragia de la mucosa bucal.
- Aumento o falta de salivación.
- Formación de vesículas dolorosas en la boca.
- Úlceras con una capa amarillo-blanquecina en los labios, la lengua, las encías y la mucosa de las mejillas. Pueden extenderse formando regiones afectadas.

Descripción

- La estomatitis es un catarro bucal, una inflamación o una ulceración de la mucosa bucal.

Cura

- El consumo de gran cantidad de fruta fresca de temporada y de hortalizas crudas o poco cocidas fortalece el sistema inmunitario. La vitamina C (fruta ácida), la vitamina A (frutas y hortalizas amarillas, verdes y rojas), la vitamina E (soja, maíz, aceitunas, aceites vegetales) y el selenio (tubérculos y repollos) son especialmente importantes.
- El ajo, la cebolla y el puerro tienen un efecto desinfectante y, en consecuencia, antibacteriano y antimicótico (mata los hongos) en las mucosas. Lo mismo ocurre con el cebollino.

■ ESTREÑIMIENTO

Síntomas

- Depositiones relativamente infrecuentes y con heces duras.
- Sensación de pesadez que persiste después de las deposiciones.
- Molestias en el momento de defecar (dolor, necesidad de apretar con fuerza, etcétera).

Descripción

- Se trata de una forma suave de obstrucción.

Cura

- Si se realiza la dieta adecuada, generalmente en un par de días desaparece el estreñimiento. Es importante la inclusión de alimentos ricos en fibra, como todos los tipos de repollos, el apio, los espárragos, las espinacas, las cebollas, todas las clases de nabos, las zanahorias, el puerro, las endibias, las papas, el brócoli y los rabanitos. La fruta también es rica en fibra y, por tanto, activa los movimientos intestinales, tal es el caso de la manzana, la pera, los higos, los kiwis, los duraznos, las ciruelas, la naranja, todas las variedades de bayas y las uvas.
- En el intestino delgado, la fibra acelera el tránsito intestinal. La fibra está formada por los componentes no digeribles de los alimentos, como la celulosa, la pectina o la queratina, las cuales, gracias a su volumen, estimulan el peristaltismo intestinal, es decir, las contracciones de la musculatura de los intestinos que empujan el bolo alimenticio.

■ FIEBRE

Síntomas

- Aumento de la temperatura corporal (el valor normal medido en la boca es de 37° centígrados).
- Sudor y enrojecimiento facial.
- Cansancio.

Descripción

- La fiebre no es una enfermedad sino un síntoma. La fiebre es una reacción autocurativa del organismo.

Cura

- Con frecuencia, las personas con fiebre consumen los nutrientes de sus propias reservas debido a que no sienten apetito. Así pues, lo mejor es una alimentación inmunoactiva y al mismo tiempo sabrosa.
- La vitamina C favorece las reacciones de defensa del organismo.
- En síntesis, consuma muchas frutas y verduras.

■ **GINGIVITIS**

Síntomas

- Encías enrojecidas o hinchadas.
- Hemorragia gingival, atrofia del lecho dental.
- Aumento de la salivación.
- Dolor, fiebre.

Descripción

- Se trata de una inflamación aguda o crónica de la encía.

Cura

- Debe prevenirse la placa bacteriana mediante la higiene dental y una dieta inmunoestimulante: mucha fruta fresca con vitamina C y alimentos ricos en carotenos para la vitamina A (frutas y verduras amarillas, rojas y verdes), ya que, si no, en el curso de pocos días podría instaurarse una gingivitis crónica.
- Los tejidos de la boca se destruyen de forma acelerada, aunque por suerte también se regeneran con gran rapidez. Por ello es sumamente importante una dieta equilibrada, en la que tengan entrada todas las frutas y hortalizas, además de las papas, el arroz y los productos integrales. Esto resulta especialmente conveniente porque en la boca están en contacto tejidos muy duros con tejidos muy blandos que presentan requerimientos nutricionales diferentes.
- El ácido fólico (soja, espinacas, brócoli, coliflor, repollitos de bruselas, lechuga, espárragos) es uno de los nutrientes más importantes para el tejido de las encías.

■ **GRIPE (INFLUENZA)**

Síntomas

- Fiebre elevada, sensación distérmica, escalofríos.
- Dolor muscular en las extremidades y en la espalda.
- Tos, dolor de garganta, afonía, catarro nasal.
- Cansancio, dolor de cabeza.
- Generalmente, aparición brusca de la sintomatología.

Descripción

- La gripe es una infección contagiosa provocada por el virus Influenza.

Cura

- Las hortalizas que contienen alinina, como la cebolla, el ajo y el puerro, fortalecen las defensas del propio organismo contra los virus de la gripe.
- Las variedades de frutas y hortalizas que contienen vitamina C refuerzan los leucocitos del sistema inmunitario y activan la producción de anticuerpos viricidas.

■ **HEMORROIDES**

Síntomas

- Picor anal.
- Hemorragia anal.
- Nódulos en la zona anal (en las hemorroides externas).
- Dolor en la región anal.

Descripción

- Se produce una dilatación de las venas en el ano o en el recto.

Cura

- Las frutas y las hortalizas ricas en fibra consiguen acelerar el tránsito intestinal, evitan el estreñimiento y, en consecuencia, protegen contra las causas principales de las hemorroides. Las frutas más adecuadas son la manzana, la pera, el kiwi, todas las bayas, el ananá, los dátiles, los higos, el durazno, la ciruela, la uva y la palta. Las verduras especialmente ricas en fibra son la berenjena, todas las variedades de repollo, las endibias, el brócoli, los nabos, las zanahorias, el puerro, los rabanitos, el apio, el espárrago y las espinacas.
- Los principales nutrientes para las venas sensibles: la vitamina C que se encuentra en la fruta fresca y principalmente ácida; la rutina, una sustancia protectora de las plantas; y el cinc, oligoelemento que se halla en los espárragos, todas las variedades de repollos, los nabos, el maíz, las legumbres, los porotos, los garbanzos, las lentejas, la cebolla, la papa, la soja y las espinacas.

■ **HERPES LABIAL**

SÍNTOMAS

- Pequeñas vesículas llenas de un líquido claro en los labios, principalmente en la zona límite entre la piel y la mucosa.
- Aparición brusca, con molesta sensación de quemazón.
- Aparición de vesículas con un fondo enrojecido.
- Con frecuencia, inflamación simultánea de las amígdalas.

Descripción

- La infección por herpes simple de la piel y las mucosas es una erupción vesiculosa benigna.

Cura

- Las vitaminas y los oligoelementos desempeñan un importante papel en el desarrollo del sistema inmunitario (timo, sistema linfático, bazo, leucocitos...). Son especialmente importantes todas las vitaminas del complejo B (papas, verduras de todo tipo, cereales, legumbres), la vitamina A (zanahoria, espinaca, brócoli, durazno,

damasco, acelga, repollo, zapallo, calabaza, melón, sandía, papaya), la vitamina E (aceites vegetales, productos de soja, maíz) y el selenio (cebollas, hongos, espárragos, ajo, tubérculos).

- Otra arma inmunológica es el cinc. El déficit de cinc es una de las causas más frecuentes de un sistema inmunitario débil. Las legumbres y las semillas son ricas en cinc.

■ HIPOTENSIÓN ARTERIAL

Síntomas

- Cansancio, lasitud, necesidad de dormir.
- Sensibilidad climática, falta de concentración.
- Extremidades frías, crisis de vértigo.
- Palidez cutánea, dolor de cabeza.

Descripción

- La tensión en las arterias, los vasos que llevan la sangre desde el corazón hasta el resto del organismo, es excesivamente baja.

Cura

- La combinación de proteínas bioactivas (productos derivados de la soja, legumbres) y vitamina C (fruta fresca) tiene un efecto estimulante sobre la actividad glandular, así como sobre el sistema nervioso vegetativo (disminuye la luz de los vasos sanguíneos, activa el corazón y la circulación).
- El sol; el yodo y la fruta estimulan los genes vitales del núcleo celular, que a su vez activan el sistema circulatorio. Es recomendable utilizar sal yodada en la cocina; el yodo es necesario para la producción de las importantes hormonas tiroideas.

■ INMUNODEFICIENCIA

Síntomas

- Posibilidad de cuadros patológicos en todo el organismo: trastornos gastrointestinales, dermatitis, resfriados frecuentes, micosis, síntomas respiratorios, alteraciones del sueño, etcétera.

Descripción

- Se trata de un déficit, alteración o descontrol de las defensas del organismo.

Cura

- La verdura cocida (repollo, nabo, apio, puerro, espinacas, acelgas, brócoli, zanahorias, hinojo, espárrago) forma en el intestino la masa alimenticia que permite la regeneración de las mucosas debilitadas.
- Los nutrientes más importantes para la salud del timo son el cinc (repollo, espárrago, maíz, nabo, legumbres, cebolla, soja, papas, espinacas), la vitamina B6 (soja, bananas, espinacas, paltas) y la vitamina C (fruta fresca).
- Para una mejor irrigación del bazo, así como para un aumento del flujo linfático, son adecuados las cebollas, el hinojo, el ajo y el rabanito.

■ LESIONES DEL DISCO INTERVERTEBRAL

Síntomas

- Intenso dolor en la columna vertebral.
- Intenso dolor que se extiende desde un lado de la zona glútea hacia la pierna y llega incluso al pie.
- Generalmente, irradiación unilateral del dolor, que aumenta con el movimiento.
- Cuando se hallan afectadas las vértebras cervicales con frecuencia aparece propagación del dolor hacia el hombro o el brazo.
- Entumecimiento u hormigueo en el pie o el brazo.

Descripción

- Generalmente se produce dolor en los cuerpos vertebrales de la columna, sobre todo en la zona lumbar.

Cura

- Con frecuencia el dolor se debe a la inflamación crónica de las raíces nerviosas, provocada por una liberación excesiva de la proteína histamina. Los médicos recetan analgésicos, pero también debe variarse la dieta y aumentar el aporte de ácidos grasos omega 3, que se encuentran en todas las variedades grasas de frutas y hortalizas (paltas, higos, maíz, judías, ajos, soja y los productos derivados de ésta, como el tofú).
- Hay que evitar la carne y los embutidos, puesto que contienen el ácido graso araquidónico, que favorece la inflamación.
- La vitamina C es el mejor antihistamínico natural. Así pues, se debe consumir mucha fruta fresca.

■ LUMBAGO

Síntomas

- Dolor intenso en la zona vertebral afectada.
- Contracción de la musculatura: imposibilidad de inclinarse o levantarse, o sólo intenso dolor.
- Dolor sacro al andar y al permanecer de pie.

Descripción

- Consiste en una contractura de aparición brusca en la musculatura lumbar.

Cura

- El magnesio, junto con el potasio, es indispensable para la relajación de la musculatura de la espalda. Este mineral se encuentra principalmente en las espinacas, el brócoli y otras verduras de hojas verdes como la lechuga, además de en la banana, las legumbres, el repollo, la soja, las papas y los tomates.
- Los ácidos grasos poliinsaturados de las aceitunas, la soja, la palta, las judías, el maíz, las semillas, las almendras, las avellanas, las nueces, así como todos los aceites vegetales prensados en frío, tienen un efecto antiinflamatorio y antiálgico.

■ METEORISMO

Síntomas

- Distensión abdominal.
- Expulsión de gases.
- Ruidos intestinales.
- Cólicos intestinales.

Descripción

- Se trata de una distensión del tracto gastrointestinal por gases.

Cura

- Todas las frutas y hortalizas ricas en agua, como las frutas tropicales, los kiwis, las bayas, las ciruelas, la sandía, el melón, las cerezas y el tomate, aceleran el tránsito intestinal, de forma que previenen, alivian e incluso curan el meteorismo.
- Un poco de fruta ácida (kiwi, pomelo, limones, manzanas, uvas, etcétera) antes de las comidas favorece la secreción de los ácidos por parte de la mucosa gástrica y aumenta la producción de ácido clorhídrico y la acidez de los jugos gástricos. De esta manera determinados alimentos son mejor digeridos, de forma que se previene ya en el estómago la formación de gases.

■ MICOSIS CUTÁNEA

Síntomas

- *Tiña versicolor*: pequeñas manchas tostadas (generalmente en el tronco), que pueden confluir en grandes áreas.
- *Marginata*: focos entre tostado y rojizo, pruriginosos, descamativos, principalmente en ingles y axilas.
- *Vesiculosa*: pequeñas vesículas en las zonas del cuerpo más húmedas por el sudor (axilas, ingles, dedos de los pies).
- *Microsporina*: enfermedad contagiosa del cuero cabelludo que provoca escamas y caída del cabello.
- *Tricofítica*: focos generalmente descamativos, cubiertos de pústulas; con frecuencia purulenta.

Descripción

- Se trata de una enfermedad micótica de la piel producida por diversos hongos.

Cura

- La alicina que se encuentra en el ajo, el puerro y el cebollino tiene un efecto antimicótico. El ajo es especialmente adecuado para realizar la cura de los hongos vaginales.
- La soja, las judías y las legumbres en general son alimentos que inhiben el crecimiento de los hongos, al igual que el rábano.
- Todos los alimentos reforzantes, como la zanahoria, la papa y el nabo, deberían incluirse con regularidad en la dieta. La proporción de hortalizas en la dieta debe ser de entre 40 y 50 por ciento. Todas las verduras de hoja verde contienen mucha clorofila (pigmento vegetal); esta sustancia evita la propagación de los hongos.

■ MIGRAÑA

Síntomas

- Dolor recurrente, martilleante, generalmente en un lado de la cabeza, en la región ocular o frontal.
- Síntomas concomitantes: trastornos visuales (antes de la crisis), irritabilidad, palidez cutánea, sopor, vértigo, sudoración profusa.
- Aparición frecuente en mujeres durante la menstruación; dura varias horas e incluso varios días.

Descripción

- Se trata de un tipo determinado (normalmente unilateral) de dolor de cabeza.

Cura

- Las verduras y frutas pobres en sal y ricas en potasio, como los repollos, el brócoli, el apio, los espárragos, las legumbres, las bananas y la palta, tienen efecto vasodilatador, por lo que pueden resolver la vasoconstricción que con frecuencia es la causa de la migraña.
- La vitamina C (fruta fresca y mejor si es ácida) es un analgésico natural. Esta vitamina tiene una acción inhibitoria de la síntesis de las prostaglandinas (hormonas tisulares), responsables del dolor.

■ OBESIDAD

Síntomas

- Acumulación de grasa, principalmente en el abdomen, las caderas, la región glútea y los muslos.

Descripción

- La obesidad consiste en depósitos excesivos de grasa en el cuerpo.

Cura

- La grasa no engorda, lo que ocurre es que la proteína adelgaza. Ésta es la opinión de los modernos expertos en metabolismo. Así pues, la solución para los problemas de peso puede residir simplemente en mejorar el aprovechamiento de las proteínas.
- Contribuye a eso la lecitina, que es especialmente abundante en la soja y sus productos derivados, como el tofú.
- También todas las semillas (por ejemplo las de girasol) son ricas en lecitina. La fosfatidilcolina que contienen (una vitamina del complejo B) aumenta la producción de ácidos gástricos, lo que favorece la digestión óptima de las proteínas. Por otra parte, este tipo de colina estimula la actividad del “taxi” de las grasas, la carnitina, por lo que tiene un doble efecto adelgazante.
- Además la vitamina C (fruta fresca) favorece el aumento de la actividad de las hormonas tiroideas.

■ QUEMADURAS

Síntomas

Distinguímos cuatro grados distintos de quemaduras:

- Enrojecimiento de la piel (primer grado).
- Formación de ampollas por lesión de capas profundas de la piel (segundo grado).
- Necrosis en todas las capas de la piel (tercer grado).
- Carbonización (por acción directa del fuego).
- Cuando se producen grandes quemaduras pueden aparecer trastornos circulatorios (shock), fiebre, náuseas y retención urinaria.

Descripción

- Se incluyen quemaduras, escaldaduras y lesiones cutáneas por contacto con calor o líquidos calientes, radiación infrarroja, electricidad y sustancias químicas.

Cura

- Para la curación de las quemaduras son necesarios el oligoelemento cinc, la vitamina C y los ácidos grasos poliinsaturados. ¡Si es preciso, modifíquese un tiempo la alimentación!
- El cinc se encuentra abundantemente en todos los tipos de repollos, los espárragos, las cebollas, las alcachofas, el maíz, los rábanos, los rabanitos, las papas, las espinacas, las legumbres y la soja. La vitamina C aparece en la fruta fresca como la manzana, las bayas, las frutas tropicales, el limón, las naranjas, el pomelo y el kiwi, y también en las papas, los tomates, las verduras de hojas verdes (espinacas, brócoli, acelgas, etcétera). El cinc y la vitamina C activan la regeneración del tejido conectivo por medio de determinados aminoácidos. Los ácidos grasos poliinsaturados favorecen la síntesis de colesterol en las nuevas células cutáneas; se encuentran en el ajo, las judías, la soja, el maíz, la palta y los higos. Un tentempié ideal: semillas, nueces, almendras, etcétera.

■ RESFRIADOS

Síntomas

- Inflamación faríngea, afonía.
- Secreción nasal, que generalmente es acuosa en un inicio y se vuelve mucosa al evolucionar el cuadro.
- Tos seca.
- Aumento de la temperatura e incluso fiebre.
- Síntomas concomitantes: cansancio, falta de ánimo, somnolencia y, en ocasiones, dolor en las extremidades.

Descripción

- Se trata de una infección vírica de las vías respiratorias superiores.

Cura

- Cuando el resfriado o la infección vírica acaban de hacer su aparición, lo mejor es potenciar el sistema inmunitario, así como la propia capacidad de curación del organismo. Para ello se realiza una dieta rica en vitaminas y minerales, con fruta fresca y hortalizas de temporada, ensaladas, papas con piel y arroz integral.
- Los alimentos ricos en carotenos, como la zanahoria, los tomates y otras variedades de hortalizas y frutas de color entre amarillo y rojo, así como las hortalizas de hojas verdes (espinacas, acelgas, etcétera), tienen una acción preventiva y contribuyen a la

regeneración de las mucosas inmunológicamente activas. La vitamina C constituye la mejor protección contra las infecciones víricas.

■ RINITIS

Síntomas

- Estornudos, mucosidad nasal.
- Edema de la mucosa nasal, con mucosidad que es tanto acuosa como purulenta.
- Generalmente, consecuencia de una forma seca de rinitis con picor y quemazón en las fosas nasales, así como estornudos: catarro mucopurulento.

Descripción

- Inflamación de la mucosa nasal con secreción de mucosidad.

Cura

- La vitamina C no es capaz de curar el proceso cuando éste ya ha comenzado. Sin embargo, esta vitamina actúa como un antihistamínico natural porque inhibe la liberación exagerada de histamina. Se encuentra en las naranjas, el pomelo, el limón, el kiwi, las bayas ácidas, las manzanas y otras frutas ácidas.
- Las frutas y hortalizas amarillas, verdes y rojas, como la zanahoria, los tomates, la sandía, el melón, las verduras de hojas verdes, el zapallo, la calabaza, el damasco y el durazno, son ideales para la protección de las mucosas.

■ RINITIS ALÉRGICA

Síntomas

- Ojos llorosos, enrojecidos, con picor y escozor.
- Estornudos, secreción nasal acuosa.
- Síntomas asmáticos.
- Ocasionalmente, algo de fiebre.
- Urticaria o habones.

Descripción

- Se trata de una reacción alérgica contra el polen (más exactamente, contra ciertas proteínas vegetales que se encuentran en el polen) de hierbas, matorrales o árboles. Antiguamente se la conocía como “fiebre del heno”.

Cura

- Alimentos muy adecuados, con acción antiinflamatoria y antialérgica, son la lechuga, la zanahoria, el nabo, la cebolla, el apio, la coliflor, el repollo, el brócoli, el pepino, el rabanito y las judías.
- Las papas sólo pueden consumirse moderadamente, y deben evitarse las manzanas y los cítricos.
- Es útil el consumo de cualquier tipo de bayas, así como de ciruelas y duraznos.

■ SINUSITIS

Síntomas

- Mucosidad nasal de color amarillo verdoso y sanguinolenta.
- Sensación de presión en la cabeza y la frente, dolor ocular.
- Dolor de cabeza, que aparece principalmente en la mañana o al inclinar la cabeza.
- Dolor dental o en las mejillas.
- Tos, trastornos del sueño, fiebre.

Descripción

- La sinusitis es una enfermedad de los senos paranasales.

Cura

- Los aceites esenciales, o bien las sustancias de aroma picante del rabanito, la cebolla, el ajo, el puerro y el rábano, tienen un efecto antibacteriano y antimicótico. Las inhalaciones con mentol, alcanfor o eucalipto también generan una acción paliativa.
- Las frutas, las ensaladas y las verduras poco cocidas fortalecen el sistema inmunitario y aceleran el proceso de curación.

■ TOS

Síntomas

- Según la causa, seca, asfixiante, perruna, irritativa o con expectoración.
- Picor en la garganta o en los pulmones.
- Dificultad para respirar, sobre todo después de la crisis de tos.
- Con frecuencia, se acompaña de dolor de garganta.
- Dolor torácico al toser.

Descripción

- Se produce una expulsión convulsiva de aire con el propósito de sacar mucosidad o cuerpos extraños de las vías respiratorias.

Cura

- Cuanto mayor sea el apoyo que el sistema inmunitario reciba en sus reacciones de defensa, mediante los nutrientes que aporta la dieta, tanto más rápida será la desaparición de la tos. Son ideales las frutas frescas de temporada, la lechuga, las ensaladas y las hortalizas poco cocidas, la cebolla, el ajo, el hinojo. Los aceites esenciales, como el alcanfor o el eucalipto, el mentol o la menta, y el tomillo, tienen un efecto mucolítico y antibacteriano.
- Son imprescindibles la vitamina A (verduras de hojas verdes, lechuga y frutas y verduras de color amarillo, anaranjado o rojo) y la vitamina C.

■ TRASTORNOS CIRCULATORIOS I

Síntomas

- Extremidades frías, sensación de frío.
- Vértigo.
- Falta de concentración y rendimiento.

- Trastornos cardíacos.
- Várices.

Descripción

- Se trata de una alteración del flujo sanguíneo hacia los tejidos a través de las arterias, o del flujo sanguíneo hacia el corazón por parte de las venas.

Cura

- Todas las verduras de sabor fuerte, como el Morrón, la cebolla, el ajo, el hinojo, el rabanito..., estimulan la circulación. Además estas hortalizas disuelven la fibrina y disminuyen la colesteroemia y la lipidemia.
- La vitamina C (fruta fresca y ácida) y el cinc (espárragos, todos los tipos de repollo, nabos, maíz, legumbres, papas, soja y espinacas) fortalecen la pared vascular y, sobre todo, mantienen limpia la pared interna de los vasos, de forma que no pueda formarse ningún depósito que altere la circulación.

■ TRASTORNOS CIRCULATORIOS II

Síntomas

Los trastornos de la circulación sanguínea pueden provocar la aparición de síntomas completamente diversos:

- Dolor de cabeza, agotamiento, falta de apetito.
- Trastornos intestinales, renales, durante la micción.
- Trastornos cardíacos, angina de pecho, vértigo.
- Parestesias o sensación de frío en manos y pies.
- Trastornos de la menstruación.

Descripción

- Se producen trastornos debido a las alteraciones del sistema circulatorio.

Cura

- El potasio es el mineral que presenta una acción general sedante, paliativa y curativa de la mayoría de los trastornos circulatorios. En el metabolismo constituye el contrapunto del sodio, de forma que equilibra las diferencias de presión arterial. El potasio se encuentra principalmente en la palta, las espinacas, el brócoli, la banana, la papa, el apio, todas las variedades de repollos, las verduras de hojas verdes, las legumbres y los espárragos.
- Sin lugar a dudas, la vitamina C es el mejor remedio para los trastornos circulatorios provocados por una insuficiencia vascular. La vitamina C se encuentra en todas las frutas ácidas y dulces, como las frutas tropicales, los kiwis, las bayas, la uva, etcétera.

■ TRASTORNOS DE LA MUJER

Síntomas

- Hemorragia menstrual dolorosa, demasiado intensa, demasiado escasa o que no cesa.
- Durante la menopausia, sofocaciones, crisis de transpiración, vértigo, palpitaciones, respiración corta.

- Disminución de la libido, irritabilidad, depresión.
- Tensión en las mamas, retención urinaria.

Descripción

- Los trastornos específicos del organismo femenino son, entre otros, los siguientes: trastornos de la hemorragia menstrual, síntomas de la menopausia, alteraciones del equilibrio hormonal, trastornos vegetativos, estados de debilidad y tensión premenstrual.

Cura

- Los valores hormonales frecuentemente elevados y causantes de molestias los días anteriores a la menstruación disminuyen mediante una alimentación rica en potasio y relativamente pobre en proteínas y sal. Las paltas son ideales; también ayudan el brócoli, las bananas, el apio, todas las variedades de repollos, todas las legumbres, los espárragos y las papas. Es preferible preparar las verduras sin sal.
- El aporte de los nutrientes adecuados (para mejorar los valores sanguíneos generalmente alterados en las mujeres afectadas) puede aportar alivio: la vitamina B6 (soja, banana, brócoli, espinacas, palta, repollo, coliflor, maíz, repollitos de bruselas), el magnesio (soja, todas las verduras de hoja verde, lechuga, banana, papa, tomate, todas las legumbres), los carotenos (frutas amarillas o rojas y verduras verdes).

■ TRASTORNOS DEL SUEÑO

Síntomas

- Excitación o sobreexcitación.
- Actividad mental intensa que muchas veces acompaña a un agotamiento físico.
- Palpitaciones, extrasístoles.
- Sensación de nerviosismo en brazos y piernas (hormigueos, intranquilidad).

Descripción

- El individuo se siente incapaz de dormir.

Cura

- Una premisa indispensable para conciliar el sueño es el suficiente aporte de triptófano al cerebro. Este aminoácido se encuentra en las hortalizas y las legumbres, aunque en menor concentración que otros aminoácidos. La fruta dulce, como todos los tipos de uvas, las cerezas, las ciruelas maduras, etcétera, ayuda al triptófano a atravesar la barrera hematoencefálica.
- La vitamina C (fruta fresca), la vitamina B6 (productos derivados de la soja, bananas, paltas, espinacas) y el manganeso (espinacas, legumbres, la piel de las papas, semillas), son imprescindibles para estos procesos metabólicos.

■ TRASTORNOS DIGESTIVOS

Síntomas

- Náuseas, molestias abdominales, meteorismo, sensación de pesadez.
- Eructos ácidos, ardor.
- Diarrea, estreñimiento, disminución del apetito.

Descripción

- Se trata de trastornos a nivel epigástrico e intestinal, que con frecuencia aparecen durante o después de comer y beber.

Cura

- Las frutas y hortalizas ricas en fibra, como la manzana, el damasco, la pera, el durazno, el brócoli, todos las bayas, la ciruela, la uva, los repollos, la endibia, la berenjena, la papa, la zanahoria, el rabanito, el apio, el nabo y las espinacas, procuran un tránsito intestinal sano y con frecuencia hacen desaparecer por sí solas los trastornos digestivos e intestinales.
- Estas frutas y hortalizas contienen también enzimas que descargan el páncreas. Las ensaladas son ideales por su riqueza en vitaminas inalteradas.

■ TRASTORNOS GÁSTRICOS

Síntomas

- Náuseas, ardores, eructos ácidos.
- Sensación de presión y pesadez, distensión abdominal.
- Dolor, cólicos.

Descripción

- Aparecen dolor o molestias en el estómago.

Cura

- El tejido epitelial de la mucosa gástrica es de vida corta y debe ser protegido y renovado constantemente. Para ello es imprescindible la vitamina A, presente en frutas y hortalizas de color amarillo, anaranjado, verde o rojo. Cuando existe déficit de vitamina A se producen metaplasias (transformaciones) de las células ciliares a células queratinizadas, con lo que se genera sequedad y queratinización en algunas zonas de la mucosa gástrica. Como consecuencia, se origina un déficit en la producción del moco, las defensas antibacterianas son insuficientes y aparecen molestias gástricas.
- Las vitaminas B1, B3 y B6 (principalmente en los productos derivados de la soja, las legumbres, las verduras de hojas verdes y todas las semillas) hacen posible una función sana de la mucosa gástrica y una producción suficiente de ácidos gástricos.

■ TRASTORNOS MENSTRUALES

Síntomas

- Hemorragia menstrual demasiado intensa o demasiado escasa; hemorragia entre las reglas; hemorragia menstrual excesivamente frecuente o espaciada; hemorragia menstrual que no cesa o es dolorosa.
- Síntomas concomitantes: dolor de cabeza, irritabilidad, estado de ánimo depresivo, debilidad, dolor pélvico.

Descripción

- Se trata de alteraciones de la hemorragia menstrual, en parte dolorosas.

Cura

- El desequilibrio hormonal puede corregirse mediante el aporte de los nutrientes necesarios para las glándulas afectadas. La vitamina B6 desempeña un papel muy importante y se encuentra en concentraciones elevadas en los productos derivados de la soja, las bananas, la palta, las espinacas, las semillas y los frutos secos. Además las glándulas afectadas presentan las concentraciones de vitamina C (fruta fresca, nabos, cebollas, brócoli, espinaca, espárrago, repollo, etcétera) más elevadas de todo el organismo.
- Las hormonas esteroideas, al igual que todas las hormonas sexuales, están compuestas por colesterol. Para mejorar el aprovechamiento de este importante lípido es necesaria la colina (vitamina B). Se encuentra en los productos derivados de la soja (como el tofú), aunque también es sintetizada por el propio organismo, para lo cual precisa principalmente ácido fólico (verduras de hojas verdes, repollo, legumbres, espárragos, lechuga).

■ **TRASTORNOS OCULARES**

Síntomas

- Escozor, picor en los ojos.
- Centelleos.
- Parpadeo involuntario.
- Sequedad ocular.

Descripción

- Algunos trastornos oculares son: cansancio en los ojos, ceguera nocturna, disminución de la agudeza visual, irritación o enrojecimiento ocular y blefaritis (inflamación del borde del párpado).

Cura

- Muy importante: aumente el aporte de vitamina A. Para ello consuma diariamente alimentos ricos en carotenos (todas las frutas y verduras de color amarillo, anaranjado, verde o rojo).
- El ojo necesita mucha vitamina C, que podemos obtener de las frutas ácidas, como los limones, las naranjas, las manzanas, los pomelos, los kivi y las bayas ácidas, o bien en hortalizas como los rabanitos, las cebollas, los tomates y las papas.
- El cinc desempeña un papel especial como fuente de enzimas de la retina y de otras partes del ojo. Junto con el cobre y otras sustancias biológicas, este oligoelemento confiere al ojo su brillo. El cinc se encuentra principalmente en las alcachofas, los espárragos, los repollos, el maíz, todas las legumbres (garbanzos, lentejas, judías), las cebollas, las papas, la soja y las espinaca.

■ **TRASTORNOS ÓSEOS**

Síntomas

- Estiramientos y desgarros.
- Deformación de los huesos.
- Tendencia a las fracturas óseas.
- Dolor óseo, fracturas en parte espontáneas.
- Destrucción ósea.

Descripción

- Trastornos del estado general, molestias y dolores, cuyo origen se encuentra en el esqueleto óseo.

Cura

- El calcio es la sustancia más importante para los huesos. Cuando escasea el organismo lo obtiene directamente del hueso, ya que utiliza este mineral para otras muchas funciones.
- El calcio debe aportarse diariamente a través de la dieta. En este sentido es conveniente el consumo de repollos, brócoli, acelgas, espinacas, hinojo, lentejas, judías, higos y frutos secos.
- Las personas de avanzada edad, que se exponen menos a la luz solar que las jóvenes, deberían consumir hongos con mayor frecuencia, ya que son muy ricos en vitamina D, que el organismo necesita para fijar el calcio.

■ TRASTORNOS REUMÁTICOS

Síntomas

- Dolor en todo el cuerpo, principalmente en las articulaciones y las partes blandas.
- Según el tipo de enfermedad reumática, el dolor puede ser tironeante o desgarrante, sobre todo después de tomar frío (por mojarse, por una corriente de aire, por bajas temperaturas).

Descripción

- El reumatismo es una enfermedad dolorosa de los músculos, las articulaciones, los tendones, los nervios sinoviales y el tejido conectivo.

Cura

- El selenio (tubérculos y repollo), la vitamina C (fruta fresca) y la vitamina E (soja, aceitunas y aceites vegetales) son imprescindibles como factores de protección de los sensibles glicosaminoglicanos (que forman una sustancia deslizante similar a la gelatina de las articulaciones).
- Los ácidos grasos poliinsaturados de origen vegetal (palta, aceitunas, soja, semillas y frutos secos) tienen una acción antiinflamatoria y analgésica en relación con el reuma de las partes blandas.

■ URETRITIS

Síntomas

- Micción que causa dolor o escozor.
- Con frecuencia la orina tiene un aspecto turbio, mucoso, amarillo verdoso.
- Necesidad urgente de orinar, incluso cuando la vejiga urinaria está vacía.

Descripción

- La uretritis consiste en una inflamación o infección de la uretra que muchas veces se acompaña de inflamación o infección de la vejiga urinaria.

Cura

- Los carotenos y/o el retinol (vitamina A) que de ellos se obtiene en el organismo son el factor de protección más importante para el tejido epitelial de las mucosas en la zona de las vías urinarias excretoras. El organismo obtiene vitamina A de todas las frutas y verduras de color amarillo, anaranjado, verde oscuro o rojo.
- Un pH demasiado elevado en las mucosas (es decir, poco ácido, sin acción bactericida) favorece la propagación de bacterias así como la colonización por hongos, que pueden provocar la aparición de quemazón o picor y la secreción purulenta de color amarillo verdoso. La fruta rica en vitaminas contrarresta esta situación (el limón resulta ideal; es preferible comerlo con la pulpa aunque su sabor sea ácido), al igual que la cebolla, el ajo y el rabanito, cuyo elevado contenido en aceites esenciales y azufre tiene un efecto antibacteriano y antimicótico.

■ **VÁRICES**

Síntomas

- Venas dilatadas, engrosadas y azuladas que se dibujan con claridad bajo la piel.
- Generalmente, aparecen en la parte posterior de la pantorrilla y en la parte interna de la pierna; pueden encontrarse desde el tobillo hasta la ingle.
- Dolor, especialmente al permanecer de pie.

Descripción

- Las várices son venas dilatadas, especialmente en las piernas.

Cura

- Mientras que las arterias se hallan protegidas por finos grupos de fibras musculares, las venas están esencialmente rodeadas de tejido conectivo. Estas paredes vasculares tienen una necesidad constante de determinados nutrientes, ya que sólo así pueden permanecer fuertes, impermeables y elásticas. Son importantes el cinc (legumbres, todas las variedades de repollos, todos los tubérculos, cebolla, papa, maíz, soja y espinaca) y la vitamina c (pulpa de la fruta fresca y ácida).
- La cebolla, el ajo, el puerro, el hinojo y el morrón estimulan la circulación y por tanto favorecen el flujo sanguíneo en las várices, aun estando de pie.

ALIMENTOS SANOS

■ ANANÁ

- Eleva el estado proteínico en todo el organismo.
- Descongestiona el páncreas.
- Elimina los edemas (acumulación de líquido en los tejidos).
- Ayuda en los trastornos intestinales y diarreas.
- Ayuda en los trastornos por insolación.
- Hace desaparecer manchas de envejecimiento.
- Fomenta las funciones cerebrales.

En medicina natural el zumo de ananá recién hecho se utiliza en las enfermedades febriles y en el mareo por viajar en barco. En la piel, aplicar un algodón mojado en zumo de ananá sobre las manchas de envejecimiento e irritaciones provocadas por el sol. Tiene extraordinarias propiedades digestivas, además de diuréticas y antitérmicas. Es un alimento ideal para personas que sufren de estreñimiento.

Advertencias. El ananá verde es muy ácido, de forma que puede estropear los dientes. Si sufre de gastritis o úlcera gástrica no debería consumir ni el más maduro. También es desaconsejado su uso en el embarazo.

■ BANANA

- Tiene un efecto curativo y preventivo de la hipertensión arterial.
- Elimina líquidos y favorece la pérdida de peso.
- Actúa como desintoxicante.
- Cura la gastritis.
- Disminuye la colesterolemia y refuerza el sistema inmunitario.
- Alivia los trastornos del sueño y tiene una acción sedante.
- Ayuda a aliviar el síndrome premenstrual.

El potasio controla que las células del organismo contengan en su interior el líquido suficiente, de forma que puedan mantener el estado de salud. A menudo, el déficit de potasio provoca trastornos cardíacos, estados de debilidad, agotamiento o hiperexcitabilidad. Precisamente, las personas que gustan de alimentos muy salados deberían preocuparse por ingerir un aporte suficiente de potasio, ya que, si no, puede descompensarse el equilibrio sodio-potasio del organismo.

Advertencias. Las bananas perfectamente amarillas de los supermercados y tiendas en general también esconden peligros: toxinas y sustancias nocivas. Se utilizan docenas de sustancias tóxicas y nocivas como herbicidas, fertilizantes, estimulantes del apetito, etcétera.

■ CEREZA

- Protege el tejido conectivo del catabolismo enzimático.
- Favorece el rejuvenecimiento de la piel.
- Tiene una acción antiinflamatoria.
- Ayuda en casos de paradontosis.

- Alivia las enfermedades articulares reumáticas y la gota.
- Contribuye a las medidas adoptadas para perder peso.

Las cerezas regulan la digestión, eliminan los bloqueos y tienen un efecto desintoxicante. Las sustancias biológicas de las cerezas se unen a las toxinas, de manera que éstas pueden ser eliminadas. Son buenas para perder peso porque sus componentes neutralizan las sustancias grasas e impiden, en consecuencia, que pasen a la sangre a través de la mucosa intestinal.

Advertencias. El carozo de la cereza contiene ácido cianhídrico y otras sustancias que se liberan en el intestino debido a la acción de ciertas enzimas. No obstante, tragarse uno o dos carozos no es ningún problema, incluso en los niños.

■ CIRUELA

- Optimiza el metabolismo de los hidratos de carbono.
- Ayuda a superar la intranquilidad y los problemas de concentración.
- Nos hace resistentes frente a las situaciones de estrés.
- Refuerza la protección de la membrana de todas las células del organismo.
- Limpia el intestino y soluciona los bloqueos.
- Refuerza el corazón y el sistema inmunitario.
- Estimula la secreción de las glándulas salivales.
- Tiene gran poder laxante.

Las ciruelas son ideales para el seguimiento de una dieta. De forma natural y suave ayudan a perder el peso que sobra. Esta fruta procura la eliminación de líquidos. En el intestino, las ciruelas se unen al exceso de lípidos, lo que impide que éstos se acumulen en forma de grasa en abdomen, caderas, glúteos y muslos.

Advertencias. El carozo de la ciruela contiene sustancias que en el organismo, debido a la acción de ciertas enzimas, liberan ácido cianhídrico. Tragar uno o dos carozos no presenta ningún problema.

■ DURAZNO

- Fortalece el sistema inmunitario y proporciona defensas frente a los radicales libres.
- Refuerza el tejido conectivo, los vasos sanguíneos y el sistema cardiovascular.
- Nos hace resistentes al estrés.
- Ayuda a controlar el nerviosismo y los sentimientos de temor.
- Acelera el tránsito intestinal y mejora el estreñimiento.
- Favorece la eliminación de líquidos y ayuda a perder peso.

Los duraznos son tónicos para el organismo. Son especialmente buenos para los riñones por sus propiedades diuréticas. Estimulan el apetito y son beneficiosos para la digestión y el metabolismo.

Advertencias. El carozo del durazno contiene ácido cianhídrico, por lo tanto es tóxico para el organismo.

■ DAMASCO

- Interrumpe el proceso de envejecimiento y tiene una acción rejuvenecedora.
- Mejora el estado de ánimo.
- Contribuye a mejorar el agotamiento y la dificultad de concentración.
- Protege las células contra las inmunotoxinas y los radicales libres.
- Fortalece las mucosas, la piel, el pelo y las uñas.
- Estimula el crecimiento celular.
- Mejora el hemograma (valores de las células en la sangre).
- Contribuye a mejorar la sequedad faríngea y laríngea.
- Alivia los síntomas asmáticos.
- Previene el cáncer.

Su alto contenido en betacaroteno los convierte en muy saludables para la piel, todas las membranas mucosas, el hígado y la visión, además de prevenir el cuerpo contra las enfermedades infecciosas. Su alto contenido de potasio le confiere propiedades diuréticas; alivian la hinchazón de las piernas, son buenos para adelgazar y muy beneficiosos en casos de reuma y artritis. También regulan el metabolismo.

Advertencias. El carozo del damasco es tóxico como el de todas las frutas que lo tienen. A causa de su contenido en cobre, las mujeres embarazadas no deberían consumir demasiados damascos. En personas con predisposición pueden provocar diarreas y cuando se consumen en exceso tienen un efecto debilitante.

■ FRAMBUESAS

- Mejora la falta de agudeza visual, la ceguera nocturna y los trastornos oculares.
- Da brillo y cuerpo al pelo.
- Devuelve el brillo y la elasticidad a la piel.
- Ayuda en casos de epistaxis o gingivorragia.
- Alivia los trastornos renales y vesicales.
- Regula la hemorragia menstrual abundante.

Tonifican el hígado, bajan la fiebre, ayudan en la digestión y fortalecen los vasos sanguíneos finos. Las frambuesas contienen mucha biotina, la cual transporta azufre, un elemento importante tanto para el brillo y el cuerpo del cabello como para una piel sana. A pesar de que el hombre fabrica él mismo biotina en el intestino, esto sólo ocurre cuando existe una flora intestinal sana. Cuando la alimentación es deficitaria, se seca la mucosa intestinal y se produce poca o ninguna biotina.

Advertencias. Ninguna.

■ FRUTILLA

- Desintoxica el intestino y alivia los trastornos digestivos.
- Refuerza el sistema inmunitario y el metabolismo.

- Estimula la hematopoyesis y el crecimiento celular.
- Favorece la eliminación de líquidos y la disminución de la presión arterial.
- Fortalece los huesos, el pelo y la piel.
- Aumenta el deseo sexual.

Indicadas en casos de diarrea, ayudan en la digestión, bajan la fiebre, limpian las membranas mucosas, estimulan todas las funciones del metabolismo y tienen propiedades astringentes y diuréticas. Son ideales para una cura de desintoxicación y son en extremo revitalizantes. Las frutillas contienen manganeso, por eso se recomienda su consumo cuando existe déficit de este oligoelemento en el organismo.

Advertencias. Algunas personas sufren reacciones alérgicas al ingerir frutillas, como vesículas bucales y labiales. La intolerancia se debe a la elevada concentración de taninos.

■ HIGO

- Regula la digestión (por ejemplo, en caso de estreñimiento).
- Contribuye a la desaparición del agotamiento y aumenta el rendimiento.
- Estimula la capacidad de concentración.
- Mejora el estado de ánimo y elimina el nerviosismo.
- Alivia los trastornos menstruales.
- Contribuye a la pérdida de peso.

Los higos frescos tienen un fuerte efecto revitalizante para todo el organismo. Los higos secos son especialmente buenos laxantes. Los higos presentan el valor pH más alcalino (básico) de todos los alimentos, por eso son extremadamente adecuados para neutralizar los alimentos ácidos, como las pastas elaboradas con harinas refinadas, los dulces, la comida chatarra, etcétera. Las numerosas semillas del higo actúan en el intestino como la fibra. Un par de higos diarios hace más por el mantenimiento de una flora intestinal sana que cualquier otro alimento o producto farmacéutico.

Advertencias. Ninguna.

■ KIWI

- Previene las infecciones y fortalece el sistema inmunitario.
- Acelera el metabolismo y la producción hormonal.
- Contribuye activamente al crecimiento óseo.
- Ayuda en casos de gingivorragias y paradontosis.
- Estimula la actividad muscular, principalmente la del músculo cardíaco.
- Fortalece los vasos sanguíneos (venas) y el tejido conectivo.

Un kiwi aportará mucha vitamina C y magnesio para hacer frente a posibles situaciones de estrés y además reforzar con ello las defensas naturales del cuerpo.

Advertencias. Algunas personas pueden desarrollar reacciones alérgicas al kiwi. No conviene combinarlo con productos lácteos.

■ LIMÓN

- Refuerza el sistema inmunitario, el tejido conectivo, el cabello y las uñas.
- Estimula la producción de ácidos gástricos.
- Mejora el estado proteínico del organismo y es revitalizante.
- Optimiza el aprovechamiento del hierro para la respiración celular.
- Activa el metabolismo del calcio para los huesos y los dientes.
- Fortalece los vasos sanguíneos y cura las hemorragias gingivales.
- Favorece el crecimiento celular y tiene una acción rejuvenecedora.
- Libera los lípidos y contribuye en las dietas de adelgazamiento.

Es especialmente indicado para la digestión, alivia las molestias provocadas por los gases y ayuda en caso de diarrea. El zumo de limón fortalece el corazón, regula la presión sanguínea, estimula el hígado y es especialmente indicado para fortalecer las defensas en casos de resfriados. Tiene propiedades astringentes y antisépticas.

Advertencias. Generalmente los limones son tratados con sustancias tóxicas y nocivas, por lo que no es recomendable utilizar la ralladura de su piel como condimento.

■ MANDARINA

- Fortalece todo el organismo y en especial las defensas naturales.

Advertencias. Algunas personas son alérgicas a las mandarinas.

■ MANGO

- Previene las infecciones y los resfriados.
- Mantiene la salud de las mucosas.
- Estimula y vivifica los genes y el núcleo celular.
- Estimula la biosíntesis proteínica en el organismo.
- Resulta tranquilizante y aporta energía en casos de estrés.
- Da color a la piel y el pelo.
- Activa el sistema hormonal y aumenta la capacidad de orgasmo.
- Ayuda en la disminución de la agudeza visual y ceguera nocturna.

Su gran contenido en betacaroteno lo convierte en una de las frutas con más propiedades antioxidantes; es un buen regenerador de la sangre y puede aliviar infecciones intestinales y renales.

Advertencias. Ninguna.

■ MANZANA

- Disminuye la presión arterial, la colesterolemia y la lipidemia (lípidos en sangre).
- Refuerza el sistema inmunitario, el corazón y la circulación.
- Estabiliza la glucemia (azúcar en sangre).
- Refuerza los vasos sanguíneos, sobre todo las venas débiles.
- Limpia el intestino.
- Refuerza las encías.

Tonifica todo el organismo. Tiene sustancias que protegen el hígado y ayudan a la digestión. Protege y limpia los dientes. Las manzanas constituyen una de las curas de rejuvenecimiento naturales más eficaces.

Advertencias. Debido a las sustancias tóxicas y nocivas que contienen las manzanas que encontramos en los supermercados, con frecuencia seductoras y de aspecto maravilloso, pueden provocar aftas bucales dolorosas, erupciones cutáneas y trastornos digestivos.

■ MELÓN

Revitaliza y rejuvenece.

Embellece la piel y el cabello, y fortalece los huesos y los dientes.

Mejora el aprovechamiento proteínico.

Estimula la respiración celular y refuerza la hematopoyesis.

Protege las mucosas de todo el organismo

Activa las hormonas sexuales y aumenta la libido.

Tiene grandes propiedades antioxidantes (prevención del cáncer y los procesos degenerativos), tiene propiedades diuréticas, regula el nivel de ácido úrico, limpia los riñones y son muy indicados en casos de reuma y artritis.

Advertencias. Ninguna.

■ MORA

- Previene la anemia.
- Tiene propiedades diuréticas por su contenido de potasio.
- Fortalece los huesos.
- Regula la presión sanguínea.

Advertencias. En algunas personas puede causar reacciones alérgicas.

■ NARANJA

- Estimula el metabolismo celular y revitaliza.
- Levanta el ánimo y mejora la capacidad de concentración.
- Activa todas las glándulas del organismo y refuerza la libido y la potencia sexual.

- Fortalece el sistema inmunitario y la hematopoyesis.
- Embellece el cabello y vigoriza el tejido conectivo.
- Interrumpe la gingivorragia y previene las epistaxis.
- Participa en las dietas de adelgazamiento.

La naranja fortalece las defensas naturales del cuerpo. Su zumo es fácilmente digerible y especialmente indicado en la convalecencia de enfermedades acompañadas de fiebre o diarrea.

Advertencias. La piel contiene sustancias tóxicas, así que no debe rallarse ni comerse.

■ PERA

- Limpia el intestino.
- Elimina los trastornos intestinales.
- Regula el equilibrio hídrico del organismo.
- Ejerce una acción desintoxicante en el organismo.
- Es útil en relación con problemas renales y vesicales.
- Estimula la hematopoyesis y el crecimiento.

Tiene propiedades diuréticas, fortalece los riñones y regula la presión sanguínea y el equilibrio pH del organismo. Fomenta todas las funciones cerebrales y calma los nervios. Es excelente para los niños. Tiene grandes propiedades mucolíticas y ayuda a bajar el nivel de ácido úrico previniendo el reuma y la artritis.

Advertencias. En caso de diarrea, no deberían consumirse peras en exceso. Las mujeres embarazadas tampoco deben comer demasiadas peras, ya que el bebé podría tener carencia de ciertos nutrientes.

■ POMELO

- Ayuda en casos de afecciones venosas, várices y hemorroides.
- Fortalece el sistema inmunitario y la producción hormonal.
- Previene las infecciones y los resfriados.
- Tiene una acción desintoxicante y estabiliza la flora intestinal.
- Activa el metabolismo y el crecimiento celular.
- Contribuye a la pérdida de peso.

Advertencias. **El consumo excesivo del zumo o la pulpa del pomelo puede provocar, en personas con predisposición, sensación de ardor y regurgitaciones ácidas.**

■ SANDÍA

Tiene las mismas ventajas para la salud que el melón.

■ UVA

- Aligera el estreñimiento.
- Limpia los riñones, la vejiga y las vías urinarias.
- Alivia el síndrome premenstrual.
- Contribuye a las medidas para perder peso.
- Ayuda en casos de agotamiento, nerviosismo y depresiones.
- Activa el metabolismo de los hidratos de carbono.

Regula el equilibrio pH del organismo. Las uvas blancas son muy recomendadas para las dietas adelgazantes, mientras que las negras son buenas para la circulación y fortalecen los vasos sanguíneos. Son muy recomendables para personas que sufren de hinchazón de piernas o trombosis.

diagnósticodeasalud.com

Advertencias. **Lave bien las uvas antes de comerlas, pues la mayoría contiene sustancias tóxicas y nocivas en su piel.**

VERDURAS CURATIVAS

■ ACEITUNA

- Fortalece el corazón.
- Alivia el dolor inflamatorio.
- Contribuye a la pérdida de peso.
- Interrumpe los procesos de envejecimiento precoz y tiene una acción rejuvenecedora.
- Fortalece el sistema inmunitario.
- Protege todas las glándulas productoras de hormonas (endocrinas).

El aceite que se obtiene de la aceituna está compuesto por un 20 por ciento de ácidos grasos saturados y un 80 por ciento de ácidos grasos insaturados. Los ácidos grasos esenciales son de vital importancia para la membrana de las células, sobre todo para la membrana protectora de las mitocondrias que forman parte de estas células, pequeños hornos de combustión, de los cuales se obtiene la energía del organismo. Estos ácidos grasos son los que hacen de la aceituna un alimento tan importante.

Advertencias. **Ninguna.**

■ ACELGA

- Revitaliza el cerebro y los nervios.
- Ayuda en los estados de nerviosismo, falta de concentración y agotamiento.
- Alivia los trastornos digestivos y desintoxica el intestino.
- Tiene una acción hipolipemiente.
- Fortalece el sistema inmunitario, el corazón y los músculos.
- Protege todas las mucosas del organismo.
- Fortalece los huesos y los dientes.
- Estimula la hematopoyesis y la respiración celular.
- Activa la producción hormonal y mejora el estado de ánimo.

La acelga es rica en carbohidratos complejos; es decir, es una excelente fuente de glucosa, especialmente para las células cerebrales y nerviosas. Constituye un plato ligero, que nos aporta gran cantidad de vitaminas y minerales, ideal para personas de edad avanzada.

Advertencias. **En función de su origen, las acelgas pueden contener mucho ácido oxálico. En el intestino este ácido vegetal se une**

indivisiblemente con el calcio, y de esta manera disminuye la biodisponibilidad de ese importante mineral. De todos modos este hecho sólo tiene importancia cuando el consumo es exagerado.

■ AJO

- Mejora la circulación.
- Disminuye la lipidemia y previene la arteriosclerosis.
- Ayuda en las enfermedades venosas y las várices.
- Alivia los síntomas de las hemorroides.
- Fortalece el corazón y el sistema circulatorio.
- Mata las bacterias y hongos intestinales.
- Contribuye a la pérdida de peso.
- Disminuye la presión arterial.
- Aumenta la capacidad de concentración.
- Ayuda en caso de cólicos intestinales, estreñimiento y meteorismo.
- Frena los procesos de envejecimiento.

El ajo tiene un efecto vivificante, rejuvenecedor, adelgazante y desintoxicante del sistema circulatorio. Otros principios activos del ajo tienen un efecto beneficioso, paliativo o curativo sobre trastornos digestivos como la flatulencia, los cólicos intestinales y el estreñimiento. Aumenta el flujo sanguíneo de la piel, por lo que mejora el color de la cara.

Advertencias. Hay que evitar el consumo excesivo y prolongado. En personas con una determinada predisposición puede provocar trastornos gástricos y hepáticos o bien una disminución de la presión arterial.

■ ALCACHOFA

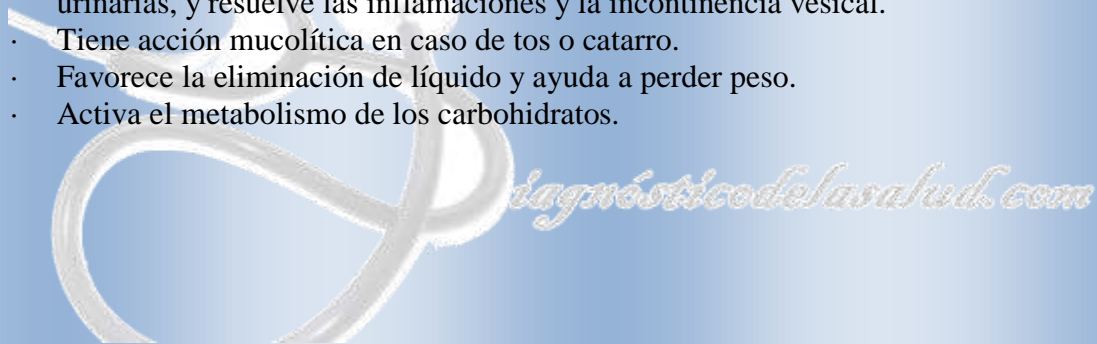
- Protege y fortalece el hígado.
- Estimula la secreción biliar:
- Previene la aparición de cálculos biliares.
- Tiene una acción rejuvenecedora del conjunto del organismo.
- Disminuye el nivel de colesterol en sangre.
- Favorece la eliminación de líquidos y la desaparición de los edemas tisulares.
- Regula la glucemia (azúcar en sangre).
- Alivia los trastornos digestivos.
- Tiene una acción antiinflamatoria.

Los llamados coleréticos que se encuentran en la alcachofa estimulan las células hepáticas para aumentar la secreción de ácidos biliares. Tienen un efecto beneficioso sobre los estados nauseosos, la sensación de pesadez y la flatulencia, trastornos que suelen deberse a una falta de actividad hepática.

Advertencias. No se aconseja consumir demasiadas alcachofas.

■ **APIO**

- Destruye las bacterias que hay en el estómago y en el intestino, y cura trastornos digestivos como el meteorismo y la diarrea.
- Mejora el peristaltismo intestinal (movimientos intestinales) y elimina el estreñimiento.
- Desinfecta y desintoxica la mucosa bucal y faríngea.
- Estimula la mucosa intestinal para que produzca más ácidos gástricos (premisa indispensable para un mejor aprovechamiento de las proteínas).
- Tiene un efecto antibacteriano en los riñones, la vejiga de la orina y las vías urinarias, y resuelve las inflamaciones y la incontinencia vesical.
- Tiene acción mucolítica en caso de tos o catarro.
- Favorece la eliminación de líquido y ayuda a perder peso.
- Activa el metabolismo de los carbohidratos.



- Fortalece los nervios y el cerebro, y alivia los trastornos nerviosos.
- Aporta nutrientes importantes para la salud de la piel, los ojos y el cabello.

Los aceites esenciales altamente concentrados del apio tienen muchas propiedades beneficiosas y saludables: tienen acción mucolítica, son laxantes, coleréticos, etcétera. El apio debe a estas propiedades su fama tradicional de remedio popular.

Advertencias. **Ninguna.**

■ BRÓCOLI

- Previene las infecciones.
- Mejora la digestión y alivia el estreñimiento.
- Favorece el metabolismo de los hidratos de carbono y de las proteínas.
- Fortalece el trabajo muscular (importante para los deportistas).
- Estimula el sistema inmunitario.
- Ayuda a controlar la inquietud nerviosa, la irritabilidad y los trastornos del sueño.
- Fortalece el corazón y el sistema circulatorio.
- Tiene una intensa acción preventiva de las enfermedades intestinales.
- Estimula la hematopoyesis y mejora el aporte de oxígeno a las células.
- Alivia los trastornos menstruales de la mujer.

Cada plato de brócoli estimula en el transcurso de unas horas el metabolismo de todas las células del organismo, por lo que tiene un efecto intensamente revitalizante.

Advertencias. **Ninguna.**

■ CALABACÍN

- Activa el metabolismo celular.
- Adelgaza sin provocar pérdida de nutrientes.
- Aumenta el rendimiento cerebral y la capacidad de concentración.
- Tiene una acción sedante, aunque estimulante, sobre los nervios.
- Aumenta el estado proteínico y la capacidad de rendimiento.
- Fortalece los músculos y el corazón.
- Favorece la eliminación de líquidos y resuelve los edemas.
- Desintoxica el intestino y capta las grasas.
- Soluciona el estreñimiento.
- Fortalece el sistema inmunitario.
- Fortalece todas las mucosas del organismo.

Uno de los conocimientos más recientes de la investigación de las vitaminas es que las vitaminas liposolubles (como las que contiene el

calabacín) tienen una influencia directamente estimulante sobre nuestros genes vitales, situados en el núcleo celular. Sin éstas, disminuye de forma importante el metabolismo celular.

Advertencias. Es preciso lavar bien la cáscara o piel para eliminar los posibles restos de productos químicos nocivos.



■ CALABAZA

- Estimula la digestión y desintoxica el intestino.
- Disminuye la lipidemia y descarga el páncreas.
- Ayuda a disminuir los depósitos de grasas.
- Tiene una acción diurética que alivia los procesos renales y prostáticos.
- Fortalece el sistema inmunitario.
- Refuerza los nervios y tiene un efecto sedante.
- Aporta vitamina A al organismo.

La pulpa es extraordinariamente rica en agua y fibra, y tiene una acción favorecedora de la digestión. Además capta las toxinas, que de esta manera son eliminadas como sales biliares y sustancias grasas.

Advertencias. **Ninguna.**

■ CEBOLLA

- Previene infecciones.
- Desinfecta la mucosa nasal, bucal y faríngea.
- Fortalece las mucosas gástrica e intestinal.
- Alivia los trastornos renales y vesicales.
- Disminuye la presión arterial y la lipidemia.
- Mejora los trastornos circulatorios (por ejemplo, pies fríos).
- Estimula el apetito.
- Previene las enfermedades vasculares y alivia los trastornos venosos.
- Mejora el estado de ánimo.
- Fortalece el sistema inmunitario.
- Estimula la hematopoyesis.
- Activa la producción de importantes hormonas del estrés.
- Incita la libido.
- Refuerza el corazón y la circulación, y previene la arteriosclerosis.

La cebolla tiene un poder curativo similar al del ajo y, al igual que éste, es muy versátil.

Advertencias. **Ninguna.**

■ COLIFLOR

- Favorece la eliminación de líquidos.
- Ayuda en los problemas renales y vesicales.
- Contribuye a la pérdida de peso.
- Mantiene sana la mucosa intestinal.
- Es importante para el crecimiento y la renovación tisular.
- Estimula la hematopoyesis.

- Procura un aporte elevado de nutrientes a todas las células del organismo.
- Fortalece el sistema inmunitario y previene las infecciones.
- Disminuye la tensión arterial.
- Previene las enfermedades del intestino grueso.

La vitamina B5 que se encuentra en la coliflor favorece la síntesis del cortisol por el organismo. A partir de esta sustancia el organismo sintetiza la cortisona, que resulta importante por su efecto antiinflamatorio. La vitamina B5 es muy sensible a los ácidos, por lo que no hay que añadirle demasiado vinagre o zumo de limón a la coliflor.

Advertencias. **Ninguna.**

■ ENDIBIA

- Disminuye el nivel de colesterol y de lípidos en sangre.
- Reduce la hipertensión arterial.
- Previene la arteriosclerosis y los trastornos cardíacos.
- Ayuda a adelgazar.
- Desintoxica el organismo y previene las enfermedades intestinales.
- Alivia los trastornos digestivos, por ejemplo el estreñimiento.
- Regula el equilibrio hídrico del organismo.
- Fortalece la mucosa intestinal.
- Estabiliza la flora intestinal.

La endibia es un alimento ideal para la cura de quelatos. En el intestino delgado se produce la captación de cationes de metales pesados tóxicos, como el cadmio, el plomo y el mercurio, de esta manera estas sustancias tóxicas no pueden alcanzar el torrente sanguíneo y son eliminadas.

Advertencias. **La endibia debe estar dentro de una dieta sana y equilibrada. Una alimentación deficitaria en algunos nutrientes y desequilibrada puede provocar que la endibia propicie la pérdida de importantes oligoelementos y minerales.**

■ ESPÁRRAGO

- Mejora la agudeza visual y la ceguera nocturna.
- Fortalece las mucosas del organismo.
- Refuerza los nervios y nos hace resistentes frente a los conflictos.
- Activa el metabolismo de los carbohidratos, las proteínas y las grasas.

- Tiene una acción vivificante y rejuvenecedora sobre la piel, el pelo y el tejido conectivo.
- Activa la hormona de la felicidad y ayuda en los trastornos del sueño.
- Tiene un efecto rejuvenecedor de las células.
- Estimula la hematopoyesis y el aporte de oxígeno a las células.
- Ayuda cuando se detecta falta de memoria y concentración.
- Fortalece el sistema inmunitario y previene las inflamaciones.
- Aumenta la libido.
- Facilita la eliminación de líquidos y ayuda a adelgazar.
- Contribuye a solucionar el estreñimiento.

Los espárragos tonifican el metabolismo y el organismo en general. Son uno de los alimentos más rejuvenecedores de la naturaleza y llevan la primavera y el inicio del verano hasta las células del organismo, lo que resulta especialmente importante para personas de edad avanzada.

Advertencias. Debido a su elevado contenido en nitratos (350 miligramos en 500 gramos) no deberían recalentarse.

■ ESPINACA

- Protege todas las mucosas del organismo.
- Activa el metabolismo de los carbohidratos.
- Tiene un efecto tranquilizante y fortalece el cerebro.
- Mejora el aspecto de la piel, el pelo y las uñas.
- Aumenta la glucemia y hace desaparecer el agotamiento y la indiferencia.
- Optimiza el estado de ánimo.
- Fortalece la función muscular y cardíaca.
- Refuerza el sistema inmunitario.
- Estimula la producción hormonal.
- Mejora la agudeza visual y la ceguera nocturna.
- Aviva la libido, el placer y la potencia sexual.
- Activa la osteosíntesis y fortalece los dientes.
- Mejora la respiración celular.
- Favorece la eliminación de líquidos y ayuda a adelgazar.
- Soluciona los problemas de estreñimiento.

Las espinacas presentan concentraciones tan elevadas de oligoelementos y minerales que es mejor tomar sólo pequeñas raciones, en lugar de un plato lleno de esta “bomba de salud”. De lo contrario, los nutrientes empiezan a competir entre ellos por cuál es el que debe ser aprovechado por el organismo. De esta forma puede ocurrir que en lugar de los muchos minerales la mucosa intestinal sólo permita el paso de uno o dos de ellos. Si se preparan las espinacas con aceite la

digestión se hace algo más lenta y de esta manera se favorece la absorción de todos los nutrientes.

Advertencias. Las espinacas pueden haber sido tratadas con fertilizantes ricos en nitratos, cuya transformación en el organismo puede dar lugar a nocivos nitritos. Su alto contenido en ácido oxálico inhibe la reabsorción del calcio en el intestino. Por ello es aconsejable no consumir espinacas más de dos o tres veces por semana.

■ **GUISANTE**

- Tiene un efecto rejuvenecedor y favorece el crecimiento.
- Ejerce una acción anabolizante (crecimiento muscular) en el deporte.
- Revitaliza, ya que aumenta el estado proteínico.
- Fortalece los nervios y renueva el estado de ánimo.
- Activa el metabolismo celular.
- Fortalece el pelo y el tejido conectivo.
- Mejora la agudeza visual.
- Ayuda en caso de estreñimiento.
- Disminuye la colesterolemia y tiene una acción desintoxicante.

Los guisantes o porotos son uno de los pocos alimentos con un alto contenido de cinc y vitamina B1, cuya acción beneficia el sistema nervioso.

Advertencias. **Ninguna.**

■ HINOJO

- Soluciona el estreñimiento.
- Ayuda en trastornos intestinales como la flatulencia y la sensación de pesadez.
- Disminuye el nivel de lípidos en sangre.
- Favorece la eliminación de líquidos y desintoxica el intestino.
- Aumenta la actividad celular.
- Fortalece el sistema inmunitario.
- Mejora el sistema nervioso y el estado de ánimo.
- Actúa como mucolítico en caso de tos.
- Ejerce una suave acción sedante y relajante.

Consumido crudo, el hinojo libera una gran parte de sus principios activos. Sin embargo, si se sirve junto con un aceite que contenga vitamina E (aceite de girasol o de semillas) se obtiene un verdadero cóctel de salud.

Advertencias. **Las personas con tendencia a presentar diarreas deben incluir sólo esporádicamente el hinojo en su dieta.**

■ LECHUGA

- Refuerza el sistema inmunitario.
- Protege las células contra sustancias citotóxicas, como los radicales libres.
- Aumenta el rendimiento muscular y fortalece el corazón.
- Hace desaparecer la sensación de agotamiento.
- Refuerza los nervios y mejora la capacidad de concentración.
- Aumenta el aporte de oxígeno a las células del organismo.
- Mejora el aprovechamiento de proteínas.

La lechuga es una de las hortalizas más sanas y pobres en nitratos. Contienen mucha agua y después de masticadas y digeridas en el estómago llega al intestino una gran cantidad de nutrientes.

Advertencias. **Las lechugas son tratadas con fertilizantes químicos, por eso conviene lavar muy bien sus hojas antes de consumirlas.**

■ LENTEJA

- Vitaliza gracias a las proteínas y sacia sin un aporte excesivo de calorías.
- Regula la glucemia y con ello ayudan a superar la sensación de agotamiento; mejora el rendimiento.

- Aumenta el rendimiento nervioso y cerebral.
- Aporta hierro para la hematopoyesis y para el transporte de oxígeno a las células.
- Favorece la eliminación de líquidos.
- Ayuda en los trastornos renales y vesicales.
- Estimula la producción hormonal.
- Participa en el rejuvenecimiento del tejido conectivo.



- Activa la libido, la capacidad de orgasmo y la potencia sexual.
- Aviva los genes del núcleo celular, lo que conlleva más vitalidad y capacidad mental.

La elevada proporción de cinc de las lentejas (100 gramos contienen 1 miligramo) tiene gran importancia. Prácticamente todos presentamos déficit de este oligoelemento imprescindible para la producción hormonal entre otras cosas.

Advertencias. **Ninguna.**

■ MAÍZ

- Fortalece los nervios y tiene una acción revitalizante.
- Mejora el rendimiento cerebral y la capacidad de concentración.
- Aporta nutrientes para mantener una piel bonita y un cabello fuerte.
- Aumenta la resistencia en situaciones de estrés.
- Optimiza el estado de ánimo.
- Rejuvenece.
- Estimula el crecimiento celular y aumenta la respiración de las células.
- Aviva la hematopoyesis.
- Fortalece los músculos y el corazón y regenera el tejido conectivo.
- Refuerza el sistema inmunitario.
- Ayuda en caso de disminución de la libido y de impotencia.

Las elevadas concentraciones de ácidos grasos poliinsaturados del aceite de maíz activan las glándulas sexuales y, entre otros, procuran la salud de la pared celular y de las mitocondrias situadas en el interior de la célula, en las que tienen lugar la producción de energía y la respiración celular.

Advertencias. **Ninguna.**

■ MORRÓN

- Ayuda en los trastornos circulatorios.
- Alivia las enfermedades venosas (várices y hemorroides).
- Fortalece el corazón y el sistema circulatorio.
- Actúa preventivamente contra la migraña.
- Fortalece las mucosas del organismo.
- Mejora la agudeza visual.
- Activa el metabolismo celular y proteínico.
- Refuerza el tejido conectivo.
- Aumenta la actividad glandular, que incrementa el dinamismo y la libido.

- Mejora la capacidad de concentración.

El morrón con sus muchos antioxidantes nos alarga la vida. Cuando se consume crudo o como ingrediente de una ensalada es recomendable que se corte inmediatamente antes de servirlo, y aliñarlo siempre con un poco de aceite. De esta manera el organismo puede aprovechar el valioso betacaroteno.

Advertencias. Debido a sus componentes anticoagulantes, el consumo excesivo de morrones puede aumentar una tendencia hemorrágica ya existente (por ejemplo epistaxis), así como enlentecer los procesos de cicatrización.

■ PALTA

- Es un excelente alimento restaurativo, particularmente durante la convalecencia.
- Se ha utilizado tradicionalmente para problemas sexuales.
- Ayuda en los trastornos cutáneos.
- Es antioxidante.
- Se emplea para problemas circulatorios.
- Es digestivo.
- Es antibacteriano.
- Es antifúngico.

El aguacate o palta es el fruto de un pequeño árbol subtropical. Está lleno de vitaminas y minerales por lo que se lo considera un alimento completo, pero también está lleno de grasas.

Advertencias. No coma palta o nada que la contenga si le han recetado antidepresivos IMAO.

■ PAPA

- Regula el equilibrio hídrico del organismo.
- Estimula el transporte de todos los nutrientes hasta las células.
- Favorece la producción de masa ósea.
- Fortalece la musculatura.
- Refuerza el corazón y el sistema circulatorio.
- Activa el metabolismo y tiene una acción alcalinizante.
- Estimula el crecimiento (importante para los niños).
- Fortalece el tejido conectivo.
- Aviva la producción hormonal.
- Regula la digestión y alivia el estreñimiento.

- Nos revitaliza y aligera la sensación de agotamiento.

Es la fuente más importante de energía y la reserva principal del metabolismo de los hidratos de carbono, por lo que es uno de los alimentos básicos más importantes de algunas culturas. La mayor parte de las vitaminas y minerales de las papas está directamente debajo de la piel. Al cocinarlas se ha de utilizar poca cantidad de agua para evitar que se pierdan la vitamina C y los minerales.

Advertencias. Las papas no maduras o con partes de color verde contienen el tóxico vegetal solalina, el cual puede provocar dolor de cabeza, de garganta, abdominal, diarreas y enfermedades graves. Por este motivo deben consumirse sólo tubérculos maduros y retirarse las partes verdes.

■ PEPINO

- Mejora el aprovechamiento de las proteínas.
- Limpia el intestino; es laxante y desintoxicante.
- Ayuda a la pérdida de peso.
- Alivia los trastornos renales y vesicales.
- Fortalece el sistema inmunitario y la mucosa intestinal.
- Refuerza el tejido conectivo.
- Embellece la piel y el pelo.
- Alivia los trastornos oculares.
- Ayuda en caso de quemaduras solares.

Si colocamos rodajas de pepino frías y húmedas sobre la piel o los ojos se establece un equilibrio osmótico con las células epiteliales. Esto aporta a la piel humedad, además de determinados nutrientes.

Advertencias. El pepino debe masticarse muy bien, ya que si no puede provocar trastornos digestivos. En caso de provocar flatulencia una gran proporción de fibra permanece no digerida, lo que provoca una reacción de la flora intestinal.

■ PUERRO

- Favorece la circulación.
- Limpia el estómago y el intestino de bacterias y hongos.
- Mejora la flatulencia y la diarrea.
- Disminuye la colesterolemia.

- Estimula el tránsito intestinal, lo que ayuda en caso de estreñimiento.
- Previene las hemorroides.
- Alivia los trastornos venosos, por ejemplo las várices.
- Contribuye a la renovación del tejido conectivo.

El aceite de puerro contiene alicina, una sustancia sulfurosa que proporciona sabor y aroma, con propiedades preventivas, paliativas y curativas. Las mujeres que sufren de cistitis harán bien si de tanto en cuanto comen puerros. La alicina, procedente de los riñones, se elimina por la vejiga urinaria. Es aquí donde desarrolla su efecto antibacteriano.

Advertencias. **Ninguna.**

■ RABANITO

- Mata las bacterias y hongos gástricos e intestinales.
- Tiene una acción desinfectante sobre las mucosas.
- Ayuda en caso de flatulencia, diarrea y estreñimiento.
- Actúa de manera preventiva contra la litiasis biliar, renal y vesical.
- Disminuye la colesterolemia y la lipidemia.
- Activa los nervios y el cerebro.
- Tiene una acción mucolítica en caso de catarro o tos.
- Aporta nutrientes para el crecimiento celular.

Los rabanitos deben consumirse de vez en cuando como tentempié. Ni mucho ni poco: son suficientes seis rabanitos al día para neutralizar la colonización bacteriana de las mucosas de la boca, la faringe, el esófago, el estómago y los primeros tramos del intestino delgado.

Advertencia. **Pueden contener, según el lugar de cultivo, elevadas concentraciones de nitratos que en el organismo se transforman en un elemento nocivo. Hay que lavar muy bien los rabanitos para eliminar ésa y otras sustancias nocivas que puedan contener.**

■ REMOLACHA

- Fortalece el tejido conectivo.
- Refuerza la piel, la pared vascular y los huesos.
- Neutraliza y elimina las sustancias nocivas; actúa especialmente en el cerebro
- Estimula el crecimiento celular y repara el núcleo celular.
- Aumenta la producción de ácidos gástricos, de manera que se origina un mejor aprovechamiento de las proteínas

- Activa la producción de hematíes y, por tanto, el aporte de oxígeno al cerebro.
- Produce un estado de ánimo más optimista.
- Aporta brillo y elasticidad a la piel, el pelo y las uñas.
- Favorece la eliminación de líquidos y disminuye la acidez.
- Desintoxica el intestino y mejora el estreñimiento.

Junto al efecto positivo sobre el organismo, el cual puede verificarse científicamente, a nivel popular se sabe que una comida con remolacha roja hace recuperar las fuerzas y desinhibir a los tímidos.

Advertencias. **Ninguna.**

■ **REPOLLITO DE BRUSELAS**

- Ayuda en caso de agotamiento y falta de energía.
- Mejora la agudeza mental y la capacidad de concentración.
- Activa la hematopoyesis y con ello el aporte de oxígeno a las células.
- Estimula el crecimiento celular y fortalece el tejido conectivo.
- Aporta brillo al cabello y suaviza la piel.
- Mejora el estado de ánimo.
- Favorece la eliminación de líquidos y ayuda a adelgazar.
- Desintoxica el intestino y mejora el estreñimiento.
- Aporta vitalidad y fuerza vital.
- Fortalece el sistema inmunitario.

De la familia de las coles, los repollitos son ideales para personas sometidas a un gran estrés. Cada repollito de bruselas es un fármaco sedante que favorece la concentración, además de ser un buen alimento para el estrés, ya antes mencionado.

Advertencias. **Ninguna.**

■ **REPOLLO**

- Aumenta la agudeza mental y la sensación de euforia.
- Nos hace resistentes a las situaciones de estrés.
- Activa el metabolismo cerebral y nervioso.
- Estimula el metabolismo del hierro.
- Contribuye a la producción de hematíes.
- Aviva el crecimiento celular y tiene un efecto rejuvenecedor.
- Contribuye a la osteosíntesis.
- Regula el metabolismo lipídico y disminuye la colesterolemia.
- Fortalece los músculos (especialmente el músculo cardíaco).
- Tiene una acción revitalizante gracias al mejor aprovechamiento de las proteínas.
- Refuerza el sistema inmunitario y aumenta el rendimiento muscular.

- Estimula la regeneración del tejido conectivo gastado.

Al igual que la flora intestinal, el repollo es capaz de sintetizar la vitamina B12 (que se encuentra exclusivamente en los alimentos de origen animal) a partir de determinados alimentos (yogur o algas) gracias al proceso de fermentación. Esta verdura desarrolla mediante el almacenaje y la influencia de la fermentación la compleja e imprescindible molécula de cobalamina.

Advertencias. Como contiene mucho sodio, es mejor no acompañarlo de una comida demasiada salada.

■ REPOLLO COLORADO

- Fortalece el sistema inmunitario.
- Disminuye la presión arterial.
- Mejora el estreñimiento y el tránsito intestinal.
- Desintoxica el intestino.
- Favorece la eliminación de líquidos y contribuye a la pérdida de peso.
- Regenera las mucosas y la flora intestinal.
- Favorece la formación de esperma.
- Aporta nutrientes para la libido y la potencia sexual.
- Activa la glándula tiroides y protege el timo.
- Potencia la energía celular.
- Tiene una acción rejuvenecedora, pues activa el crecimiento celular.
- Aporta nutrientes para mejorar el estado de ánimo.
- Contribuye a la formación de tejido conectivo nuevo.
- Tiene una acción revitalizante sobre el cerebro.

El selenio que contiene el repollo colorado es un arma magnífica para el sistema inmunitario y además activa el metabolismo celular.

Advertencias. Ninguna.

■ SOJA

- Activa el metabolismo proteínico.
- Forma nuevo tejido conectivo.
- Estimula el crecimiento celular y tiene un efecto rejuvenecedor.
- Mejora la capacidad de concentración y de memoria.
- Aumenta la producción de ácidos gástricos, y por tanto se consigue un mejor aprovechamiento de las proteínas, el calcio y el hierro.
- Ayuda en caso de agotamiento, falta de energía e ilusión.
- Alivia los estados de nerviosismo y los sentimientos de temor.

- Tiene una acción sedante.
- Favorece la eliminación de líquidos y ayuda a adelgazar.
- Ejerce una acción desengrasante, sobre todo a nivel hepático.
- Tiene una acción antiinflamatoria.
- Mejora la agudeza visual.
- Aviva la libido.

La mayoría de los seres humanos sufre un importante déficit de proteínas. La soja (o el tofú) es ideal para mantener el nivel normal de proteínas en el organismo.

Advertencias. **Ninguna.**

■ TOMATE

- Fortalece la estructura interna de las células y estimula el metabolismo celular
- Protege y fortalece las mucosas del organismo.
- Previene infecciones y tiene una acción curativa y paliativa.
- Ayuda a mantener una piel sana.
- Aumenta la glucemia, revitaliza el cerebro y los nervios.
- Mejora el estado de ánimo y favorece el sueño.
- Tiene una acción que rejuvenece las células.
- Fortalece el corazón.
- Favorece la eliminación de líquidos y es diurético.
- Contribuye a la regeneración del tejido conectivo.
- Estimula la producción hormonal.
- Resuelve los trastornos digestivos.

El tomate tiene algo en común con el ser humano: el 70 por ciento de las sustancias de protección de las células está formado por licopina, un determinado tipo de caroteno (entre nosotros el más frecuente). La licopina se encuentra almacenada en las células cargadas de celulosa y sólo se libera por la acción del calor junto con algo de grasa o aceite.

Advertencias. **Ninguna.**

■ ZANAHORIA

- Elimina los radicales libres y otras sustancias nocivas.
- Fortalece las mucosas de todo el organismo.
- Activa el metabolismo celular.
- Tiene una acción rejuvenecedora y frena los procesos de envejecimiento.
- Favorece el crecimiento del pelo y las uñas.
- Embellece la piel.
- Refuerza el sistema inmunitario.

- Mejora la agudeza visual y alivia la ceguera nocturna.
- Fortalece el sistema cardiovascular.

La zanahoria no libera voluntariamente su riqueza en carotenos y selenio; las fuertes células de las zanahorias, cargadas de celulosa, necesitan hervirse, y mejor si se añade algo de grasa o aceite. Los carotenos son liposolubles y necesitan grasa para atravesar la pared intestinal y alcanzar el torrente sanguíneo y las células.

Advertencias. **Ninguna.**

OTROS ALIMENTOS

■ ARROZ

- Es diurético.
- Es digestivo.
- Es un tónico natural.
- Frena la sudoración.
- Baja la tensión sanguínea.
- Es antiinflamatorio.

El arroz blanco es el grano al cual se le ha quitado el salvado y el germen; el arroz integral los mantiene. El segundo contiene más vitaminas que el primero.

Advertencias. **En algunas personas con predisposición puede producir estreñimiento.**

■ AVENA

- Es un tónico para debilidad general.
- Se utiliza en el tratamiento de la anorexia y ayuda en la convalecencia.
- Reduce el nivel de colesterol.
- Ayuda a controlar la actividad hormonal.
- Puede proteger del cáncer intestinal.
- Se utiliza en tratamiento de eccema.
- Es antidepressiva, puede emplearse para tratar depresiones, estrés y trastornos nerviosos.
- Se utiliza en el tratamiento de las adicciones.

Este cereal tan nutritivo y útil terapéuticamente es una de las mejores fuentes de inositol, importante para mantener los niveles de colesterol

en la sangre de forma óptima. Es sumamente rica en vitaminas del grupo B y minerales.

Advertencias. La avena contiene gluten, que provoca una reacción alérgica en algunas personas.

■ CEBADA

- Es nutritiva.
- Es antiinflamatoria, particularmente para los sistemas urinario y digestivo.
- Se utiliza para tratar trastornos respiratorios.
- Tomada diariamente puede bajar el colesterol.

La cebada es rica en minerales (calcio y potasio) y vitaminas del complejo B, lo que la hace útil para personas convalecientes o que sufren estrés. La malta se hace con cebada.

Advertencias. Ninguna.

■ MIEL

- Calma las heridas en carne viva.
- Ayuda a retener el calcio en el cuerpo.
- Ayuda a equilibrar las acumulaciones de ácidos en el cuerpo.
- Es sedante.
- Es antifúngica.
- Puede ser afrodisíaca.
- Aporta elementos, vitaminas y aminoácidos.
- La miel sin pasteurizar tiene propiedades antibióticas que sirven para infecciones externas e internas.

La miel es el líquido dulce fabricado por las abejas a partir del néctar de las flores. Según las flores, así serán el color y el aroma de la miel.

Advertencias. Las embarazadas no deben tomar miel pasteurizada y los niños sólo en raras ocasiones.

■ NOGAL

- La corteza de nogal es astringente y limpiadora.
- La corteza de nogal fortalece las encías y actúa como antiinflamatorio.
- La corteza de nogal detiene el flujo de leche en las madres lactantes.
- Las nueces son afrodisíacas y suavemente laxantes.

- Las nueces previenen las lombrices.
- Las nueces son calmantes y un digestivo natural.

Las nueces tienen muchas proteínas, potasio y otros elementos como cinc y hierro.

Advertencias. **Ninguna.**

■ **PIMIENTA NEGRA**

- Es estimulante.
- Es expectorante.
- Es anestésica.
- Es tranquilizante.
- Es analgésica.

La pimienta negra es el fruto no maduro integral secado al sol. La pimienta blanca es el fruto maduro al cual se le han quitado las pieles.

Advertencias. **Ingerida habitualmente en gran cantidad puede estimular excesivamente los riñones.**

■ **TÉ**

- Proporciona ácido fólico, algo de potasio y magnesio.
- Contiene trazas de fluor.
- Actúa sobre el sistema nervioso controlando los sistemas respiratorio y digestivo.
- Es diurético y astringente.
- Sus antioxidantes llamados polifenoles actúan beneficiosamente sobre el sistema circulatorio.
- Sus flavonoides actúan sobre el sistema inmunológico.
- Los taninos que contiene pueden ayudar a prevenir las enfermedades cardíacas y prevenir y detener el curso de algunos cánceres.
- Es muy estimulante.

El té es una infusión hecha con las hojas elaboradas del árbol de té. Sus semillas contienen un aceite volátil y sus hojas las sustancias cafeína, teína y taninos.

Advertencias. **Tomado en exceso puede provocar diversos trastornos, como interferir en la eficacia de algunos medicamentos (allopurinol, antibióticos, antiulcerosos y algunos para el asma), puede impedir la absorción de hierro e interferir la efectividad de medicamentos**

sedantes. También puede producir estreñimiento, indigestión, vértigo, irritabilidad, palpitaciones e insomnio.

■ VINAGRE

- Contribuye a una mejor utilización del calcio en el cuerpo y puede reforzar los huesos, el cabello y las uñas.
- Es antiséptico, astringente y excelente para las infecciones de las vías urinarias
- Es antiespasmódico.
- Es antibacteriano.
- Mejora el funcionamiento del cuerpo.
- Es antifúngico y se utiliza en el tratamiento de la candidiasis.
- El vinagre de manzana es un buen terapéutico y puede ayudar a aliviar la irritación de garganta.

La palabra vinagre vienen de “vino agrio”. Es un líquido ácido obtenido de la fermentación del alcohol que se utiliza como condimento y como conservante.

Advertencias. Ninguna.

■ YOGUR

- Es antifúngico y se puede utilizar para tratar la candidiasis.
- Puede ayudar a reducir el colesterol.
- Favorece el crecimiento de bacterias saludables en el intestino, lo cual ayuda a la absorción de nutrientes y a prevenir las infecciones.
- Contribuye a producir la vitamina B.
- Estimula los movimientos intestinales.
- Ayuda a prevenir y detener el crecimiento de las células cancerosas.
- Es digestivo.

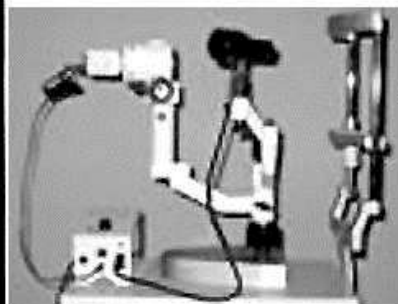
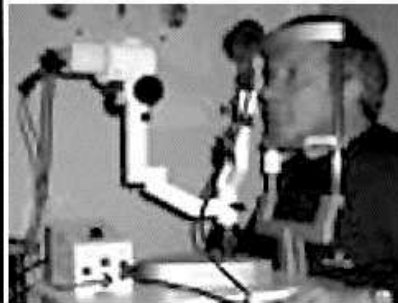
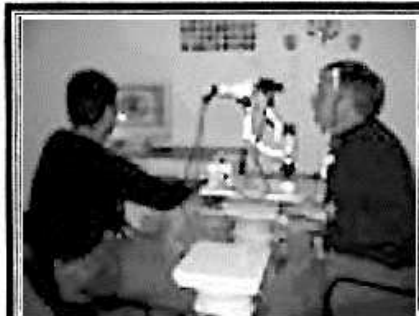El yogur es el producto ligeramente ácido de una fermentación de la leche. El yogur que no esterilizado después de su fabricación y por tanto contiene los bacilos vivos es el más utilizado terapéuticamente.

Advertencias. El yogur con bacilos vivos no es eficaz si está mezclado con endulzantes.

A.I.R.A.

EQUIPOS EN LA VECINA ORILLA

	Home
	Cursos en Video
	Equipos
	Eventos



A.I.R.A.
Asociación de
Iridólogos de la
República
Argentina

**IRIDOLOGÍA
COMPUTARIZADA**


Captura de Video de
observación del Iris.

**CÁMARA
SAMSUNG**

**EQUIPO DE
IRIDOLOGÍA
COMPUTARIZADO.**

**PLACA DE
CAPTURA DE
VIDEO**

**VALOR
PROMOCIONAL
u\$s 2500./ + gastos
de envío.**



aira@alternativagratis.com TELFAX: (00 54 11) 4304-0887



IDENTIFICACIÓN POR EL IRIS

NOTICIAS

La medida se aplicará a finales de año

E.U.A. usará tecnología biométrica en fronteras

Las visas y los pasaportes deberán tener la información biométrica a partir de 2004.

AP

departamento15@laprensa.com.sv

La tecnología biométrica, que examina rostros, iris de los ojos, huellas digitales y otras características físicas para confirmar la identidad de una persona, será sometida a su primera prueba a gran escala en las fronteras estadounidenses. Todos los viajeros que quieran entrar a este país deberán someterse a ella a finales de este año.



Seguridad. El inspector del Servicio de Inmigración y Naturalización, Kenneth Chappell (izquierda), chequea la visa de José Luis Martínez en El Paso, Texas. Todos los extranjeros con visas o pasaportes emitidos después del 26 de octubre de 2004 deberán contener información biométrica.

Sin embargo, está en duda que los gobiernos de Estados Unidos y otros países puedan actualizar los pasaportes y emitir las visas con

información biométrica antes de la fecha límite, el 26 de octubre de 2004, fijada por el Congreso.

Con la nueva tecnología, las autoridades buscan impedir el ingreso de quienes no deben entrar, y acelerar el paso de los que sí pueden hacerlo.

Para ello, proyectan comenzar a registrar las huellas digitales y los rostros de los visitantes en todos los puertos marítimos y aéreos del país para fines de año, y comenzar a otorgar visas y pasaportes biométricos el año próximo.

Datos biométricos

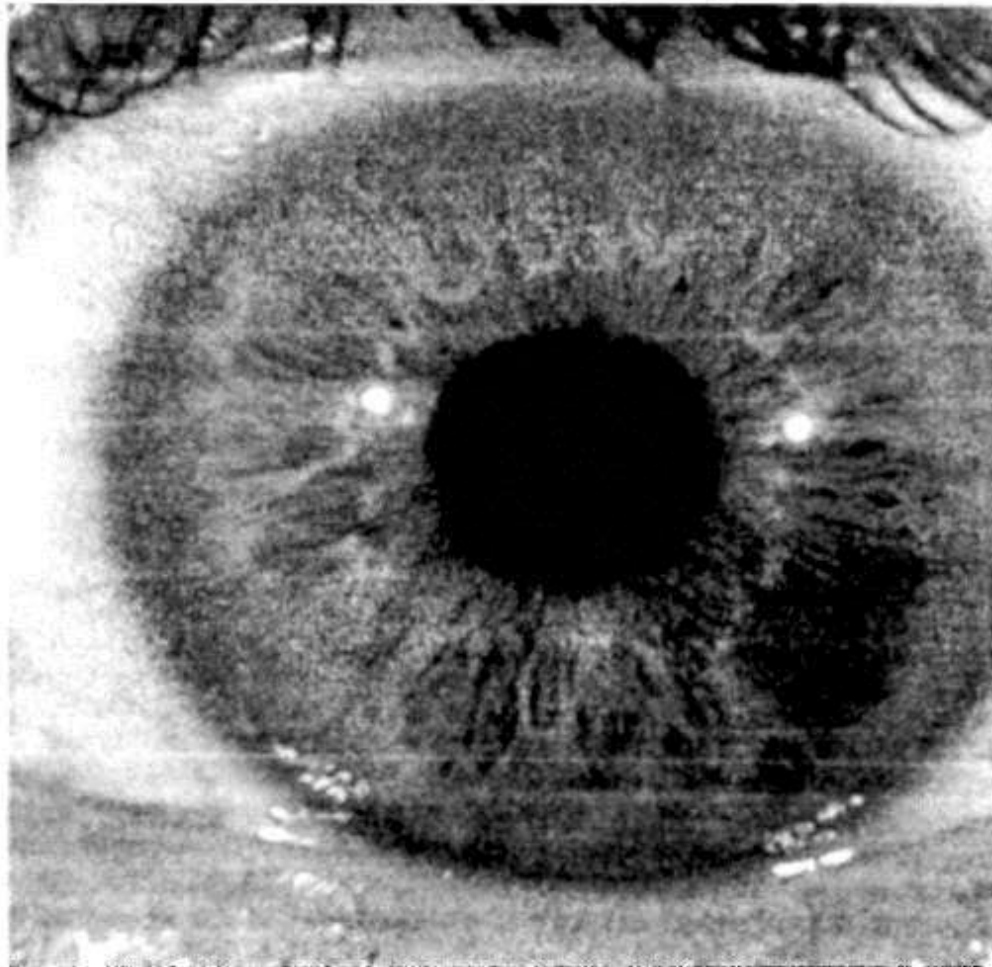
Este tipo de sistemas convierte las características personales, como huellas digitales, iris, rostro y voz, en cálculos matemáticos que pueden ser guardados en un chip o en tiras de información legibles por aparatos especiales.

Cuando los viajeros pongan sus dedos en detectores biométricos o se paren frente a cámaras de reconocimiento del rostro, una computadora revisará si las características que presenta coinciden con las que registraron los detectores la primera vez que el individuo se presentó ante ellos.

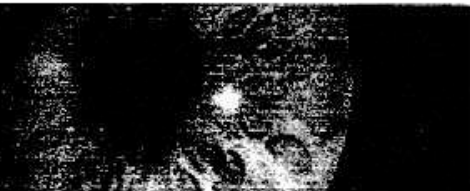
Los detectores biométricos serán instalados dentro de dos años en las fronteras con México y Canadá.

Todos los puertos de entrada deberán poseer la tecnología a finales de ese año, dijo Kimberly Weissman, portavoz del Departamento de Seguridad Interna.

**MANCHA DE INTOXICACIÓN
POR TABAQUISMO**



Expanded Vision




IRIOLOGÍA EN EL MUNDO IRISCOPIOS MODERNOS

// Camaras de Captura

[Recommend This Site](#)

Ultimo cambio en: July 28, 20

[Camaras para Iridologia, Esclerologia, Rayid y Ojologia](#)



Camaras de Captura

Las Camaras de Captura proporcionan y capturan toda la información vital almacenada en el iris del ojo y esta información se obtiene atra vez de nuestras camaras de Captura. Rapidas, Seguras y facil de usar.

Maximizan su tiempo, Analisis y comodidad de sus clientes.

[mas información](#)

// Que es?

[/ Iridologia](#)

[/ Esclerologia](#)

[/ Rayid](#)

[/ Ojologia](#)

// Promociones Especiales

Expanded Vision esta ofreciendo 5 paquetes de promoción a un **PRECIO INCREIBLE**

Paquetes Especiales

[entre aqui](#)

// Programas

[/ Iris Scanning 2000 Practicante](#)

// Graficas

[/ Dr. Bernard Jensen](#)

EXPANDED VISION CORPORATION

- ✓ Iris Scanning 2000 *World Wide Web*
- ✓ Iridology 2000 Nutri-Base
- ✓ Constitutional Iridology Software
- ✓ Interpretative Software and Reporting System

EXPANDED VISION

- ✓ Dr. Leonard Mehlmauer
- ✓ Marion D. "Micki" Jones
- ✓ The College of Ophthalmic Somatology

// **Tabla de "Colon Board"**

www.colonboard.com

- ✓ Material de alta calidad (grado sanitario)...
- ✓ Diseño anatomico, estetico, practico, muy higienico...
- ✓ El color y la textura de nuestro colon board es limpio e higienico...

[entre aqui](#)

// **Videos**

Adquiera 3 cursos completos en video, para mas información entre a esta pagina.

[entre aqui](#)

// **Libros**

Este Material Va ayudarle a obtener conocimiento en de la Iridologia, Sclerologia, Rayi-Ojologia.

[entre a](#)

EXPANDED VISION

Phone: (909) 657 2886 Fax: (909) 657 9168 Sales: (800) 321 4544

www.expandedvision.com

salesev@earthlink.net admin@earthlink.net

236 E. 3rd. St. Unit "A", Perris, CA USA 92570

CAMARAS

Por mas de 55 años
ofreciendo la mejor tecnologia innovadora en el campo
de la Iridologia

[Inicio](#) [Cameras](#) [Programas](#) [Color Boards](#) [Videos](#) [Libros](#) [Graficas](#) [Prod. Herbaceos](#)
[Envíen Información](#) [Contactenos](#) [Ventas](#) [Arrendamiento](#) [Ordene aquí](#) [Seminarios](#) [Convert to English](#)

Camaras de Iridologia, Esclerologia, Rayid y Ojologia

Modelo NUEVO

[SD3000U PARA IRIDOLOGIA, ESCLEROLOGIA, RAYID](#)

Modelos DISPONIBLES

[DV2002U PARA IRIDOLOGIA, ESCLEROLOGIA, RAYID](#)

[DV55U PARA IRIDOLOGIA, ESCLEROLOGIA, RAYID](#)

[TF 950 PARA IRIDOLOGIA, ESCLEROLOGIA, RAYID](#)

[TF 65 PARA IRIDOLOGIA, ESCLEROLOGIA, RAYID](#)

Modelos DESCONTINUADOS

[EV113](#)

[EE114 PIXERA](#)

[DV 2000](#)

[DV2000U](#)

EXPANDED VISION

Phone: (909) 657 2886 Fax: (909) 657 9168 Sales: (800) 321 4544

www.expandedvision.com

sadaone@earthlink.net admin@earthlink.net

236 E. 3rd. St. Unit "A", Perris, CA USA 92570

Camara Modelo SD3000U

Por mas de 55 años
ofreciendo la mejor tecnologia innovadora
en el campo de la iridologia

[Ir al Menu de Camaras](#)

[Convert to English](#)

CAMARA MODELO SD3000U PARA IRIDOLOGIA, ESCLEROLOGIA, RAYID Y OJOLOG

SD3000U



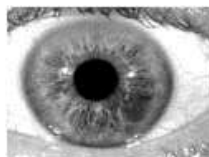[haga clic en la imagen para verla grande](#)

1 año de Garantia
en partes y mano de
obra

\$6,950.00
SISTEMA COMPLETO!!

[ordene ya](#)

pague solo **\$278.00**



Ejemplo de Captura
[haga clic en la imagen](#)

CAMARA MODELO
SD3000U
PARA IRIDOLOGIA, ESCLER
RAYID Y OJOLOGIA
INCLUYE:

- ▶ [CAMARA DIGITAL SD3000U \(de](#)
- ▶ [Guia de Instalación y Operación](#)
- ▶ [Programa Iris 2000 Scanning \(F](#)
- ▶ [Manual de Referencia Program: Scanning](#)
- ▶ [Programa Nutri-Base 2000](#)
- ▶ [Sistema de Almacenaje](#)
- ▶ [Dispositivo para Entrenamiento de uso y enfoque](#)
- ▶ [Sistema de Ajuste y de Estabilización Telescópica](#)
- ▶ [CD Rom con Manejadores, Man Inteligente, Curso de entrenamiento Material de soporte e Informaci](#)

ACCESORIOS RECOMENDADOS

- ▶ [Maletin de Lujo](#)

MODEL SD3000U



shavabud.com

para verla gratis

PAQUETE A

CAMARA MODELO SD3000U INCLUYE:

- ▶ Camara Digital Modelo SD3000U
- ▶ Guia de Instalación y Operación SD3000U
- ▶ Programa Iris 2000 Scanning (Profesional)
- ▶ Programa Iris 2000 Scanning Manual de Referencia
- ▶ Programa Nutri-Base
- ▶ Sistema de Almacenaje
- ▶ Dispositivo para entrenamiento de uso y enfoque
- ▶ Sistema de ajuste de estabilización telescópica
- ▶ CD Rom con Manejadores, Manual Inteligente, Curso de entrenamiento visual, Material de soporte e información..... \$6,950.00
- ▶ Computadora Portatil..... \$1,950.00
- ▶ Computadora de Escritorio..... \$ 950.00

Total \$9,850.00
a solo \$398.00

PAQUETE B

CAMARA MODELO SD300C INCLUYE:

- ▶ Camara Digital Modelo SD3000U
- ▶ Guia de Instalación y Operación SD300
- ▶ Programa Iris 2000 Scanning (Profesior)
- ▶ Programa Iris 2000 Scanning Manual de
- ▶ Programa Nutri-Base
- ▶ Sistema de Almacenaje
- ▶ Dispositivo para entrenamiento de uso y
- ▶ Sistema de ajuste de estabilización tele
- ▶ CD Rom con Manejadores, Manual Intel
- ▶ entrenamiento visual, Material de sopor
- ▶ Información.....
- ▶ Computadora Portatil.....

Total \$8,900.00
a solo \$360

PAQUETE C

CAMARA MODELO SD3000U INCLUYE:

- ▶ Camara Digital Modelo SD3000U
- ▶ Guia de Instalación y Operación SD3000U
- ▶ Programa Iris 2000 Scanning (Profesional)
- ▶ Programa Iris 2000 Scanning Manual de Referencia
- ▶ Programa Nutri-Base
- ▶ Sistema de Almacenaje
- ▶ Dispositivo para entrenamiento de uso y enfoque
- ▶ Sistema de ajuste de estabilización telescópica
- ▶ CD Rom con Manejadores, Manual Inteligente, Curso de entrenamiento visual, Material de soporte e información..... \$6,950.00
- ▶ Computadora de Escritorio..... \$ 950.00

Total \$7,900.00
a solo \$320.00

PAQUETE D

CAMARA MODELO SD300C INCLUYE:

- ▶ Camara Digital Modelo SD3000U
- ▶ Guia de Instalación y Operación SD300
- ▶ Programa Iris 2000 Scanning (Profesior)
- ▶ Programa Iris 2000 Scanning Manual de
- ▶ Programa Nutri-Base
- ▶ Sistema de Almacenaje
- ▶ Dispositivo para entrenamiento de uso y
- ▶ Sistema de ajuste de estabilización tele
- ▶ CD Rom con Manejadores, Manual Intel
- ▶ entrenamiento visual, Material de sopor
- ▶ Información.....

Total \$6,950.00
a solo \$280

Camara Modelo SD3000U Este paquete ha sido configurado con el programa de tridology Scanning Pro puede ser actualizado al programa tridology 2000 Scanning World Wide Web (\$650.00) por un precio ad \$150.00 o por el Practicante (\$390.00) por \$110.00.menos. LOS PRECIOS ESTAN SUJETOS A CAMBIO AVISO.

Metodos de Pago

Arrendamos todos los formatos de crédito, cheques

Servicio de Envío

Los cargos de manejo y envío, dependen

personales, depósito directo.

envío, número de paquetes, dimensiones paquete y el servicio de envío que se elija 24 horas, al segundo día, al tercer día o e normal del correo 7 días

Nota: en entregas internacionales las tarifas varían

Calculo del Pago Mensual

Para calcular el pago mensual de cualquier paquete (o productos tales como cámaras, graficas, libros, v boards, etc), deberá dividir el precio total de todo el paquete a arrendar entre 24.56 y el resultado será el Aproximado Mensual. (este pago variara dependiendo de las condiciones de credito del individuo solicit

EXPANDED VISION

Tel: (909) 657 2886 Fax: (909) 657 9168 Sales: (800) 321 4544

www.expandedvision.com

sales@earthlink.net admin@earthlink.net

236 E. 3rd. St. Unit "A", Ferris, CA USA 92570



IRIOLOGÍA EN EL MUNDO LIBROS

[Inicio](#) [Galerías](#) [Programas](#) [Color boards](#) [Videos](#) [Libros](#) [Graficas](#)
[Envíen Información](#) [Contactenos](#) [Ventas](#) [Arrendamientos](#) [Ordene Aquí](#) [Seminarios](#) [Convert to English](#)

LIBROS RECOMENDADOS



Ciencia y Practica de la Iridologia

Autor: Dr. Bernard Jensen
Precio \$55.00



Limpieza de la piel a través del iris

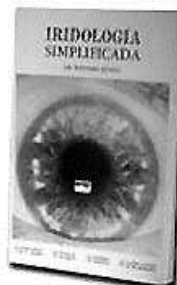Autor: Dr. Bernard Jensen
Precio \$



Medicina Natural

Autor: Manuel Lazaeta Acharan

Precio \$16.00



Iridologia Simplificada

Precio \$
Autor: Dr. Bernard Jensen

Cepillo para la Piel



Precio \$6.99

Cepillo para



Manual Simplificado de Herbologia e Iridologia



La salud depende del equilibrio de tres factores importantes:

1. Sistema Estructural del Cuerpo: músculos, huesos, ligamentos.
2. Procesos Bioquímicos: relación con la absorción y aprovechamiento de los nutrientes y eliminación de desechos...
3. La Mente y las Emociones:

**la Cara y
zonas
sensibles del
cuerpo**



Precio \$4.99

**el equilibrio entre estos factores
la enfermedad**

**Autor:
María Grote**

Precio:

Otros Títulos:

El Iris de tus Ojos Revela tu Salud	\$18.00
Diabetes Mellitus	\$28.00
Tablas de Valor Nutritivo	\$59.00
No más Problemas de Salud	\$32.00
Vea más sin Anteojos	\$22.00
Jugo terapia	\$25.00
Manual Naturista del Dr. Jensen	\$21.00
Los Poderes Curativos del Ajo	\$28.00
Semillas y Germinados	\$20.00
Mi Sistema Naturista	\$26.00
Respire Otra Ves Naturalmente	\$23.00
Cocina Mágica	\$18.00
Amor, Sexo y Nutrición	\$32.00

EXPANDED VISION

Phone: (909) 657 2886 Fax: (909) 657 9168 Sales: (800) 321 4544

www.expandedvision.com

salesev@earthlink.net admin@earthlink.net

238 E. 3rd. St. Unit "A", Perris, CA USA 92570

IRIOLOGÍA EN EL MUNDO PROGRAMAS DE SOFTWARE

[Inicio](#) [Cámaras](#) [Programas](#) [Color Beards](#) [Videos](#) [Libros](#) [Gráficas](#)
[Envían Información](#) [Contactanos](#) [Ventas](#) [Arrendamiento](#) [Ordene Aquí](#) [Seminarios](#) [Convert to English](#)

PROGRAMAS PARA IRIDOLOGIA

Iridology Scanning 2000, Iridology 2000 Nutri-Base, Constitutional Iridology, Interpretative Software y Re

SOFTWARE

- [Iridology Scanning 2000 \(Prácticante\)](#)
- [Iridology 2000 Nutri-E](#)
- [Iridology Scanning 2000 \(Profesional\)](#)
- [Constitutional Iridolog](#)
- [Iridology Scanning 2000 \(World Wide Web\)](#)
- [Interpretative Software Reporting System](#)

Importante: Estos productos no se venden por separado, se debe de adquirir el paquete cc para mas información de [clic aquí](#)

EXPANDED VISION
Phone: (909) 657 2886 Fax: (909) 657 9168 Sales: (800) 321 4544
www.expandedvision.com
salesev@earthlink.net admin@earthlink.net
236 E. 3rd. St. Unit "A", Perris, CA USA 92570

Iridology Scanning 2000

PROFESIONAL

Por mas de 55 años
ofreciendo la mejor tecnología
innovadora en el campo de la Iridología

Envíen Información MODELO SD3000U MODELO DV2002U MODELO DV55U

Programas Menú de Inicio Camaras Pagina de Inicio MODELO TF850 MODELO TF65

El programa Iris 2000 Scanning de Iris Supplies es el siguiente nivel de nuestro programa Iridology 2000. Tiene todas las mismas características del programa Iridology 2000 pero con un nuevo desarrollo maravilloso para la Iridología el primer programa al nivel mundial que examina el iris. Una vez instalado el programa, este examina el iris y calcula la intensidad promedio del color mientras a la vez calcula la intensidad promedio de cada sistema del cuerpo. Del resultado de estos dos cálculos entonces se determina la intensidad de color entre el iris y los sistemas del cuerpo, otorgándole a cada sistema del cuerpo un valor positivo o negativo del iris (un porcentaje de la intensidad promedio). Un valor negativo indica que el sistema del cuerpo esta más oscuro que el color normal del iris y un valor positivo indica claridad. También proporciona los valores de cada parte del cuerpo en el iris basándose en la intensidad promedio del color de cada parte de cada sistema del cuerpo. Esta información se presenta en forma grafica facilitándole al practicante una rápida asistencia en segundos.

Tal como el programa Iridology 2000, el Iridologo puede utilizar varias herramientas para asistir en el análisis del ojo, incluyendo 14 graficas sobrepuestas. El programa también ofrece una base de datos del paciente no solo para tener un record de los detalles del paciente, si no tener un record de señales del iris, recomendaciones y sugerencias que pueden ser Impresas en un reporte de 4 paginas.



Precio: \$ 390.00

El Programa "Iridology 2000 Scanning" version Profesional incluye:

Base de Datos
Tabulador de detalles
Notas privadas
Asignación de otro
Asignación del ojo
Despliegue del ojo

Tabulador de Signos del Iris
Marcas (tiene precision en el tamaño de las marcas de

Iris

Tabulador de Sugerencias

Scan (escaneando el iris)*

Graficas (este despliega el resultado del scan)*

Escaneo del Sistema corporal*

Escaneo por articulos del sistema*

Edicion (edita el scan)*

Impresion de Reportes

Barra de Imagenes y Graficas*

Imagen y Graficas del iris

Imagen y Marcas del iris

Marcas del iris

Marcas del iris sugerencias y comentarios

Comentarios y sugerencias

Marcas del iris*

Sumario*

Tabulador de Graficas

Carga del sobreposicionador del ojo derecho e izquierdo

Compenzacion del centro del sobreposicionador.*

Herramienta del Colarete

Herramienta de Femenino y Masculino

Grafica desplegada completa y parcial

Herramientas

Modo de Vista Superior

Modo de Medición

Modo de Región

Modo de Dibujo de Lineas

Modo de Dibujo de Texto

Modo de Dibujo de Flechas

Modo de Acercamiento/Alejamiento (Zoom)

+ / - Acercamiento y alejamiento de la imagen.

Pantalla Completa

100%

Usando el Modo de Acercamiento/Alejamiento (Zoom)

* Estas herramientas solo trabajan con la version PROFESIONAL

Importante: Este producto no se vende por separado, se debera adquirir todo el paquete completo que Expanded Vision Ofrece. Para mas informacion de [clic aqui](#)

EXPANDED VISION

Phone: (909) 657 2888 Fax: (909) 657 9168 Sales: (800) 321 4544

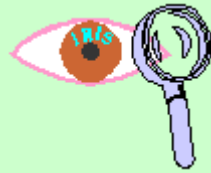www.expandedvision.com

salesev@earthlink.net adminev@earthlink.net

236 E. 3rd. St. Unit "A", Perris, CA USA 92570

[Abrir la Web General](#) [Ir a página principal de Iridología](#)

Iridología práctica 02



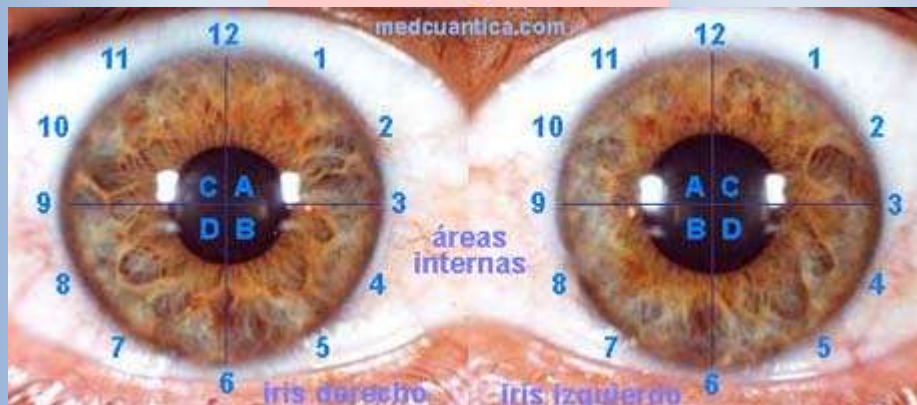
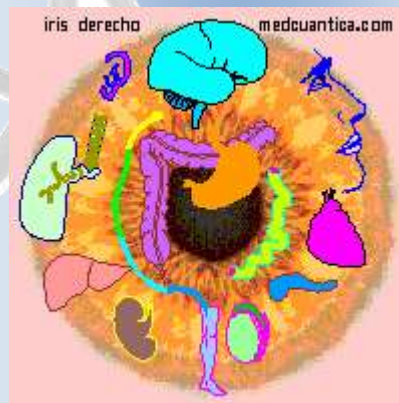
MedCuantica

Página de imágenes de Iris comentando algunas de sus aportaciones.

***** Otras páginas de Iridología de esta misma Web:

[MiniWeb del Iris](#).- Aspectos globales acerca de la importancia de la Iridología y su papel en la Medicina.-

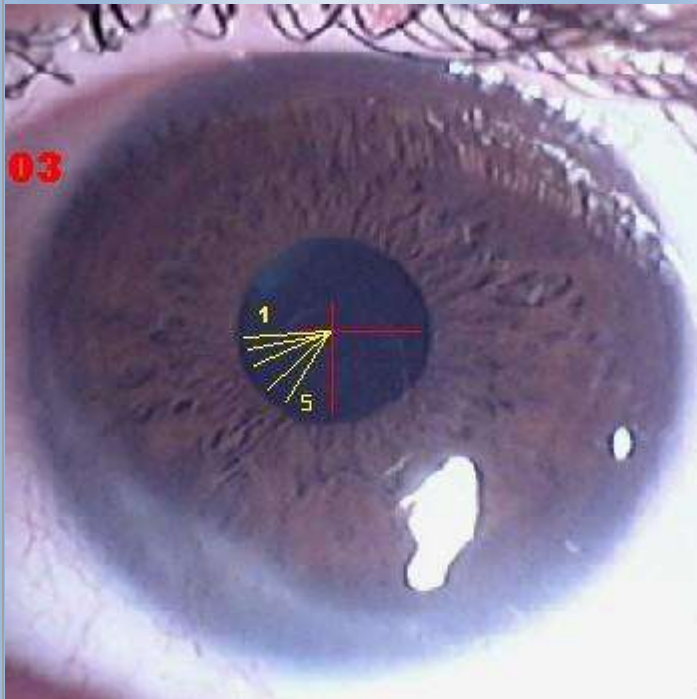
[Iridología](#) .- Página Principal de Iridología de esta Web.-



No olvidemos el plano iris/órganos, y utilicemos esta distribución horaria de cada iris (la misma en ambos) para referirnos a los signos que de ellos se vayan mencionando. Los cuadrantes A y B corresponden a las áreas anteriores

orgánicas (rostro, pecho, vientre, rodillas); los C y D a las posteriores del cuerpo (nuca, espalda, lumbar, corvas).

Refª del Iris: "Izdo2MedLineas"



Este primer iris (**de ojo izquierdo**) que entro a analizar, es el de un amigo de la Red, preocupado por ciertos signos irídicos que le aparecen en el área del cuadrante "B" , sobre la zona del amplio arco blanquecino que cubre la periferia de gran parte de él, y más especial y últimamente por su extremo superior (más o menos donde apuntan las líneas amarillas 2ª y 3ª -hay cinco-)

Se trata de un **organismo afectado en su condición Pancreática (cola del páncreas) y Hepática (lóbulo izquierdo)** [signos a los que apuntan las líneas 4ª y 5ª] que le originan una importante disfunción del metabolismo de los lípidos y que vienen a acumularse especialmente en los elementos circulatorios y linfáticos del área ventral, con el consiguiente riesgo (hay mucha densidad en ello) de algún tipo de trastorno circulatorio importante.

El área irídica vinculada al **Corazón** (le apuntan las líneas 2ª y 3ª) muestra condición estructural de afectación, cuya causa hay que buscarla en los propios efectos de esa circulación sobrecargada de densidad. Por ser en ella donde se manifiestan las manifestaciones irídicas que más afectan al interés del interesado, vengo a interpretar la trascendencia que sobre los factores orgánicos cardíacos parece están teniendo la serie de signos que he comentado.

En el iris derecho de esta persona no aparece nada de estos signos que en el izquierdo se muestran tan notoriamente,

viniendo a decirnos que es una condición orgánica que radica en la genética materna y que afecta solamente al lado izquierdo corporal-visceral.

El signo irídico que aparece en el cuadrante "C", justo en la oposición de la línea 2ª amarilla, muestra una alteración ya estructurada en lo **bronquial** izquierdo e la persona.

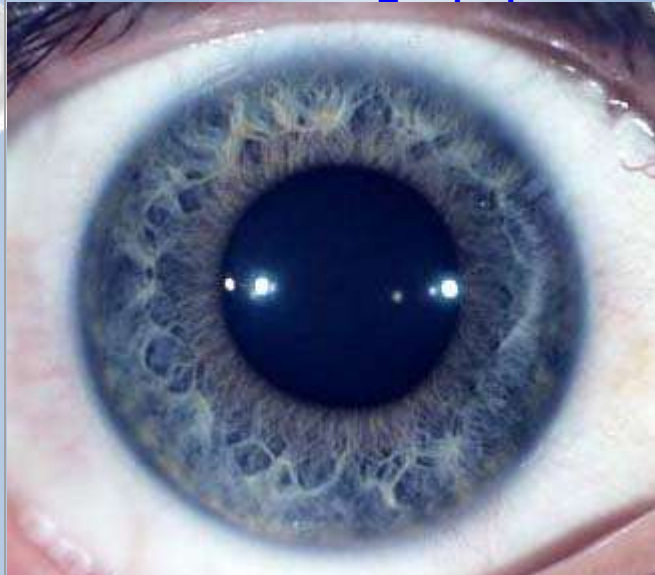Caso a exponer: Propensión a la Epilepsia.

Con este iris (*de ojo derecho*) pretendo mostrar la condición que he observado en personas que tienden a tener crisis epilépticas, que conllevan una falta de "sujeción" de la mente del individuo, por excesiva fluidez hacia otros niveles de aplicación de sus motivaciones internas, faltos de fijación en los desarrollos físicos que precisa su condición orgánica.

En los casos que he podido observar la condición irídica, he apreciado siempre **una falta de nitidez o delimitación de la zona irídica cerebral** (11:30 a 12:30h.), con tendencia de las fibras (estromas) a "fluir" más allá de lo que debiera ser su borde exterior, como "deshilachado". Los estromas de pigmentación más amarilla/blanquecina que este iris muestra desde el centro del área cerebral, expresan ya de por sí la tendencia de acidificación (excitabilidad) de la estructura cerebral.

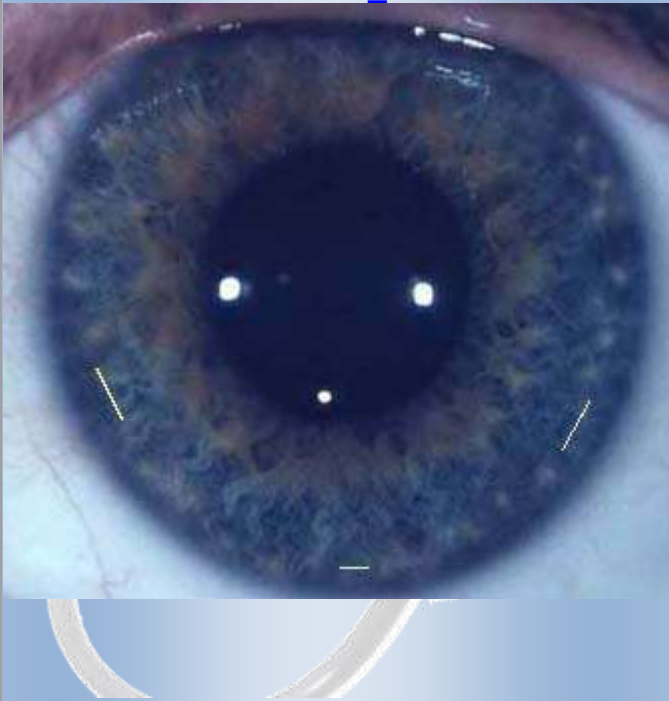Esa "fluidez" de fácil descontrol desde su conciencia, requiere de una nutrición que induzca a la persona a más pragmatismo de su actitud mental, y aplicación a tareas de más implicaciones físicas, evitando todo aquello que energetice en exceso a la mente y poco a la estructura muscular o corporal material.

Refª del Iris: "**31_29Epilep**"





Refª del Iris: "8_31ArtrosL"



Caso de Artrosis.-

Lo muestran **las pequeñas motas blanquecinas salteadas** (rosario linfático) que aparecen más o menos a lo largo de lo que sería la circunferencia concéntrica a la pupila, que pasara por las 3 líneas blancas que he trazado sobre el Iris, más definidas por el área "C-D" de este *iris izquierdo*. Es decir: la zona circular del **Sistema Linfático**.

Expresa esta condición orgánica mayor densidad de la debida en el sistema linfático de la persona, que se traduce en molestias articulares, pudiendo llegar, cuando estas densidades se acompañan de la ingestión de sustancias ácidas (vinagre, cítricos, ...) que vayan restando la necesaria presencia de calcio orgánico, a la degeneración de dichas articulaciones (artrosis desformante)

Tiene su origen esta afección en la ingestión excesiva de alimentos proteicos que, ni son debidamente metabolizados por el proceso gástrico, ni eliminados en el proceso de filtración renal. Generalmente es el abuso de la ingesta de quesos (viejos principalmente) lo que suele ocasionar estas acumulaciones úricas en el torrente linfático, y sobre todo si son ingeridos por la noche (cenas)

Iris "moteado" en los casos de Síndrome de Down.-

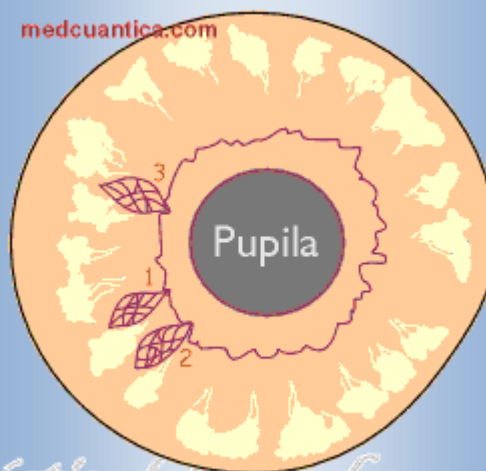
Ya que he tratado en el iris precedente sobre el "rosario linfático", expondré un caso extremo del mismo. No dispongo de fotos, pero servirá el dibujo que he hecho a raíz de lo observado a personas afectadas por aquel.

Entre las características más significativas que vienen sirviendo para la definición de un organismo afectado por **Síndrome Down**, están los "iris moteados"; denominación ésta que les viene del aspecto que presentan las manchas de Brushfield en los iris, que no son otra cosa que el modo en que éstos ponen de manifiesto **densidades muy acusadas de todo el sistema linfático**. Son las manchas más claras que presenta el dibujo.

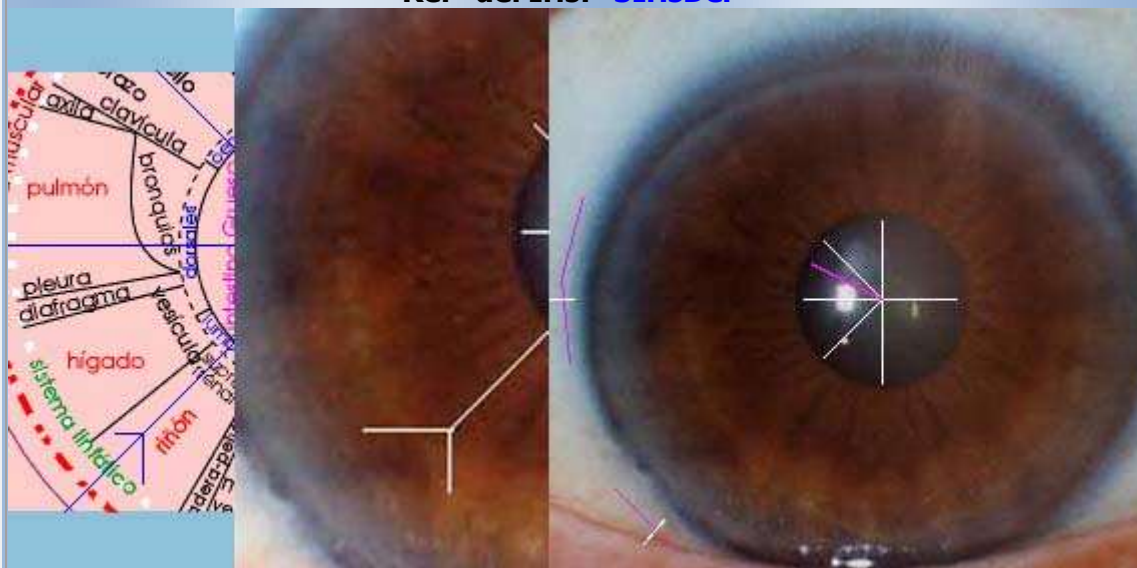
Ocurre que estas manchas no tienen por qué aparecer de forma notoria hasta que el sistema linfático no esté lo suficientemente densificado como para que el signo irídico se presente como tal, lo que suele ocurrir a lo largo de la vida del individuo, que imposibilita el uso de este signo para el diagnóstico precoz.

Pero sí hay otros que pueden darnos pista suficiente desde mucho antes, y son esos signos que apunto con los números 1, 2 y 3, expresivos respectivamente de afecciones muy notorias de la **vesícula biliar**, del **riñón** o **bronquio-pulmonar** (*figura referida al iris derecho*); órganos éstos generalmente más afectados primariamente en el síndrome, y que van a acarrear luego la cadena de complicaciones que sus incorrecciones funcionales inducirán en los demás órganos del cuerpo y del cerebro, en lo que la mayor o menor radicalidad de la obstrucción duodenal congénita a nivel de la papila biliar influirá de forma muy notoria.

Refª del Iris: "vIrisMot"



Refª del Iris: "3IrisDer"



Recargo úrico con fuerte afectación Pulmonar.-

Composición de 3 imágenes en una (*de un Iris derecho*) para la apreciación y localización de una afectación pulmonar de plena infiltración de TBC, ya sanada en su sintomatología, pero que ha dejado importantes huellas en la estructura pulmonar, con importante recargo también en el Riñón.

La imagen derecha muestra con las líneas blancas la separación de los cuadrantes y dos de sus bisectrices, para situar las afecciones en la topografía irídica. La línea magenta señala una calcificación pulmonar existente bajo la clavícula (lóbulo superior derecho).

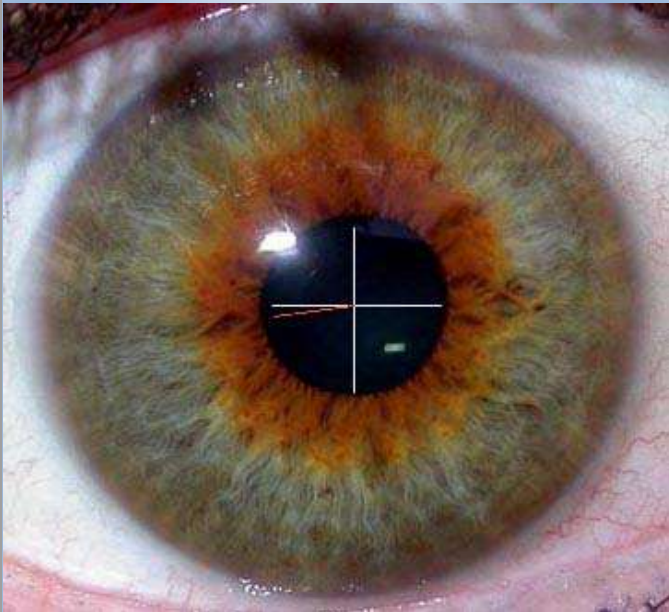
La imagen central es del mismo iris, con más luz y ampliada, donde podemos ver mejor la afectación al cuerpo central pulmonar, incluso con afección a las vías bronquiales. La línea larga blanca que se abre en el extremo inferior en un ángulo, señala la afectación Renal.

La imagen izquierda es un fragmento de la [topografía del Iris derecho](#), donde con líneas azules he marcado lo que serían las prolongaciones de las líneas blancas de la imagen central. Esas líneas no corresponden pues a separaciones topográficas.

La peculiaridad de este organismo la muestra la condición gástrica, repleta de lo que vienen a llamarse "rayos solares" (significativas de atonías) o hendiduras radiales, expresivas de muy escasa secreción clorhídrica y que compromete plenamente la digestión proteica, generando el ácido úrico que muestra el recargo marrón oscuro de toda el área digestiva y de la "corona simpática" (periferia externa de aquella), así como de esa zona pulmonar afectada y del aspecto circulatorio renal (no es en la estructura del riñón, sino en su área de contenidos linfático-circulatorio).

No cabe pensar que la afectación pulmonar pudiera tener otra causa, dada la clara significación de la formación úrica, así como que dicho órgano viene a ser en esta persona una víscera fundamental para el reciclaje metabólico, por la intensa actividad a la que la ha venido sometiendo en su afición deportiva; y conocemos el papel esencial que los pulmones tienden a jugar en el producto final linfático.

Refª del Iris: "TerDrLin2"



Úlcera duodenal y Hernia de hiato.-

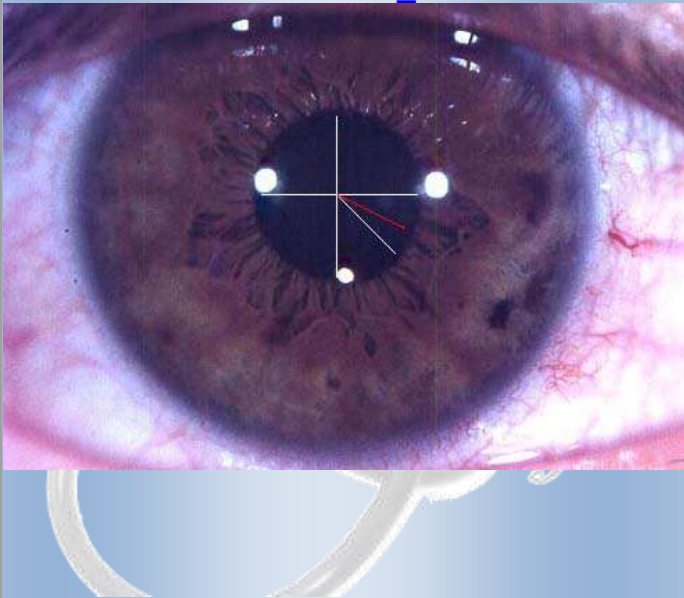
(*Iris derecho*) El color anaranjado que muestra la zona interna del iris, nos habla de un trastorno **digestivo** que sobresale de la condición general del resto del organismo.

En el cuadrante "D" y muy cerca de la línea divisoria con el "C", la línea naranja señala la "laguna" que muestra la condición de **afectación del Duodeno**, donde existe una úlcera, diagnosticada clínicamente.

Al otro lado de ésta, la horizontal divisoria de los cuadrantes "A" y "B", señala el área de la boca de entrada del estómago (**cardias**) y, algo más hacia el centro de ese lado del iris (ya fuera de lo anaranjado), afectaciones en el **Esófago**, diagnosticado clínicamente como "hernia de hiato y pequeñas erosiones en la parte del esófago producida por el reflujo de los ácidos del estómago".

Condición digestiva que requiere el evitar tomar alimentos salados (salvo las comidas guisadas, que deben tener su punto oportuno de sal para que sean bien digeridas), así como el uso de todo lo que contenga alcohol o sean sustancias picantes (aquí entran todo tipo de especias picantes, y el ajo y la cebolla en crudos, entre otros). Y también, cuidar de la ingesta de alimentos grasos que comprometen el cierre del cardias, y alimentos de digestión difícil como lo son todo tipo de quesos (especialmente los secos) y los embutidos.

Refª del Iris: "1 32aLin"



Bulto en el pecho.-

(Iris derecho) Este iris, de persona mujer, mayor de edad, muestra una degradación importante de los factores de pigmentación celular, propios de una desvitalización de los tejidos a nivel general del organismo, por exceso de acidificación.

Su sintomatología es la constatación de un **bulto bien notable en la mama** derecha, pero factores quísticos diversos, de considerable densidad, se aprecian en diferentes lugares de sus iris, lo cual, unido a la condición general orgánica que muestra esa pigmentación castaña lisa, más especialmente notable en y por lo externo de la "corona simpática" (borde del área digestiva), nos avisa de que debe ser tratada a nivel general orgánico (**condición cancerosa general**) y no en lo que la propia persona acusa de sí.

La línea roja señala la mancha quística que expresa el abultamiento de la mama, situada en pleno anillo irídico linfático, con una zona (hacia el área pupilar) de color verdoso claro que nos indica el **estado de inflamación** del área corporal correspondiente.

Una vez más, el Iris muestra con este caso la importancia de considerar al organismo en su conjunto y no en las meras manifestaciones sintomáticas.

Gangrena en el pie.-

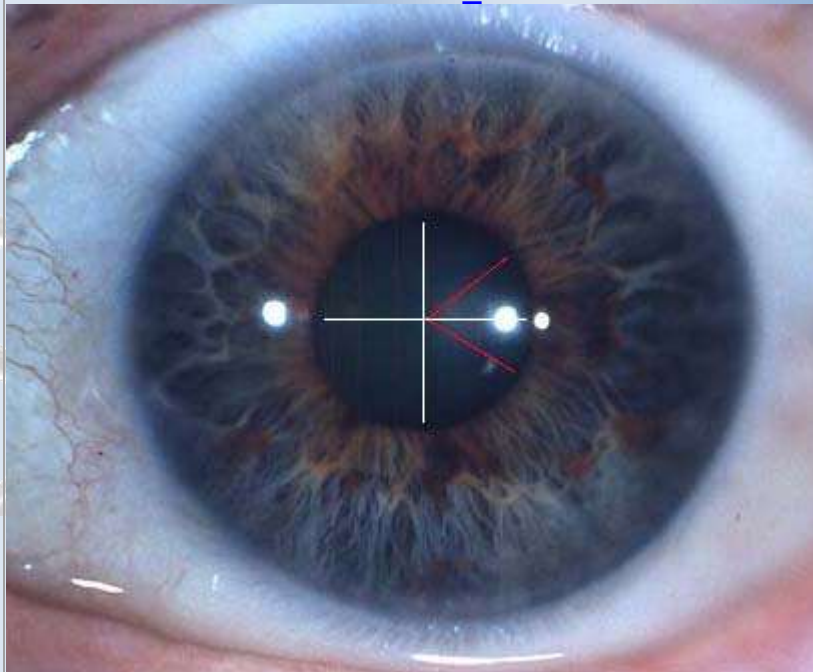
Así como concluimos la anterior página de Iridología práctica con un caso de degradación general celular, abrimos esta otra con un caso de degradación general orgánica, caracterizada esta vez por debilitamiento crónico de importantes órganos (de la garganta, corazón y pulmonar) (*Iris izquierdo*)

Si en aquel anterior habíamos hablado de quistes más o menos localizados, en este otro caso debemos hablar de una condición de degeneración de tejidos en muy diversas áreas, no ya expresándose en la forma de cáncer (procedente de degradaciones linfáticas), sino en la forma de **Necrosis o muerte y degeneración de tejidos**. Las pigmentaciones del marrón al casi negro vienen a concretarlas.

En la persona se hizo visible tan sólo en su pie.

Las dos líneas rojas abarcan el área respiratoria, muy alterada por debilitamientos estructurales (esas aperturas excesivas de los estromas irídicos), imposibilitados de cumplir su trascendente papel en la oxigenación

Refª del Iris: "8_17aLin"



celular que tanto
precisa este organismo.

MedCuantica

Esta página recoge diversos casos prácticos de análisis de imágenes de iris.

**Se inició la confección de esta página el día 21 de julio de 2003.
Se concluyó el 14 de agosto.**

Al haber alcanzado un peso de casi los 200 Kb. (191) previstos de máximo para cada página, se ha iniciado ya otra página (Iridología_3)

Peso actual: 190 Kb.

Aquellas personas que deseen sean comentados aquí sus iris, deben enviarme fotos de los mismos, cuidando de que éstas se ajusten a lo que indico sobre ello en la NOTA final de la página principal de Iridología.

Iridiología

- La Iridiología es un MÉTODO DE DIAGNÓSTICO basado en el examen del iris que fue ya utilizado por las culturas milenarias (Maya, Inca, etc.), y que -a principios del siglo XIX- fue redescubierto por el Dr. Ignaz Von Pèckzely. Éste realizó muchas investigaciones sobre este método a lo largo de su juventud y, una vez obtenida la licenciatura en Medicina, le incorporó a su arsenal diagnóstico.

El Iris es la parte de la membrana vascular del globo ocular que da al ojo su color. La Iridiología lo examina para buscar signos de trastornos o enfermedades del organismo, basándose en el axioma de que "EL TODO ESTÁ EN LA PARTE Y LA PARTE ESTÁ EN EL TODO", afirmación que también se utiliza por otras terapias naturales (Iridología, Auriculopuntura, Reflexología podal, etc,) y también por los actuales métodos científicos de investigación del ADN y del código genético.

Para establecer un diagnóstico, la Iridiología tiene en cuenta todos los aspectos del iris de los ojos: color, textura, topografía, etc. Mediante su examen, el iridólogo descubre, en primer lugar, la calidad de la constitución de su paciente. Posteriormente, trata de descubrir -mediante la investigación de los dibujos del iris y las distintas coloraciones- los órganos o zonas corporales deterioradas, inflamadas, sobreexcitadas, intoxicadas, etc., emitiendo finalmente su diagnóstico irídico.

La Iridiología juega también un importante papel de PREVENCIÓN en la terapéutica natural. Los diferentes signos iridianos (anomalías cromáticas, manchas, cavidades y relieves) no son sólo las consecuencias de ciertas enfermedades, sino que existen durante toda la vida de la persona (desde el nacimiento hasta la muerte). Por tanto, se puede asimilar estos signos iridianos a las huellas genéticas de los puntos débiles del organismo y a predisposiciones a ciertas enfermedades.

Permite de reconocer y diferenciar los signos presentes en cada iris. La posición ocupada por estos signos se corresponde con cada uno de los distintos órganos del cuerpo humano.

Topográficamente el iris está dividido en 12 sectores radiales (como la esfera de un reloj) y en 6 anillos concéntricos. El lugar que ocupa cada órgano varía según las diferentes escuelas iridiológicas.

PRINCIPALES SIGNOS A RECONOCER:

- Las manchas toxínicas.
- La densidad iridiana.
- Las manchas residuales.
- Los signos orgánicos.
- Las coloraciones anormales.



- Equipo para diagnóstico por el iris en visión directa.

Este aparato permite una exploración real en cinco dimensiones, ya que permite la visión simultánea de ambos ojos. Con ello, se consigue una profundidad de campo que no existe en una imagen en dos dimensiones, pero ésta es sólo una de las múltiples ventajas que presenta este equipo, además es transportable, dispone de cinco ampliaciones (6X, 10X, 16X, 25X, 40X), mentonera, difusor de luz, plataforma, transformador con alimentación para cámara de televisión y un práctico estuche a prueba de golpes.

ACCESORIOS OPCIONALES:

IR1022

Separador óptico para una salida.

IR1023

Codo para máquina fotográfica paso 49.

IR1024

Codo para máquina fotográfica paso 52.

IR1025

Bombilla de recambio 6V 20W.

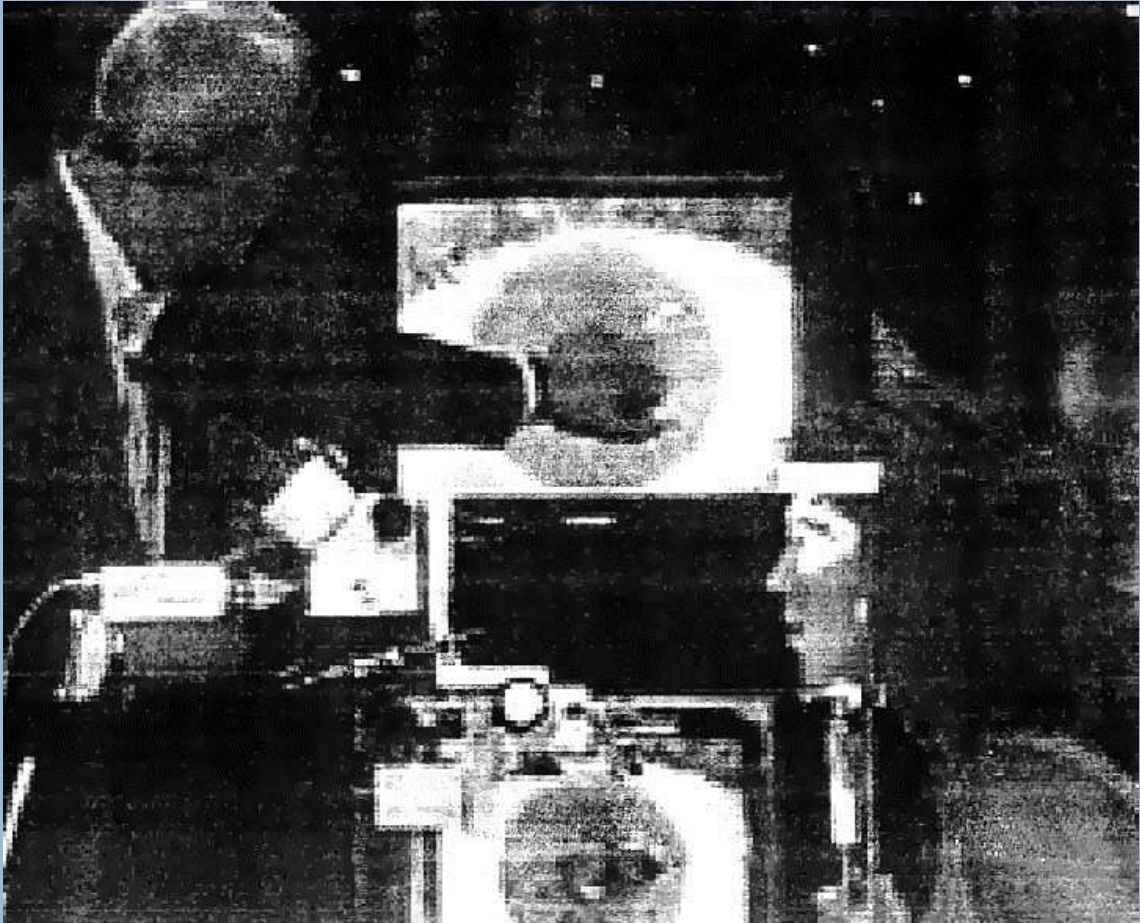
R1026

Mesa elevación manual.

IR1027

Mesa elevación eléctrica.





diagnosticoelavahud.com

EQUIPO ESTEREOSCÓPICO

- Equipo estereoscópico para diagnóstico por el iris en visión directa.
Este aparato permite una exploración real en tres dimensiones, ya que permite la visión simultánea de ambos ojos. Con ello, se consigue una profundidad de campo que no existe en una imagen en dos dimensiones, como son las conseguidas con la ayuda de una lupa manual, una foto o una imagen de video o de ordenador.

Componentes:

- Lupa estereoscópica graduable en altura y ángulo de incidencia, con enfoque macrométrico.
- Oculares 10X, combinados con lentes 1X y 2X intercambiables, lo cual permite trabajar con 10 y 20 aumentos, respectivamente.
- Iluminación incidente incorporada.
- Base con mentonera anatómica, graduable en altura.

ACCESORIO OPCIONAL:

- Adaptador para cámara fotográfica.



LUPA DE 10 AUMENTOS

Se trata de una lupa redonda especialmente diseñada para ser utilizada en el diagnóstico iriológico. Tiene iluminación indirecta.



diagnósticodeharaahud.com

LUPA CON ILUMINACIÓN X 6

Se trata de una lupa redonda especialmente diseñada para ser utilizada en el diagnóstico iriológico. Tiene iluminación indirecta.



Tercera clase

GUÍA PRÁCTICA DEL IRIÓLOGO

RESUMEN DE SIGNOS IRIDALES Y SU SIGNIFICADO

1. SIGNO	INTERPRETACIÓN EN GENERAL
2. Agujero o hueco.	Signo de carencia.
3. Agujero ribeteado, circunscrito, detenido, aislado.	Lesión estabilizada, que ya no empeora.
4. Anillos nerviosos blancos.	Enfermedades leves producidas por nervios.
5. Anillos nerviosos completos (cerrados).	Crisis nerviosas agudas.
6. Anillos nerviosos negros.	Enfermedades degenerativas producidas por nervios.
7. Anillos nerviosos pardos.	Enfermedades graves producidas por nervios.
8. Anillos nerviosos: ligeras depresiones en forma de círculos concéntricos en relación con la pupila, que abarcan los sectores afectados por los nervios.	Estados nerviosos relacionados con plexos o ganglios raquídeos de la zona en que se encuentran.
9. Arco senil extendido.	Extensión al organismo de la pérdida de vitalidad.
10. Arco senil: medialuna en el borde externo superior del iris, con despigmentación y atrofia, pupila miótica y rígida.	Pérdida de la vitalidad cerebral.
11. Cerco de costras: oscurecimiento del círculo de la piel (manchas cónicas con el vértice hacia el centro y base en la periferia).	Atrofia de la piel, saturación o herencia de enfermedades dérmicas.
12. Círculo de la piel con anillo lechoso.	Piel fría.
13. Círculo de la piel con relieves.	Proceso patológico detenido.
14. Círculo de la piel de color opuesto al color estomacal.	Desequilibrio térmico.
15. Círculo de la piel de reborde escamoso.	Piel atónica. Anemia.
16. Círculos concéntricos cercanos al borde iridal.	Irritación crónica del sistema nervioso.
17. Color café amarillo en el corazón.	Nicotina.
18. Coloración blanca o amarillenta en forma de medialuna en cerebro.	Intoxicación por bromo.
19. Coloraciones amarillentas en hígado, cerebro y estómago.	Intoxicación por fósforo.
20. Coloraciones amarillentas verdosas o	Intoxicación por quinina.

rojizas, en forma de nubes o manchas en cerebro, hígado y bazo.	
21. Coloraciones morenas o violáceas en estómago e intestinos.	Intoxicación por hierro.
22. Corona blanca en la margen externa del iris.	Intoxicación por bicarbonato, sulfato, bromuro o salicilato de sodio.
23. Corona blanquecina alrededor de la pupila.	Intoxicación por estricnina.
24. Corona de copos blancos cercana al círculo de la piel.	Intoxicación por inyectables.
25. Corona simpática o círculo del sistema nervioso autónomo (gola) deformada o desviada.	Perturbación del sistema nervioso que ha de afectar la zona hacia donde se dirige la deformación.
26. Corona simpática toda contraída.	Contracción intestinal.
27. Corona simpática toda dilatada.	Dilatación intestinal.
28. Cripta con separación de estroma e hilos blanquecinos en el fondo.	Enfermedad empezando.
29. Cripta negra cerrada.	Estado crónico cerrado que ya no empeorará.
30. Criptas.	Insuficiencias graves, enfermedades degenerativas.
31. Criptas con formación de emparillado al fondo del estroma, y puntos negros.	Gravedad y cronicidad.
32. Criptas con líneas de hilos blancos dentro.	Dolor agudo.
33. Criptas con manchas profundas y oscuras que se extienden.	Contagio de la gravedad a otros órganos.
34. Criptas con puntos muy negros.	Posibles perforaciones.
35. Criptas con puntos oscuros y plumizos o rojos oscuros.	Enfermedad en progreso.
36. Criptas con puntos y rayas más profundas, manchas oscuras.	Enfermedad agravándose.
37. Criptas sólo con manchas profundas y oscuras.	Enfermedad con lesiones graves.
38. Decoloración gris azulada o violada, de tono metálico, en el intestino.	Intoxicación por plomo o zinc.
39. Decoloraciones blanquecino amarillentas en corona simpática, hacia el cerebro.	Intoxicación por fenacetina, antipirina, etc.
40. Desnivel del tejido iridal.	Signo de atonía, debilidad.
41. Despigmentación local, para iris marrones.	Debilidad.
42. Destrucción de tejido iridal, cortes de fibras.	Procesos destructivos. Lesiones cancerosas. Gangrenas, etc.

43. Esclerótica clara, lisa, lustrosa y tersa.	Facilidad circulatoria del ojo y renovación celular.
44. Esclerótica con manchas sobre ella.	Adherencia de humo o hierro.
45. Esclerótica con nubéculas.	Amenaza de entrar hacia la zona iridal hacia donde apunta.
46. Esclerótica con pigmentación amasacotada, de color negro, que penetra en la membrana esclerótica.	Carcinoma.
47. Esclerótica con poco lustre.	Poco riego lacrimal.
48. Esclerótica congestionada.	Deficiencia circulatoria.
49. Esponjamiento de área cardíaca.	Congestión del músculo cardíaco.
50. Esponjamiento del tejido iridal.	Congestión de intensidad variable.
51. Extensión de cualquier signo o mancha hacia otros órganos.	Señal de que la enfermedad afecta a otros órganos.
52. Fibras en el estroma colocadas perfectamente, superficie del endotelio limpia y lustrosa.	Buena contextura del tejido iridal, buena capacidad de recuperación frente a la enfermedad.
53. Fibras nerviosas y musculares del estroma colocadas desigualmente, y puntitos gelatinosos.	Contextura iridal defectuosa, recuperación débil frente a una enfermedad.
54. Iris con falta de lisura y lustre, granulaciones multiplicadas, dibujos deformados, cortos, desvíos de líneas, depresiones y aglomeraciones pronunciadas, proceso en avance.	Perturbaciones de tercer grado.
55. Iris con fibras sutiles, con coloraciones variadas.	Personalidad arroyo (sensitivos).
56. Iris con líneas blancas numerosas, algunas entrecruzadas, líneas oscuras, granulaciones y signos de debilidad.	Perturbaciones de primer grado.
57. Iris con líneas blancas prominentes, con mucho entrecruzamiento, granulaciones abundantes, dibujos deformados, manchas y lagunas.	Perturbaciones de segundo grado.
58. Iris con mucha concentración de color en forma de manchitas o puntos dorados claros hasta negros.	Personalidad joya (poco cambiantes).
59. Iris con muchas aberturas curvadas o redondeadas.	Personalidad flor (cambiantes).
60. Iris con muchos puntos dorados o negros, y muchas aberturas curvadas y redondeadas.	Personalidad punta de lanza (decididos y estables).
61. Laguna abierta y extensa.	Contagio a otros órganos, insuficiencia metabólica.

62. Laguna cerrada, con ribete blanco alrededor.	Patología cerrada.
63. Laguna entrelazada con cripta.	Gravedad creciente.
64. Lagunas (muchas).	Debilidad orgánica acentuada.
65. Lagunas abiertas.	Patología que aún puede extenderse.
66. Lagunas abiertas que se producen por contusiones, hemorragias o intoxicaciones.	Insuficiencias en el crecimiento.
67. Lagunas con manchas de colores.	Estado tóxico o infeccioso.
68. Lagunas persistentes (de mucho tiempo atrás).	Paralización o enlentecimiento funcional.
69. Lagunas: formas de gotas de agua, rombos, óvalos o cavernas, de color oscuro, sobre trama despigmentada, para iris claros.	Enfermedades orgánicas. Carencia de sustancias.
70. Lagunas: hendiduras largas y profundas, más oscuras que el iris, y oscurecimiento alrededor de la laguna, para iris marrones.	Enfermedades orgánicas en general. Carencia de sustancias.
71. Líneas blanco puro desde el borde de la pupila o desde la corona simpática hacia el cerebro.	Intoxicación por opio y derivados (morfina, láudano) Intoxicación por cocaína.
72. Líneas longitudinales, finas y cortadas, en esófago.	Ingiere comidas demasiado calientes.
73. Líneas radiales desde la zona digestiva.	Dolores orgánicos originados en la zona digestiva donde surge el rayo.
74. Líneas, bandas o nubes blancas o amarillentas en relieve.	Inflamaciones agudas.
75. Líneas, manchas o bandas oscuras.	Estado crónico.
76. Lumen: cuerda flotante en la luz de la pupila, o en forma de trenza, red, globo o bola.	Imágenes funiculares flotantes en el humor acuoso. Exudados fibrinosos por procesos tuberculosos del pasado.
77. Lumen: pigmentos.	Que sufrió una afección el borde pupilar.
78. Lumen: pterigium (ala), especie de piel por encima de la abertura pupilar.	Tumor de conjuntiva.
79. Manchas al intestino.	Úlceras.
80. Manchas amarillentas en estómago e intestinos.	Intoxicación por azufre. Intoxicación química. Eliminación de ganglios.
81. Manchas amarillentas, pardas o rojizas en forma de rayos o escobillas, o nubes rosa.	Intoxicación por yodo.
82. Manchas amarillo oscuro o marrones e iris en transparencia, en estómago e intestinos.	Abuso de sal.
83. Manchas blancas o amarillentas en copos de	Intoxicación por arsénico.

nieve o clara de huevo.	
84. Manchas claras amarillo, marrón o naranja, e iris en transparencia, aunque turbio, en pulmones.	Presencia de melanina, melanoma, melanófora y melanosarcoma (tuberculosis).
85. Manchas estomacales.	Exceso de sales inorgánicas.
86. Manchas negras, ovaladas, en forma de pera.	Heridas graves, puñaladas, etc.
87. Manchas oscuras e iris en transparencia en hígado y corazón.	Exceso de cafeína.
88. Manchas oscuras y definidas en cerebro.	Epilepsia.
89. Manchas pardo herrumbre.	Intoxicación por ergotina.
90. Manchas rojas, iris en transparencia, en sistema circulatorio.	Ruptura de vasos sanguíneos por hemorragias.
91. Manchas sóricas: bien delimitadas, más oscuras que las de yodo.	Sedimentación dentro del organismo de sustancias de desecho que debieron ser expulsadas; pueden provocar enfermedades degenerativas.
92. Manchas triangulares y ovaladas con bordes dobles.	Soriasis o sarna.
93. Manchas violeta en sistema circulatorio.	Consecuencia de hemorragia no tratada.
94. Normalización de fibras y tonos de color donde hubo signos.	Recuperación de la enfermedad (ley de Hering).
95. Nube blanca grisácea metálica en forma de medialuna en cerebro.	Intoxicación por mercurio.
96. Nubes blancas anchas en piel y riñones.	Intoxicación por glicerina.
97. Nubes blancas que se disipan.	Inflamaciones pasajeras.
98. Nubes cenicientas.	Intoxicación general.
99. Oscurecimiento de color y contextura iridal defectuosa.	Predisposición heredada o congénita.
100. Puntos amarillo azufre en piel y mucosas.	Presencia de azufre.
101. Puntos amarillos en las orejas.	Pequeña cantidad de quinina.
102. Puntos azul negruzco en pulmones.	Pérdida de sustancias útiles en la respiración.
103. Puntos azul oscuro en manos, nariz y pies.	Sabañones.
104. Puntos blancos en huesos y columna.	Falta de minerales. Tendencia a inflamaciones.
105. Puntos de gris oscuro a marrón negruzco, borde iridal destacado, en pecho, estómago, hígado y páncreas.	Envenenamiento.

106. Puntos de marrón a negruzco, iris en transparencia, aunque turbio.	Posibilidad de cáncer.
107. Puntos de tonos verde a marrón oscuro en laringe, estómago, bronquios y pulmones.	Uso de tabaco.
108. Puntos dorados en intestinos.	Residuos químicos de laxantes.
109. Puntos gris azulado (sobre iris marrón) en cerebro y epidermis.	Presencia de mercurio.
110. Puntos gris metálico (sobre iris azul) en el cerebro.	Presencia de mercurio.
111. Puntos gris oscuro en cabeza.	Presencia de salesina.
112. Puntos gris pizarra en cerebro y epidermis.	Envenenamiento por plomo.
113. Puntos grises en vesícula, riñones y vejiga.	Depósitos de ácido úrico.
114. Puntos malva en sistema nervioso simpático.	Envenenamiento por alcohol.
115. Puntos mohosos anaranjados en estómago e intestinos.	Presencia de alcaloides y residuos medicamentosos con yodo.
116. Puntos mohosos o amarillo verdosos en cerebro y frente.	Fuerte cantidad de quinina.
117. Puntos rojo negruzco en estómago.	Inflamación crónica de paredes estomacales, uso de pesticidas.
118. Puntos rojos en pulmones y corona simpática.	Pigmentación excesiva de la sangre.
119. Puntos verdes en vesícula, estómago e intestinos.	Tendencia a problemas de vesícula.
120. Pupila con círculo delgado color café o rojizo alrededor.	Debilidad del gransimpático o estreñimiento.
121. Pupila con colores café o amarillo alrededor.	Inflamación del aparato digestivo, fiebre interna.
122. Pupila con gran círculo definido alrededor.	Persona que traga los alimentos sin masticar.
123. Pupila de borde cortado por un signo iridal.	Gravedad, compromete al sistema nervioso.
124. Pupila de borde difuso.	Debilidad general.
125. Pupila de borde irregular.	Intoxicación intestinal o medicamentosa. Envejecimiento orgánico.
126. Pupila dilatada, pérdida de contracción refleja frente al foco de luz y al mirar de cerca, y pérdida de la capacidad de acomodación del ojo para la vista cercana.	Entumecimiento del nervio motor ocular.
127. Pupila midriática.	Enfermedades intoxicativas (sanguínea o intestinal). Estados de sobreexcitación nerviosa.
128. Pupila miótica.	Enfermedades de tumefacción. Estados de paralización nerviosa.

129. Pupila totalmente redonda, que se achica ante el foco de luz (y ambas pupilas se achican al iluminar una sola).	Estado reactivo del sistema nervioso central perfecto.
130. Pupilas con aplanamiento basal (ventral).	Debilidad de órganos pelvianos o piernas.
131. Pupilas con aplanamiento frontal.	Depresiones anímicas. Introversión. Aislamiento.
132. Pupilas con aplanamiento frontal derecho en un difunto.	Muerte por envenenamiento por gas, inmersión o ahogamiento.
133. Pupilas con aplanamiento frontal izquierdo en un difunto.	Muerte sangrienta, por cuchillo, estrangulación o armas de fuego.
134. Pupilas con aplanamiento lateral (nasal) interno.	Dificultades respiratorias con psicosis. Tendencia al colapso. Sinusitis, rinitis.
135. Pupilas con aplanamiento lateral inferior.	Pérdida de sensaciones olfativas
136. Pupilas con aplanamiento lateral superior.	Posibles tumores. Pólipos.
137. Pupilas con aplanamiento temporal externo (auricular).	Inhibiciones respiratorias nerviosas (disneas). Debilidad espinal. Colapsos cardíacos y del sistema circulatorio.
138. Pupilas con aplanamiento temporal inferior.	Debilidad e inhibición motriz de los brazos.
139. Pupilas con aplanamiento temporal inferior unilateral.	Trastornos vasomotores (de hígado, vías biliares, sistema porta, diafragma).
140. Pupilas con aplanamiento temporal superior (de menos a más pronunciados).	Sordera psicológica (ausencia anímica). Aneurismas y gliomas benignos. Tumor de ángulo pontino cerebeloso, con estrechez mental y revelaciones de genialidad. Alternadas, por alteración psíquica, y equilibrio patológico de derroche y avaricia pronunciados.
141. Pupilas de borde con repliegue de la retina delicadamente combado (hoja uveal), y demora en cerrar los párpados.	Anillo neurasténico. Personalidad sensible, neurastenia, indiferencia, embotamiento, fatiga, sobrecarga pensante.
142. Pupilas de diferente tamaño al enfocar una sola (anisocoria).	Estado intoxicativo del SNC.
143. Pupilas de distintos tamaños y bordes irregulares.	Afección grave del sistema nervioso espinal.
144. Pupilas elípticas bilateralmente inclinadas hacia la derecha.	Hemiplejía derecha, trastornos del equilibrio.
145. Pupilas elípticas bilateralmente inclinadas hacia la izquierda.	Hemiplejía izquierda.
146. Pupilas elípticas horizontales.	Trastorno de motricidad de las piernas.
147. Pupilas elípticas inclinadas hacia el exterior en direcciones opuestas.	Riesgo de hemorragia cerebral, urgencia.

148. Pupilas elípticas inclinadas hacia el interior en direcciones opuestas.	Parálisis en las piernas. Urgencia.
149. Pupilas elípticas verticales.	Riesgo de apoplejía, parálisis total. Muerte inesperada (Schnabel).
150. Pupilas en hippus: variaciones reactivas extremas de miosis a midriasis fluctuantes, ante fuente de luz o solas (según grado).	Parálisis progresiva, sífilis o agotamiento nervioso.
151. Pupilas horizontales divergentes.	Debilidad motriz de los miembros inferiores, con psicosis, delirios o fobias.
152. Pupilas midriáticas, hipertiroidismo, exoftalmo, párpado escaso (Stellveg), brillo en los ojos, encogimiento palpebral al mirar hacia abajo (Grafe), debilidad de convergencia (Möbius), bocio y taquicardias.	Proceso maligno en evolución progresiva.
153. Pupilas mióticas con hundimiento del ojo y encogimiento palpebral unilateral (síndrome de Horner).	Lesión en el centro cilioespinal de las raíces c7 y d1.
154. Pupilas mióticas con palidez y olvido de sitios conocidos.	Uremia.
155. Pupilas perezosas: la pupila reacciona muy lentamente ante el foco de luz.	Shock traumático.
156. Pupilas que se agrandan y se achican sin motivo.	Irritación nerviosa. Uricemia o venenos en la sangre.
157. Pupilas que se contraen por pensar en una luz aun fuera de la línea de observación (reflejo de Haab).	Hipersensibilidad.
158. Pupilas que se dilatan al inhalar y se contraen al exhalar.	Inestabilidad emocional o sexual (inestabilidad del vago).
159. Pupilas que se dilatan con un apretón de manos.	Neurosis (trastorno emocional por conflictos no resueltos).
160. Pupilas rígidas (reacción disminuida progresivamente frente al foco de luz, pero activa para la vista cercana, según Argyll-Robert).	Atrofia progresiva del SNC. Intoxicación cerebral.
161. Pupilas sin reflejos (síndrome de Adie).	Parálisis por patógeno similar a un virus neurótrofo (afín al sistema nervioso).
162. Pupilas verticales divergentes.	Riesgo de apoplejía con desenlace grave.
163. Relieve o hinchazón.	Signo de exceso.
164. Rosario linfático de copos coloreados.	Intoxicaciones medicamentosas.
165. Rosario linfático o cadena blanca: copos blanquecinos en círculo linfático y circulatorio.	Probable infección, impregnación tóxica en ganglios linfáticos).
166. Rosario linfático con lentejuelas sobre círculo linfático.	Desequilibrio bioquímico.

167. Rosario linfático, superficie iridiana gelatinosa en la zona afectada.	Infección.
168. Señales bien negras con borde blanco.	Golpes o fracturas.
169. Señales con fibras cortadas.	Lesiones.
170. Signos en relieve, fibras blanquecinas, largas y anchas, para iris claros.	Inflamaciones.
171. Signos en relieve, más oscuros que el iris, para ojos marrones.	Inflamaciones.
172. Signos y puntos negruzcos.	Fenómenos destructivos, heridas profundas, traumatismos severos.
173. Velo gris blanquecino en la margen externa del iris.	Intoxicación por guayacol, creosota u otras breas vegetales.



TRASTORNOS PUPILARES

Para un diagnóstico correcto los signos de trastornos pupilares deben verificarse con signos iridales que confirmen la patología en la zona correspondiente, como veremos en los ejemplos de diagnósticos a partir del estudio pupilar.

PUPILOTONÍA (Pt)

Debe oscurecerse la luz de la habitación.

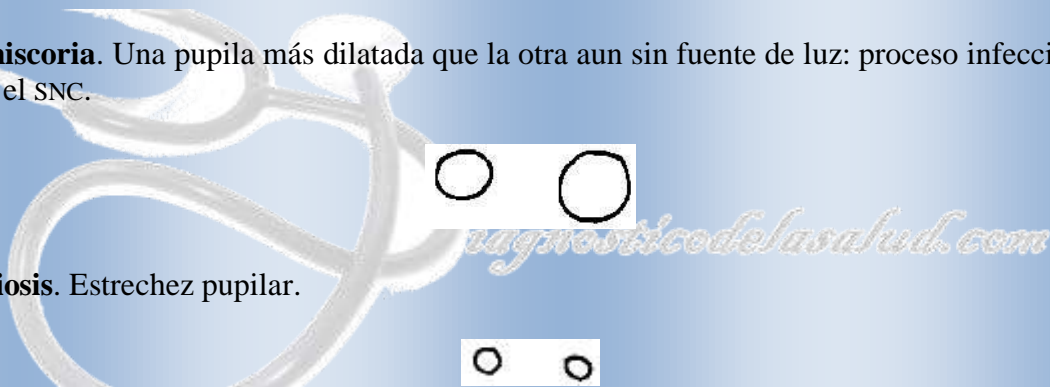
Se observa uno de los ojos con foco de luz, comenzando con poca intensidad. Luego se intensifica para desencadenar la reacción.

Luego se reduce la graduación de la luz.

Debe asegurarse de alcanzar con la luz la fovea centralis (punto más sensible de la retina).

La pupila normal debe contraerse pronto y totalmente, y ambas deben reaccionar igual iluminando una sola.

Anisocoria. Una pupila más dilatada que la otra aun sin fuente de luz: proceso infeccioso en el SNC.



Miosis. Estrechez pupilar.

Midriasis. Dilatación pupilar exagerada.



Inervación pupilar. A través del motor ocular común, que inerva el músculo sphincter pupillae y los músculos ciliares.

Parálisis del motor ocular. Dilatación y rigidez pupilar, y falta de acomodación del ojo a la visión cercana.

Rigidez pupilar. En atrofia progresiva, infección cerebral y demencia. Pupila dilatada, rígida frente a la luz.

Síndrome de Adie. Alteraciones oculares, parálisis de miembros anteriores y posteriores, torcedura del cuello: por virus neurótrofo.











Síndrome de Horner. Miosis, encogimiento palpebral, hundimiento ocular. Posible adenoma tiroideo, inflamación en la médula espinal, alteraciones del tronco cerebral: por lesiones en raíces C7 y D1.

Exoftalmo. En hipertiroidismo. Ligera midriasis, brillantez en los ojos, parpadeo escaso, encogimiento palpebral, convergencia débil (Grafe).

Hippus. Agotamiento: la pupila se agranda y se achica sola.








Reflejo de Haab. Reacción de la pupila sólo con pensar en una luz (fuera de su alcance).

DEFORMACIONES PUPILARES (Pd)

APLANAMIENTOS			
1. Segmento frontal.	Dirigido a la frente.	Efectos anímicos, depresiones, aislamiento.	
	En un difunto, aplanamiento frontal unilateral derecho.	Muerte sin sangre (envenenamiento, inmersión o ahorcamiento).	
	En un difunto, aplanamiento frontal izquierdo.	Muerte sangrienta (por cuchillo, estrangulación o armas de fuego).	
2. Segmento temporal.	Hacia la sien, superior.	Incapacidad de registrar los fenómenos acústicos normalmente (ausencia anímica). O: tumores en ángulo pontino del cerebelo, en la zona acústica, con aneurismas o gliomas benignos, estrechez mental y genialidad alternadas. Dilapidación y avaricia alternadas.	
	Temporal exterior.	Debilidad espinal. Colapsos cardíacos o respiratorios. Respiración nerviosa.	
	Temporales inferiores.	Debilidad e inhibición motriz de los brazos.	
		Trastornos vasomotores hacia vasos del lado derecho (por ejemplo, del hígado).	
		Trastornos vasomotores hacia vasos del lado izquierdo (diafragma o irritación cardíaca).	
3. Segmento nasal.	Señalan hacia la nariz.	Disnea, con psicosis e irritación espinal.	
		Posibles tumores que originaron la disnea.	

		Disnea de origen bronquial o broncopulmonar.	DD
--	--	--	----



4. Segmento basal o ventral.	Señala hacia abajo.	Debilidad o afecciones de miembros inferiores u órganos de la pequeña pelvis.	
PUPILAS ELÍPTICAS			
Verticales.	Peligro de apoplejía.		
Horizontales.	Debilidad motriz en miembros inferiores.		
Bilateralmente inclinadas hacia la derecha.	Riesgo de hemiplejía derecha.		
Bilateralmente inclinadas hacia la izquierda.	Riesgo de hemiplejía izquierda.		
Divergentes hacia arriba.	Riesgo de apoplejía con desarrollo letal.		
Divergentes hacia abajo.	Fallo motor de extremidades inferiores.		

LUMEN PUPILAR

Es la abertura de la pupila.

- **Normal.** Sin enturbiamientos del cristalino ni del humor acuoso.
- **Cuerda flotante.** Imagen funicular en la luz de la pupila que puede presentar movimiento entre el humor acuoso.
Otras formas: de trenza, red, globo o bola.
Significa: proceso infeccioso o bien son restos fetales.
- **Catarata.** Opacidad del cristalino.
En forma de escarapela, diabética, urémica, etcétera.
- **Pigmentos:** Se observan después de haber estado afectado el reborde pupilar (por ejemplo, después de edema uveal).
- **Pterigium (ala).** Piel encima de la abertura pupilar: crecimiento hipertrófico de la conjuntiva, que se extiende por encima de la córnea y sobresale a la luz pupilar. La cauteriza el oftalmólogo.
- **Melanoma.** Pigmentación amasacotada de la esclerótica, color negro, que la penetra profundamente: carcinoma.

BORDE PUPILAR (bP)

Es una evaginación de la retina y por ende del nervio óptico.

La superficie visible es la hoja uveal o borde pupilar (bP).

- **Anillo neurasténico:** bP combado: constitución sensible, estados de debilidad.

- **Borde difuso.** Debilidad general.
- **Círculo delgado color café alrededor de la pupila.** Debilidad de plexos, debilidad emocional.

**EJEMPLOS DE DIAGNÓSTICOS POR PUPILOTONÍA (Pt),
DEFORMACIONES PUPILARES (Pd) O BORDE PUPILAR (bP),
VERIFICADOS CON SIGNOS AL IRIS**

Síntomas	Trastornos pupilares	Diagnóstico	Verificación al iris
1. Jaquecas, problemas cervicales.	Hippus. Se dilatan al inhalar y contraen al exhalar. Aplanamiento nasal.	Agotamiento nervioso, inestabilidad emocional. Rinitis.	Anillos nerviosos. Esponjamiento nasal.
2. Debilidad, mareos, desgano, angustia, dolor.	Gran círculo definido alrededor de la pupila. Hippus. Pereza pupilar. Aplanamiento temporal externo.	No mastica bien los alimentos. Agotamiento nervioso. Shock traumático. Cardíaco.	Opacidad en cerebro. Laguna cardíaca.
3. Padece de los brazos, columna y caderas. Hipertensión.	Pupilas elípticas bilateralmente inclinadas a la izquierda. Midriasis con dolor ocular. Aplanamiento temporal externo. Aplanamiento temporal inferior.	Riesgo de hemiplejía lado izquierdo. Posible glaucoma. Debilidad arterial. Debilidad de columna.	Arco senil izquierdo difuso, acentuado hacia zona de ojo izquierdo. Aorta en hueco. Línea oscura en columna.
4. Ciática, insomnio, calambres, depresión, dolores musculares, nervios, náuseas y vómitos, aislamiento, fobias, Parkinson.	Anillo neurasténico. Borde difuso. Aplanamiento basal.	Sobrecarga pensante. Fatiga. Neuralgias. Debilidad general. Debilidad en miembros inferiores.	Nube blanca en cerebro. Decoloración general. Línea oscura en piernas.
5. Mareos, decaimiento, calambres internos. Nervios.	Reacción distinta iluminando una sola. Hippus. Pereza pupilar.	Decaimiento de reacciones cerebrales. Agotamiento nervioso. Shock traumático.	Banda blanca en centro vital. Anillos nerviosos marrones.
6. Orina poco. Mareos, acidez estomacal.	Elípticas, ambas hacia la derecha. Reacción distinta al iluminar una sola. Anisocoria. Hippus. Aplanamiento temporal superior.	Riesgo de hemiplejía derecha. Percepción insuficiente. Esclerosis. Riesgo de parálisis. Ausencia anímica.	Laguna en cerebro. Nube superior con borde iridal difuso.
7. Insomnio, mareo,	Pereza pupilar.	Shock traumático.	Anillos nerviosos en el

transpiración excesiva, opresión en el pecho, taquicardia.	Anillo neurasténico.	Hipersensibilidad y embotamiento.	cerebro.
8. Ganglioma cervical izquierdo. Cefalea. Estreñimiento.	Rigidez pupilar. Hippus. Aplanamiento frontal. Aplanamiento nasal.	Enlentecimiento del SNC. Cansancio de causa depresiva. Cefalea por sinusitis.	Cripta en columna alta. Esponjamiento y mancha nasal.
9. Colesterol. Hipertensión.	Izquierda: elíptica vertical. Derecha: elíptica inclinada a la derecha.	Riesgo de apoplejía por ateroma, de desenlace grave.	Cripta negra en cerebro (tumor). Arco senil acentuado.
10. Alergia, edemas, colesterol.	Elípticas ambas hacia la derecha. Reacción distinta al iluminar una sola. Hippus. Cambia de tamaño con el apretón de manos.	Riesgo de hemiplejía derecha. Pérdida del control. Agotamiento. Neurosis.	Anillos nerviosos negros. Puntos negros en cerebro.
11. Depresión, pesimismo, angustia.	Pereza pupilar. Borde difuso. Aplanamiento temporal externo.	Trauma. Debilidad general. Circulación insuficiente.	Rosario linfático. Cercos de costras.
12. Parálisis de ambos lados, piernas y brazos. Jaquecas, problemas de oído interno.	Rigidez pupilar. Hippus. Anillo neurasténico.	Atrofia progresiva. Agotamiento. Sin ganas de vivir.	Lagunas abiertas en cerebro. Arco senil completo.
13. Jaqueca. Duerme mal, cansancio, tensiones. Estafilococcus nasal. Sapofilococcus urinario.	Elípticas divergentes hacia arriba. Hippus. Pereza pupilar. Borde difuso. Aplanamiento temporal externo.	Urgencia médica, riesgo de hemorragia cerebral.	Raya desde la pupila hasta el arco arterial del cerebro, profunda y negra (la paciente en ese momento tenía 16 años y era drogadicta).
14. Bronquitis. Cansancio.	Elípticas divergentes hacia arriba. Amarillo alrededor de la pupila. Pereza pupilar. Borde difuso. Aplanamiento frontal.	Riesgo de hemorragia cerebral. Mala digestión. Depresión, tristeza, inhibición, astenia.	Laguna en cerebro. Desniveles en estómago.

DEBILIDADES ORGÁNICAS ENCONTRADAS A TRAVÉS DE SIGNOS IRIDALES Y TRASTORNOS PUPILARES, PARTIENDO DE LA BÚSQUEDA DE LAS SIGNATURAS DE LAS ONCE DOLENCIAS TRATADAS CON LAS TINTURAS TÓNICAS ENERGIZANTES COMBINADAS CON ELIXIRES FLORALES

ENERGY TINTURES

(Tonicum “Paracelsus” tincturae con elixirium “de Alden”)

Indicación	Posibles síntomas de debilidad	Posibles signos iridales o trastornos pupilares	Diagnóstico patológico
1. Alzheimer.	Pérdida de la orientación. Depresión de los sentidos.	Rigidez pupilar. Arco senil generalizado.	Atrofia de las funciones cerebrales. Envejecimiento celular.
2. Cansancio energético.	Decaimiento. Depresión anímica.	Borde pupilar difuso. Decoloración en centro vital. Aplanamiento frontal.	Debilidad general. Debilidad sanguínea. Anemia. Angustia.
3. Cansancio físico.	Agotamiento. Dolores musculares.	Aplanamiento basal. Líneas blancas en miembros inferiores.	Debilidad en las piernas. Tendencia al reuma muscular.
4. Cansancio mental.	Agobiamiento. Sensación de encierro.	Pereza pupilar. Anillos nerviosos en el cerebro. Rosario linfático en el cerebro.	Shock traumático. Tendencia nerviosa a las enfermedades del SNC.
5. Fatiga crónica.	Pérdida del interés. Sin energías.	Pupilas mióticas. Arco senil y rosario linfático.	Predisposición a las infecciones. Urgencia médica.
6. Frigidez.	Pérdida del estímulo sexual con su cónyuge.	Midriasis. Pupilas que se dilatan al inhalar y se contraen al exhalar. Líneas blancas en cerebro.	Inestabilidad. Hiperexcitación nerviosa. Decaimiento de la energía cerebral.
7. Impotencia.	Erección insuficiente. Desesperación anímica.	Pereza pupilar. Anillo neurasténico. Cercos de costras y deflecamiento en zona genital.	Intoxicación sexual. Traumas. Conflictos a resolver.
8. Memorium.	No retiene los datos presentes.	Anisocoria. Círculo arterial marrón oscuro. Nube blanquecina en borde iridal superior.	Debilidad neurológica. Ateromatosis. Tendencia a la arteriosclerosis

9. Stress	Cansancio físico, mental y emocional. Sensación de no poder más o de no poder parar, alternadamente.	Pupilas elípticas divergentes hacia arriba. Desniveles y lagunas múltiples, en círculo arterial y endocrino.	Riesgo de hemorragia cerebral. Descompensación física.
10. Student.	Desorden mental.	Reacción distinta de las pupilas al iluminar una sola. Anillos nerviosos claros.	Tensión mental. Estados nerviosos.
11. Surmenaje	Agotamiento total. Depresión. Torpeza.	Anisocoria. Aplanamiento basal. Línea marrón desde el cerebro, que corta el borde pupilar. Cripta en centro vital	Paralización funcional de algunas áreas del cerebro. Perturbaciones en nervios motores.

DEBILIDADES CONSTITUTIVAS TENDENCIAS ZODIACALES

Sales zodiacales. Sales de Shuessler

Tratamiento bioquímico. Remedios para las fibras orgánicas observadas débiles por analogía iridal. Dosificaciones

Las sales descritas por Schuessler son las mismas doce sales zodiacales descritas por los alquimistas. Por esta “coincidencia” entre bioquímicos y alquimistas explicamos las tendencias patológicas de cada signo zodiacal según los órganos que rige cada signo.

Por otra parte, el espectro bioquímico de estos medicamentos tiende a reconstituir debilidades por carencia de las sales en los diferentes tejidos orgánicos. Esto da determinadas indicaciones específicas de cada sal, independientemente del signo zodiacal.

Por tanto, si no hay signos de debilidad orgánica al iris se tomará una dosis preventiva zodiacal.

Si surgen signos de debilidad orgánica al iris, una dosis mayor (doble).

Si surgen signos iridales de patología o gravedad, la dosificación será cuádruple.

Signo (indicación zodiacal)	Zona que rige	Sal zodiacal	Indicaciones patológicas de la sal
1. Aries	La cabeza.	<i>Ferrum phosphoricum</i> Fosfato de hierro	Inflamaciones, dolores por hiperemia, hemorragias, heridas, contusiones, torceduras.
2. Tauro	Cuello, nuca y oídos.	<i>Magnesium phosphoricum</i> Magnesia fosfórica	Espasmo de glotis, tos convulsa, calambres, retención de orina, dolor de cabeza, de muelas, calambres estomacales.

3. Géminis	Brazos, hombros, pulmones y bronquios.	<i>Calcium phosphoricum</i> Fosfato de calcio (Calcárea fosfórica)	Raquitismo, craneotabes, fontanelas abiertas mucho tiempo, fracturas, dentición, hidropesía de rodilla, higroma de rótula, calambres, dolores con prurito, frío por anemia.
4. Cáncer	Estómago.	<i>Natrium phosphoricum</i> Fosfato de sodio Natrón fosfórico	Exceso de ácido láctico, flatulencias, vómitos de aspecto de queso, diarreas amarillo verdosas, calambres con acidez, artritis úrica, reumatismo, indigestión de grasas.
5. Leo	Corazón.	<i>Kalium phosphoricum</i> Fosfato de potasio Potasa fosfórica	Estados depresivos psíquicos y corporales, hipocondría, histeria, neurastenia, insomnios, calambres. Parálisis, estados pútridos, hemorragias sépticas, escorbuto, tifo, atrofia muscular progresiva, úlcera redonda del estómago, alopecia areata y alteraciones de los nervios (ver debajo del esquema).
6. Virgo	Intestinos y bajo vientre.	<i>Natrium muriaticum</i> Cloruro de sodio	Lagrimo, salivación excesiva, hidremia, catarro estomacal, vómitos acuosos.
7. Libra	Riñones.	<i>Kalium chloratum</i> Cloruro de potasio	Catarros blanquecinos, inflamación de membranas serosas, irritación epidérmica.
8. Escorpio	Órganos sexuales.	<i>Kalium sulfuricum</i> Sulfato de potasio	Pesadez, cansancio, escalofríos, palpitaciones, descamación, catarro ocular.
9. Sagitario	Caderas y muslos.	<i>Natrium sulfuricum</i> Sulfato de sodio	Enuresis, retención de orina, constipación y cólicos, fiebre intermitente, gripe, diabetes, vómitos biliares, edemas, risipolas edemáticas, vesículas epidérmicas, tumores psicóticos, catarros amarillentos.
10. Capricornio	Rodillas y piel.	<i>Calcium sulfuricum</i> Sulfato de calcio Calcárea sulfúrica	Envenenamientos medicamentosos, procesos purulentos, afecciones de la piel y mucosas.
11. Acuario	Pantorrillas y tobillos.	<i>Calcium fluoratum</i> Fluoruro de calcio Calcárea fluorica	Exudado duro en las superficies óseas, hemorroides, prolapso, hemorragias uterinas, salida de queratina de las células epidérmicas, cefalohematomas, pérdida de la elasticidad de las fibras.
12. Piscis	Pies.	<i>Silicea</i> Sílice	Focos purulentos sobre inflamaciones conjuntiva o epidérmica, derrames sanguíneos por vasos linfáticos, reuma, artritis, arenilla renal.

“CON ESTE CONOCIMIENTO, PODEMOS DIBUJAR LAS CONSTELACIONES ZODIACALES EN EL IRIS”

Aclaración. Algunos autores enfatizan que la regencia zodiacal en el organismo humano no se refiere a órganos sino a sistemas o aparatos, lo cual modificaría sustancialmente nuestro mapa iridal-zodiacal, del que hablamos. La filosofía antigua menciona la regencia zodiacal desde el punto de vista regional, con lo cual se torna claro el mapa que trazaremos.

Preparación paracelsiana de los remedios bioquímicos

Preparación por frasco: 1 gr de cualquiera de las sales para 60 ml

Excipiente:

Agua destilada 90%

Jarabe simple 10%

Guardar en el refrigerador para conservar su potencia.

Posología

Dosis preventiva (sólo por pertenecer al signo zodiacal): 1 toma diaria de 30 gotas.

Dosis en debilidad orgánica (signos iridales: depresiones, signos en hueco leves en la zona afectada): 2 tomas por día de 30 gotas. Total: 60 gotas.

Dosis en la patología (signos iridales inflamatorios agudos, signos destructivos, de infección o intoxicación): 4 tomas diarias de 30 gotas. Total: 120 gotas.

Análisis químico de las sales en el plasma de un individuo sano

Calcio	Ca	90 a 120 mg
Cloro	Cl	3.500 mg
Fósforo	P	30 a 50 mg
Hierro	Fe	0,5 a 1,75 mg
Yodo	I	0,03 a 0,065 mg
Magnesio	Mg	10 a 30 mg
Potasio	K	160 a 220 mg
Sodio	Na	3150 a 3.300 mg
Sulfatos	SO ⁴ "	220 a 620 mg

Alteraciones del sistema nervioso por falta de fosfato de potasio

En el cerebro. Temores, tristeza, sustos, nostalgia, recelo, agorafobia, pérdida de memoria.

En los nervios vasomotores. Pulso pequeño, frecuente primero, luego lento.

En los nervios sensitivos. Dolores con sensación de parálisis.

En los nervios motores. Debilidad muscular y nerviosa que puede llevar a la parálisis.

En las fibras tróficas del simpático. Disminución de la nutrición, hasta la supresión en determinada zona, produciendo su reblandecimiento y necrosis.

Definición de crónica 37: F. B. (página 986)

El mes pasado no había podido traer al niño.

En ese ínterin la madre de F.B. platicó con la madre de la niña y estuvo muy de acuerdo en decirle a su hijita que F.B. es su hermano. Adujo que el padre de ambos niños está muy enfermo y prefería no darle participación. Ya todos se enteraron en la escuela y la convivencia se desarrolla normalmente.

—Ahora se porta muy mal, contesta, está muy rebelde, pelea a su hermano, mandonea, siempre riendo, pero ¡no lo para nadie!

—Justamente, señora, ya se ha encontrado con la verdad y está siendo él mismo. Entiendo que hay que tolerarlo, pero al mismo tiempo ayudarlo a corregirse. Con mucho diálogo y un floral de eucalipto para que aprenda sus lecciones de sencillez y todo eso. ¡Pero acacia, ya no!

Crónica 48 (diagnóstico verificado)

La señora R. O.

La señora (de 73 años) sufre hepatitis C desde hace 25 años a causa de una transfusión de sangre. Fue recientemente descubierta. Sólo le daba un indicio en funcional hepático que llevó al doctor a investigar más a fondo. El resultado posterior es que ya tiene cirrosis hepática. Se estudió la posibilidad de un trasplante de hígado, sin embargo le dicen que en este momento correría riesgo de vida, ya que es diabética insulino dependiente, oscila entre 0,40 y 5,40 gramos de glucosa por litro de sangre.

El caso es que tiene nódulos cancerígenos dentro del hígado y liquidocitis.

Además, tiene hemorroides a veces sangrantes y retención de la orina (sólo funciona con diuréticos).

Hace poco le buscaron a través de punción monitoreada por tomografía dónde tenía líquidos retenidos.

Los signos iridales fueron contundentes:

Laguna en forma de medusa en hígado.

Cripta abierta en el bazo con borde iridal en transparencia e iris brillante.

Laguna deformada en glándula tiroides.

Mancha marrón de sedimentación torácica.

Agujero negro en centro vital del cerebro.

Círculo rojo sangre sobre laguna pancreática.

Perforaciones sobre sistema nervioso autónomo cercanos a ganglios cervicales.

Línea de dolor de ciática.

La paciente fue tratada con antiviral, curativo hepático, anticancerígeno, vasoconstrictor y depurativo renal de la línea magna y paracelsiana.

Crónica 49 (diagnóstico comprometido)

La señora D. M.

Es una paciente de 59 años. Comenzó mencionando que es alérgica al trigo, a la leche y al huevo.

Pedía un remedio contra el terror, el cual viene padeciendo con frecuencia desde el fallecimiento de su esposo.

Sufre presión sanguínea alta de origen nervioso. Su hijo se va a separar y “se llevan a sus dos nietos”.

Tuvo dos accidentes. Uno a los 16 años, dio dos vueltas en el aire en el auto de su amiga. Otro en ómnibus, en el que llegó a ver al guarda “atrapado”.

Ése era el motivo principal de la consulta. Empero, me encontraría con una desagradable sorpresa:

En la zona del cerebro motriz, sobre el arco correspondiente a la linfa, observé una profundidad tal, tan negro aquel signo, y profundo y cerrado. ¡Y en el área de la presión arterial! Pregunté si había sido operada de la vista y nada, ve bien.

La señora estaba en un estado emocional bastante límite como para escuchar diagnósticos delicados. Sólo atiné a decirle que el caso es para neurólogo, que es posible que haya una cierta tumoración en el cerebro, en ganglios linfáticos (sin duda es un gliosarcoma).

Me preguntaba dentro de mí: ¿qué hace un iriólogo en semejante caso? La mayor parte del arco linfático está además borroso, turbio y en transparencia.

Acerca de sus nervios, desde la gola hacia los órganos, múltiples desviaciones indicando lo perentorio del caso, o enfermará mucho por nervios también.

No me pareció adecuado diagnosticar “cáncer” sin haber siquiera sospecha médica, dado lo sensible de la paciente.

Me preguntó:

—¿Y no será circulatorio? ¿No es nada grave? —ya desesperaba.

—Mire, no se preocupe, pero es necesario completar su diagnóstico con un especialista, con la iriología sabemos el punto exacto, espero tenga suerte y le analicen

Hasta allí pretendí prudente ayudar con el diagnóstico.

En la terapéutica le indiqué un tónico del sistema nervioso, para prevenirle de perturbaciones mayores por nervios.

¡Y un anticancerígeno, “ojaransín”, bajo el rótulo “depurativo”!

Crónica 50 (el misterio de las formas)

La señora A. B.

Un caso más... La señora A. B., de 49 años, es asmática, tiene diagnosticado edema congestivo esofágico coma causa de su asma (diagnósticos a priori con los cuales los iriólogos aprendemos a discrepar discretamente). Padece también colon irritable, glaucoma conservado con medicación alopática, y supimos que pasó por una intervención quirúrgica denominada histerectomía.

Los signos iridales: los esperados en el caso descrito, pero... en la hora doce (del ojo derecho), una mancha negra con determinada forma abanicada muy particular, a nivel superficial, sin ruptura de estroma, sin embargo, sin pigmentación.

—¿Esta mancha tan grande se la ha visto? ¿Es de nacimiento?

—Oh, sí, pero no, no es de nacimiento. Es que de niña, jugando, me clavaron una flecha allí, estuve a punto de perder el ojo, y tuve gran suerte, según le dijeron los médicos a mi mamá.

Pensé en lo increíble de la naturaleza. En aquel entonces, de seguro la herida haya perturbado hasta la última capa iridal, y de haberlo perforado no hubiera salvado la vista. Y cómo a pesar del fuerte impacto, a medida que fue sanando fue cicatrizando el tejido iridal, buen ejemplo de cicatrización perfecta del tejido iridal, ya que no había ni siquiera “desnivel”, sólo la falta total de pigmento. No le habría sido necesario a su naturaleza, pensé, marcar la antigua herida en la zona correspondiente al ojo, con un signo consecuente propio tan evidente, pensé.

Ante mi total asombro, observé en el iris izquierdo, ¡el mismo signo, con su forma abanicada, en la hora 12, con la misma pérdida de pigmento, pero de un 30 por ciento de tamaño que en el ojo dañado! Maravillosa forma de advertir la naturaleza lo importante del caso: el impacto tan tremendo de la niña afectó la zona más central de su cerebro, la cual se refleja en ambos iris.



diagnósticodeasalud.com

NOCIONES DE CÁBALA PERSONAL (O NUMEROLOGÍA DE LA PROPIA VIDA) BASADA EN LOS SIGNIFICADOS DE LOS ARCANOS DE LA NATURALEZA

El año de nacimiento

“Continuamos ahora con las matemáticas, toda nuestra vida se desarrolla con las matemáticas. La ley del karma se desarrolla con los números.”

Ejemplo: año de nacimiento:

1932

1
9
3
2

1947 = 1 + 9 + 4 + 7 = 21 (ver arcano 21)

21 = 2 + 1 = 3 (ver arcano 3)

1947

1
9
4
7

1968 = 1 + 9 + 6 + 8 = 24 (ver arcano 24)

24 = 2 + 4 = 6 (ver arcano 6)

Esta progresión numérica da los años importantes de su vida y la explicación en dos arcanos de la importancia trascendente de ese año.

La urgencia interior

Es la suma cabalística del día, mes y año de nacimiento:

Ejemplo:

17 de noviembre de 1921

Día 17 = 1 + 7 = 8

Mes 11 = 1 + 1 = 2

Año 1921 = 1 + 9 + 2 + 1 = 13 = 1 + 3 = 4

Día 8

Mes 2

Año 4

14 = 1 + 4 = 5

5 es la urgencia interior para el alma de la persona del ejemplo. Así se calcula correctamente ese número tan trascendental.

La tónica fundamental

Es la urgencia interior más la suma cabalística del número de letras del nombre completo (dos nombres y dos apellidos).

Ejemplo: Víctor Manuel Chávez Caballero: 5 urgencia interior

V I C T O R M A N U E L C H A V E Z C A B A L L E R O
1 2 3 4 5 6 1 2 3 4 5 6 1 2 3 4 5 6 1 2 3 4 5 6 7 8 9
6 6 6 9

$6 + 6 + 6 + 9 = 27 = 2 + 7 = 9$
 $9 + 5$ (urgencia interior) = 14
 $14 = 1 + 4 = 5$

5: tónica fundamental

Así se calcula correctamente el arcano fundamental para el desarrollo armonioso del alma humana en su paso por el mundo.

La tónica del día

Es la suma de la tónica fundamental más la suma cabalística de la fecha escogida.

Ejemplo: tónica fundamental 8
Día 1/5/1969

Día 1
Mes 5
Año 1969 = $1 + 9 + 6 + 9 = 25 = 2 + 5 = 7$

Día 1
Mes 5
Año 7

13 = $1 + 3 = 4$

$4 + 8$ (tónica fundamental) = $12 = 1 + 2 = 3$

Durante ese día su arcano trascendente es el 3.
Así se calcula correctamente el arcano del día.

Acontecimiento del día

Se calcula sumando la tónica del día más la hora escogida.

Aclaración. No se rige por 24 horas, sino por doce. Por ejemplo, no se parte de las 21 horas, sino de 9 horas.

Ejemplo: tónica del día 4. Hora elegida: las 9 de la noche.

$$\begin{array}{r} 4 \\ 9 \\ \hline 13 = 1 + 3 = 4 \end{array}$$

A esa hora su arcano importante es el 4.

Así se calcula correctamente la cábala de cualquier hora.

Aclaración. Para la cábala del año, la urgencia interior, la tónica fundamental, la tónica del día y el acontecimiento del día, los arcanos son del 1 al 9, es decir, de solamente un dígito. Cualquier suma de dos dígitos (aun siendo un arcano mayor), se suma nuevamente y da un número de un solo dígito.

“El calendario actual está adulterado. Los curas de la Edad Media lo alteraron con el fin de colocar el domingo como séptimo día.”

“Las matemáticas sí son exactas.”

diagnósticodeasalud.com

UNA LECCIÓN PARA TODO DIAGNOSTICADOR

Sin querer entrar en un tema meramente religioso, hemos entendido imprescindible recordarnos a todos quienes debemos manejar palabras que pueden significar la vida o muerte de nuestros semejantes este párrafo extraído del sagrado libro cristiano: la Biblia.

*“En el principio era el verbo,
y el verbo era con Dios,
y el verbo era Dios.
Éste era el principio con Dios.
Todas las cosas por él fueron hechas;
y sin él nada de lo que es hecho, fue hecho.
En él estaba la vida,
y la vida era la luz de los hombres.
Y la luz en las tinieblas resplandece;
mas las tinieblas no la comprendieron.”*

“Las ondas sonoras al actuar sobre el aire producen movimientos concéntricos. Los electrones en el átomo al girar alrededor de sus centros nucleares producen ciertos sonidos imperceptibles para el hombre. El fuego, el aire, el agua y la tierra tienen sus notas sonoras particulares.”

“La palabra produce figuras geométricas objetivas; tales figuras se llenan de materia cósmica y cristalizan materialmente... ¡En el principio era el verbo y el verbo estaba con Dios, y el verbo era Dios; por él todas las cosas fueron hechas! Las figuras geométricas de las palabras están demostradas concretamente en las cintas magnetofónicas. Basta hacer pasar la aguja para que resuenen con intensidad las palabras que el parlante haya pronunciado.”

“El sonido del cañón, su estampido, destruye los vidrios de una ventana. Por otra parte, una palabra suave apacigua la ira. Pero una palabra grosera, inarmónica, produce enojo o melancolía, tristeza u odio... Dicen que el silencio es oro. Mejor es decir: ¡Es tan malo hablar cuando se debe callar como callar cuando se debe hablar! Hay silencios delictuosos, hay palabras infames. Débese calcular con nobleza el resultado de las palabras habladas, pues muchas veces se hiere a otros con las mismas en forma inconsciente.”

“¡Nunca se debe condenar a nadie con la palabra porque jamás se debe juzgar a nadie! La maledicencia, el chisme y la calumnia han llenado al mundo de dolor y amargura.”

“Pues bien, ha llegado el momento de vocalizar, de aprender a deletrear el lenguaje de oro para despertar los chacras, discos o ruedas magnéticas del cuerpo astral. Así, cualquiera puede ver, oír, tocar, palpar las grandes realidades misteriosas de los mundos superiores. Hay que ponerse en acción, pero en acción suprafísica, intencionalmente; porque todo en el universo vive en incesante movimiento, y todo movimiento es coesencial al sonido. ¡Donde quiera que exista el movimiento, existe el sonido!

¡Dominemos, pues, al sonido!”

BENEFICIOS PRÁCTICOS DE LA IRIOLOGÍA

ESBOZOS DE 30 CLÍNICAS Y ANÁLISIS IRIDALES (no se amplía cada caso por ser sólo de carácter ilustrativo)

Los síntomas	Algunos datos médicos	Signos relevantes	Orientación iriológica
1. Dolor en la nuca. Se endurecen manos, pies y boca. Sensación de desmayo, vómitos, frío. Sangre detenida. Pérdida del gusto y la sensibilidad. A veces, zumbido de oídos. Presión antes baja, ahora alta. Hace 14 años, "cura del sueño".	Migraña.	Decoloración y deflecamiento zona auditiva. Anillo nervioso en arco arterial. Nube blanca en cerebro. Midriasis.	No se detecta estado viral. Ni lesiones cardíacas ni cerebrales. 1. Debilidad de oídos. 2. Estados nerviosos. 3. Migrañas por tensión mental. Neurosis.
2. Infecciones uterinas. Flujo retenido. Dolor de columna. Dolor de cabeza. Inflamación de las manos. Dolor de estómago.	Colposcopia normal. Contractura.	Rosario linfático de copos oscuros. Relieve en músculos de la espalda. Círculo estomacal anaranjado. Útero gelatinoso.	HPV (en tres meses se sanó). Flujos por impurezas residuales. Inflamación en las manos por retención linfática. Reuma muscular de espalda y piernas. Irritación estomacal.
3. Se brotó la cara y se hinchó. Hija con piojos. Gripes frecuentes. Sensibilidad del hígado. Estreñimiento. Ciclotimia	Reacción a los piojos. Glóbulos rojos chicos. Hipotiroidismo (con tecuatro).	Anillo nervioso marrón que atraviesa la hipófisis. Laguna hepática leve, abierta a arco linfático. Decoloración en tiroides.	Alergia por sensibilidad del sistema nervioso a la glándula hipófisis. Glándula bien. Funcionamiento hepático inarmónico incide en la alergia y en la anemia. Sin lesiones del hígado. Intestino sin divertículos ni pólipos. Hipotiroidismo.
4. Perdió un embarazo. Hizo hipertiroidismo y trombosis, coágulo cerebral con parálisis derecha momentánea. Desgaste de uñas.	TSH indetectable. Anticardilipines positivos (con choice).	Anillo nervioso negro sobre arco circulatorio en el cerebro.	Tensión cerebral, desequilibrio de hipófisis, sin tumor. Perturbación nerviosa. (Al mes de tratamiento, anticardilipines normales, y TSH en aumento. Recuperación de las uñas.)

<p>5. Niña que se contagia fácilmente las enfermedades. Prurito en la piel. Convulsión severa luego de piojicida (lindano). Broncoespasmos y flemas verdes.</p>	<p>Alergia al chocolate, vitamina E y saborizantes. (Con antialérgico, antibiótico e inhalador suave.)</p>	<p>Rosario linfático extendido a la piel, más acentuado en área bronquial. Bronquios gelatinosos.</p>	<p>Sin lesión cerebral, la convulsión fue por veneno y ya pasó, no dejó residuos. Alergia de origen linfático. Broncoespasmos nerviosos. Bronquitis por defensas bajas. En suma: sistema linfático descontrolado y acelerado. Reacción a sustancias similares a medicamentos (desde el lindano). Recuperable. Sin patología orgánica.</p>
<p>6. Niño hiperactivo. Duerme inquieto. Resfríos, vegetaciones, moco blanco, a veces verde. Fiebres hasta de 39. Flemas blancas. El año pasado enfermó doce veces de la garganta. Amigdalitis. Tuvo asma y congestión.</p>	<p>Vegetaciones. (Con antibiótico.)</p>	<p>Rosario linfático completo, oscuro en áreas de tráquea y bronquios. Desnivel pulmonar, granulado. Relieve faríngeo y amígdalas. Anillos nerviosos blancos.</p>	<p>Debilidad de sistema inmunológico. Bronquiolitis. Traqueitis. Debilidad pulmonar. Vegetaciones. Neumococo. Amigdalitis. Estados nerviosos. (En un mes de tratamiento sanó de bronquiolitis, traqueitis y neumococos; y mejoró su sistema inmunológico, debilidad pulmonar, vegetaciones y amigdalitis.)</p>
<p>7. De noche le falta el aire, hace fiebre casi todas las noches. Tos y dolor agudo de cabeza, frente y sienas. Expectora blanco. Dolor de pecho y espalda. Tuvo una experiencia de casi no poder respirar. Hace 10 días, palpitaciones. Hace un año, dolor de sacro. Manchas en la espalda. Consume drogas desde hace quince años.</p>	<p>Placa pulmonar, bien. (Con antibiótico, que no resuelve; la nebulización lo ayudó a respirar.)</p>	<p>Cripta pulmonar abierta. Hendidura en la raíz de la aorta. Lagunas en áreas musculares mayores. Arco senil en el cerebro con límite superior difuso. Cripta en centro vital.</p>	<p>Pulmones desgastados. Desgaste de arterias cardíacas. Desgaste muscular y de tejido conjuntivo. Falta de energía cerebral. (Recomendación: no drogarse más; en cinco o seis años puede recuperarse.)</p>

<p>8. Dolores y puntadas en la vista. Falta de aire. Zumbido de oídos y mareos al levantarse. Agotamiento en las tardes.</p>	<p>Hemoglobina baja. Estrés visual. Ferritina 2 ng/ml (tiene que ser 20). Resultado: anemia, anisocitosis, hipocromía.</p>	<p>Corona circulatoria blanquecina acentuada sobre el hígado y extendida sobre ojos.</p>	<p>Debilidad en la sangre. Bilirrubina baja. Vista cansada. (En un mes mejoraron el zumbido, el dolor de cabeza y las puntadas en la vista, con tratamiento para esas tres cosas.)</p>
<p>9. Niña de 6 años. Tres infecciones urinarias. Madre con doble vía excretora. Gripes y resfríos frecuentes.</p>	<p>(En un año catorce frascos de antibióticos.)</p>	<p>Nube ceniza sobre riñones. Relieve faríngeo leve con rosario linfático oscuro en la zona y blanco en casi todo el arco.</p>	<p>Riñones sanos, sólo intoxicados. Defensas bajas. Faringitis, vegetaciones, apenas. (En un mes, tratando las tres cosas, mejoró la orina, al segundo mes, su riñón ya estaba bien.)</p>
<p>10. Hace dos años dejó de menstruar. Tiene pérdidas esporádicas. Prolapso y fibromas e incontinencia. Se siente débil, anémica. Hemorroides externas. Hipertensa, hasta 18.</p>	<p>En estudios.</p>	<p>Laguna abierta, con emparrillado blanco al fondo y granulado alrededor. Arco circulatorio blanquecino. Anillos nerviosos.</p>	<p>Endometriosis y prolapso. Anemia. Estados nerviosos. (En un mes, y de allí en adelante, no tuvo más pérdidas.)</p>
<p>11. Desgano, cansancio, bajas defensas, se engripa mucho. Falta de pulso. Movimiento involuntario en la cabeza. Sobrepeso de 5 quilos, celulitis. Dolor de cabeza, contracturas. Vista cansada, disminución de la visión. Poca concentración. Premenopausia hace un año. Lumbalgia. Apófisis de sacro. Operada de quiste de ovario.</p>		<p>Pupilas en hippus. Arco del sistema nervioso raquídeo, blanco.</p>	<p>Agotamiento al borde de surmenaje. Debilidad de la vista. Temblor y movimiento involuntario por debilidad nerviosa (ni Parkinson ni epilepsia).</p>

<p>12. Frío y calor a la vez. Sensación de locura. Transpiración. A diario, "centelleo" en la cabeza, vomito líquido. No lo calma la medicación. Las venas "no le aguantan". Problemas de columna. Zumbido de oídos. Es homosexual.</p>	<p>Desequilibrio hormonal de hipófisis: secreta prolactina 40 (normal, entre 0 y 5, en el hombre). Migraña crónica. Estrés crónico. Sin esperanzas. (Tratamiento: analgésicos y hormonas.)</p>	<p>Pupilas arreactivas. Punto claro en hipófisis. Área cerebral opaca y deflecada.</p>	<p>Riesgo de parálisis cerebral por agotamiento mental. Disfunción hipofisaria, sin tumor. Migraña por desgaste neurológico. Arterias bien. (En un mes, tuvo una sola vez migraña y un solo vómito.)</p>
<p>13. Glaucoma, lagrimeo. Operado tres veces de lagrimal. Pólipos en el pene a la uretra. Próstata extirpada totalmente. Apenas incontinencia. Infección urinaria. Reuma, gota, dolores de piernas, manos, rodillas, columna: picos de loro, hernia discal. Desvelos. Olvidos. Presión arterial (en una ocasión, 26) Zumbido de oídos. Tuvo úlcera perforada.</p>	<p>Glaucoma severo (con tres medicamentos oftalmológicos).</p>	<p>Puntos plomizo azulados en manos, piernas y columna. Oscurecimiento general del tejido iridal. Laguna abierta en ojos. Perineo y riñón en relieve, con rosario linfático. Arco circulatorio en hueco en oídos. Deflecamiento de aorta.</p>	<p>Glaucoma, no lagrimal tapado. Uretritis. Nefritis. Zumbido al oído por mala irrigación. En lo articular, lo más acentuado, la gota.</p>
<p>14. Sangre por la nariz. Ampolla de sangre en el ojo. Tuvo descompostura verde oscuro y dolor umbilical. Le extirparon la vista derecha por carcinoma a los 3 años. Estudiante.</p>	<p>Tres especialistas, que el caso no es para él.</p>	<p>Hendidura negra en área presión arterial del cerebro. Laguna abierta en círculo arterial del cerebro.</p>	<p>Hipertensión cerebral, no cardíaca. Compromiso de arterias cerebrales. Estudiar sin preocuparse o aplazar. Iris derecho no se puede estudiar. Por tanto, ver oftalmólogo, neurólogo u oncólogo, uno de ellos debe tomar el caso (en ese orden).</p>
<p>15. Calores de menopausia desde hace treinta años. Dolor del húmero. Nervios. Duerme poco. Gripes frecuentes. Cataratas, se va a operar.</p>		<p>Aniscoria. Pupilas perezosas. Cercos de costras en brazo y señal en arco arterial</p>	<p>Reuma del húmero. Riesgo cerebral del lado derecho. Estado traumático.</p>

<p>16. Estuvo internado por el corazón. Presión, hasta 20. Dolor estomacal al tacto. Fumador.</p>	<p>Sólo presión nerviosa.</p>	<p>Línea negra desde la pupila (rompiendo su borde) que abarca el círculo del estómago. Gola deformada hacia el corazón. Aorta en relieve.</p>	<p>Parálisis digestiva. Endurecimiento de paredes gástricas. Intoxicación arterial, puede ser la causa. Estrés.</p>
<p>17. Perdió dos embarazos el año pasado. Queda encinta con facilidad. Nervios. Dolores articulares. Una vez se le durmió todo el lado derecho del cuerpo. A veces, presiones cercanas (10- 8,5).</p>	<p>Anticuerpos antifosfolípidos, se estima es la causa (con una aspirineta por día y reposo). Fibromialgia.</p>	<p>Cripta en glándula hipófisis. Laguna abierta en médula ósea del cerebro. Gola deformada hacia suprarrenales.</p>	<p>Derivaría a endocrinólogo. Mala organización de nervios y hormonas. Médula ósea enferma. Disfunción de suprarrenales, con debilidad nervina. Posible: sólo estados nerviosos agudos, con autoinmunidad excesiva consecuente. A confirmar o determinar por especialista: tumor de hipófisis con autoinmunidad contra producción endocrina, y el tejido nervino con esclerosis consecuente, y función cardíaca descontrolada. Sin lesiones musculares ni arteriales. Lesiones en la superficie conectiva ósea.</p>
<p>18. Asma Alergia a olores fuertes (queda sin voz). Diabética por estrés. Riñón dilatado. Cólicos nefríticos frecuentes. Incontinencia. Colon espasmódico; retención de gases, inflamación aguda, dolores. Adherencias por ocho operaciones abdominales. Siente una pelota del lado derecho, debajo del seno. Hemorroides, várices, pinzamiento, artrosis. Tuvo periartrosis de hombro, mareos, jaquecas (sufrió de ciática). Estuvo meses en cama</p>	<p>Cálculos vesicales (con inhaladores).</p>	<p>Esponjamiento de riñones y vejiga. Gola deformada hacia el colon. Articulaciones oscurecidas y cerco de costras. Mesenterio negro. Cripta delimitada en peritoneo y pared abdominal, derecho. Copos de rosario linfático y anillo nervioso en laringe.</p>	<p>Debilidad de riñones y vejiga. Colon espasmódico, sin pólipos ni divertículos. Artritis aguda. Laringe: alergia espasmódica. Necesidad de purificación orgánica, de residuos posoperatorios.</p>

con inyectables y corsé de yeso.			
<p>19. Glaucoma. Úlcera gástrica. Cuatro lumbares con edema. Sobrepeso.</p>	<p><i>Helicobacter pylori</i>.</p>	<p>Midriasis. Anillos en cerebro que se oscurecen en zona ocular. Nube grisácea en píloro. Rosario linfático blanco que se oscurece en lumbares. Riñón izquierdo oscurecido, puntillado fino. Relieve lumbar.</p>	<p>Glaucoma de origen nervioso, más bien neurológico, leve. <i>Helicobacter pylori</i> por bajas defensas, por la misma pérdida de energía nerviosa. No se verifica úlcera gástrica ni duodenal. Lumbares con edemas linfáticos por la infección. Sobrepeso: tiroides bien. Hígado, sano. Retención de líquidos renales por intoxicación de riñón izquierdo. Reuma lumbar.</p>
<p>20. Dolor de cabeza creciente desde hace dos meses. Encefálico, luego cerebeloso, luego ocular. Dolor en el pecho hacia la espalda (del esternón hacia atrás). Tuvo dolor cardíaco hace un año. Angustias. Contracturas. Siente falta de fuerzas desde el comienzo del día. Le cuesta dormir.</p>	<p>Relajante muscular.</p>	<p>Aplanamiento pupilar frontal. Anillos nerviosos oscuros en cerebro. Gola deformada hacia el corazón. Corazón con decoloración (iris claro).</p>	<p>Tensiones musculares y mentales. Contractura cardíaca, con decaimiento energético, por angustia.</p>

<p>21. Dolor agudo desde el comienzo de las costillas hasta debajo del seno, al tacto. Dolor al respirar, hace un mes. Sensación: de dilatación. Ya le había pasado del otro lado, con dolor estomacal, y se pasó solo. Sin tos, expectoración ahogos, broncoespasmos ni asma. Alergia al polvo, a los pelos, al sol, con lagrimeo, inflamación de la vista, rinitis, estornudos. Tiene que evitar hasta las frazadas. Sensibilidad en los pulmones. Si fuma mucho le viene hipo, con dolor. Angustia, depresión</p>		<p>Banda oscura en relieve (iris marrón), en las áreas del SNA, de diafragma y corazón, con deformación de la gola hacia esas mismas áreas. Despigmentación pulmonar.</p>	<p>Sin inflamación pleural ni pulmonar. Arterias bien. Circulación: sin valores anormales, sin problemas sanguíneos que debiliten los músculos. Neuritis de diafragma y corazón: inflamación nervina de origen emocional (de los nervios que inervan los músculos del diafragma). La sensibilidad pulmonar, el dolor al hipar, de misma causa. En un mes estará bien. No hace falta un especialista.</p>
<p>22. Desgano acentuado, angustia. Mareos, vértigos, sin llegar al desmayo. Hipotiroidismo. Afonía continua.</p>	<p>Depresión congénita, pues su madre es depresiva.</p>	<p>Aplanamiento temporal externo. Círculo arterial oscuro en sector auditivo. Decoloración tiroidea.</p>	<p>Debilidad arterial auditiva. Hipotiroidismo.</p>
<p>23. Tuvo hernia discal, tres meses en cama. Tiene que seguir trabajando en la obra. Ya no se le duerme la pierna.</p>	<p>Resonancia magnética: ya sin hernia discal. Desgaste óseo. Artrosis L3 - L4 Año 1997: protrusión discal herniaria. Año 1999: protrusiones discales, estenosis de canal raquídeo moderada.</p>	<p>Relieves y depresiones alternadas (desniveles) en la espalda. Gola deformada hacia la columna. Línea oscura que atraviesa la columna a lo largo.</p>	<p>Distender los nervios. Descontracturar y desinflamar los músculos y tejidos de la espalda. Fortalecer los ligamentos y tendones para producir un efecto de compensación (de la carga que deben ejercer los cartílagos).</p>

<p>24. Acelerada. Sueño alterado. Manos y pies húmedos. Se le corre la mandíbula. Hace tres años, operada de cáncer de mama. Cambió su sensación térmica, siente mucho calor. Menstrúa normalmente. Puntadas de oído izquierdo. Tinnitus. Pellizcos de oído derecho. Ardor de garganta. Hizo llagas. Dolor dentro de los músculos. Varículas, una várice. Dolor de vesícula. "Fuego" en el plexo solar que le provoca dolor de cabeza y molestia en la nuca. Estreñimiento y descompostura alternadas, apenas sangrado rojo. Dolor dentro del ojo derecho.</p>	<p>Presbicia.</p>	<p>Laguna abierta en el colon, profunda. Sobrepigmentación (iris claro) en arterias de oído. Mancha negra en el seno con anillo oscuro en la piel. Cripta abierta en intestino grueso. Banda blanca hepática.</p>	<p>Estados nerviosos. Tinnitus circulatorio.(debilidad capilar). Cambio hormonal por operación del seno, con irregularidad térmica. Dolor de piernas por falta de alimentación energética (nervina), no circulatoria. Dolor de vesícula: espasmo hepático. Mantener controles oncológicos (tendencia a repetir en intestinos).</p>
<p>25. Ansiedad. Nervios estomacales. Fuma. Asma leve (de niña, un mes en carpa de oxígeno por bronquiolitis). Miopía. Le cuesta aumentar de peso, come bien.</p>		<p>Exceso de brillo en la tiroides. Esponjamiento del estroma en general.</p>	<p>Hipertiroidismo, sin nódulos. Debilidad constitutiva de tejidos medios.</p>
<p>26. Siente tapado el oído izquierdo. Si se acuesta del lado izquierdo, le da vértigo y vuelta el estómago. Hipertensa.</p>	<p>Tomografía computada: bien. Diagnóstico: sordera súbita</p>	<p>Desvío de la gola hacia el oído, formando laguna. Hippus. Anillos nerviosos negros en hendidura a la altura del oído.</p>	<p>Esclerosis de nervio auditivo. Desequilibrio emocional.</p>
<p>27. Se le "da vuelta" el intestino grueso, como que "se le anuda", y le corta la respiración. Úlceras varicosas,</p>		<p>Círculo arterial en el muslo, dilatado. Gola dilatada hacia el ojo.</p>	<p>Tuvo flebitis por trombo, ni erisipela ni filaria. Visión disminuida transitoriamente, por nervios. Pólipos y espasmos intestinales.</p>

<p>buena cicatrización. Várices, hematomas, tuvo rojo caliente. Le sangró la nariz. Le dieron cortisona y antibiótico. Vista oscurecida.</p>			
<p>28. Hace un año, pesadez estomacal. A veces, molestia hepática. Hace cinco días, vómitos y descompostura a la vez. Flatulencias, mucha salivación. Tuvo un embarazo ectópico y tres abortos espontáneos</p>	<p>Ecografía abdominal, bien. Diagnóstico de Medicina oriental: meridiano de vesícula biliar.</p>	<p>Midriasis severa. Nube pancreática. Anillos nerviosos claros.</p>	<p>Apenas irritado el estómago. Algo de gases del páncreas. Cólicos de contracción: de plexos estomacal y solar. Sin obstrucciones arteriales al estómago. Intestino delgado algo débil. Vesícula biliar sin arenilla. Intestino grueso bien. Nervios de estómago. Flatulencia pancreático-hepática. Cancerofobia (por antecedentes familiares).</p>
<p>29. Sangrado acentuado y dolor al bajo vientre. Tuvo desgarramiento del útero en parto hace diez años. En el parto, preclampsia: 24 de presión. Dolor de cadera. Dolor de cabeza desde niña. Presión actual: 9-7.</p>	<p>Se están dando vuelta las trompas.</p>	<p>Laguna entrelazada con cripta sobre útero. Anillos nerviosos hepáticos Círculo arterial en decoloración, con signos negros.</p>	<p>Endometriosis y residuos membranosos, sin herida. Tensión muscular, sin artrosis. Sensibilidad nerviosa hepática le da el dolor de cabeza. Fibrosis arterial: tejido conectivo poco humectado (de las arterias). Origen: hormonal.</p>
<p>30. Desde hace catorce años se levanta con dolor de cabeza. Siente que "se expande". Tuvo cólico nefrítico una vez, ojos hinchados. Nuca dura, agarrotada. Transpiración en las manos. Ha tenido dolor en el pecho. Tuvo principio de meningitis.</p>	<p>Migraña.</p>	<p>Rosario linfático general. Arco senil. Iris granulado y gelatinoso. Radios desde el estómago al cerebro. Nube blanca en círculo arterial cerebral.</p>	<p>Migraña, no por nervios ni por el corazón sino por virus. Riñones bien, es por el mismo virus. Posible: citomegalovirus.</p>

EXAMEN FINAL INDIVIDUAL

1. DESCRIPCIÓN DEL CASO

Datos personales. Resultados de **análisis** clínicos. **Diagnósticos** conocidos previamente por médicos. **Síntomas** patológicos fisiológicos. Otros datos: reseña de situación personal o **estados psicológicos**.

2. ESTUDIO DEL IRIS

Gráfica con dibujos de los signos y colores. Denominación de cada signo y explicación del significado (carencia, insuficiencia, inflamación, debilidad, intoxicación, etcétera).

3. DIAGNÓSTICOS

- a. **Constitutivo.** Tendencias patológicas (describiendo “sistemas” y “aparatos”, en qué estado orgánico se encuentran a grandes rasgos).
- b. **Fisiológico.** Disfunciones (explicando la interrelación entre órganos de distintos sistemas o aparatos, y describiendo sustancias y fluidos de secreción o circulación de cada órgano).
- c. **Patológico.** Denominación y definición académica de las enfermedades centrales.
- d. **Específico.** Análisis exhaustivo (por comprensión) de las causas de la patología principal, físicas y anímicas, detalles específicos de esa patología (conclusiones a nivel **celular, molecular, etcétera**) y qué otras enfermedades podrían derivarse de ella de no tratarse.

4. TRATAMIENTOS

Fitoterapéutico, aromaterapéutico, terapia floral (sólo de los cursos que ya hayan hecho). **Derivaciones** sugeridas a especialistas médicos. Otras derivaciones sugeridas a **otras medicinas**. Recomendaciones de **alimentación**. Otras **recomendaciones**.

5. INFORME PROFESIONAL

Síntesis de todo lo anterior para un profesional (como el informe de un radiólogo, pero de un iriólogo, suponiendo que un profesional lo hubiera solicitado).

Cuarta clase

LO QUE NOS REVELA EL COLOR DEL IRIS

Sobre la significación del color del iris ha habido discrepancias entre algunos autores. Peczely y Liljequist participan de la opinión de que el único color natural del iris es el azul y que todos los demás colores que puede presentar no son naturales sino consecuencia de influencias patológicas. Nuestras observaciones, hechas en distintos países, nos llevan a la conclusión de que la opinión de estos autores es cierta para los

pueblos del Norte, pero que no puede hacerse extensiva a los pueblos meridionales. Esta divergencia entre nuestras opiniones y las de aquellos autores tiene como causa que nosotros no hemos reducido nuestras observaciones a los países septentrionales, en los que verdaderamente el iris normal es el azul, sino que las hemos extendido hasta los países que se acercan al Ecuador, en los cuales el color normal es el castaño. Así, pues, establecemos dos colores fundamentales del iris: el azul y el castaño; el azul para los pueblos donde la influencia solar es poco intensa, en los pueblos de piel blanca y rubia cabellera, y el castaño para los pueblos en los que los rayos solares colorean y oscurecen la piel, los cabellos y, como es natural, también el iris. Claro está que esta división no puede tomarse al pie de la letra, pues las continuas transmigraciones y mezclas de razas han dado lugar a que los ojos de color azul se encuentren en todos los países; pero siempre predomina, tanto en el Norte como en el Sur, el color característico de cada zona.

En España hay gran riqueza de tonalidades del iris, habiendo no tan sólo el castaño y el azul puros, sino también todas las tonalidades intermedias. El color predominante, no obstante, es el castaño. Las tonalidades que más se aproximan al azul se hallan principalmente en las regiones lindantes con el Cantábrico. Al parecer, la mezcla y fusión de razas que ha tenido lugar en España en el transcurso de los siglos es lo que ha dado lugar a tanta riqueza de colorido. En efecto, los primeros habitantes de España, que procedentes de tierras cálidas entraron por el Sur, tenían el iris de color oscuro, así como los celtas que más tarde entraron por el Norte. Posteriormente los germanos (godos), procedentes del Norte, contribuyeron con las tonalidades azules de su iris, mientras que los árabes dieron la oscura. Otras razas, griegos, romanos, etcétera, también han tomado buena parte en esta mezcla de razas y colores del iris, el cabello y la tez.

Además, el clima del país, francamente meridional, tiende a oscurecer el color de sus moradores. En la época moderna la lenta mezcla de razas que tiene lugar en todos los países tiene también bastante que ver con esta diversidad.

En lo que se refiere a los iris castaños hay que hacer una distinción entre el castaño propiedad de la raza debido a la pigmentación provocada por la luz solar y el castaño de origen azul pero que se ha ido cubriendo de manchas patológicas que lo han alterado. Generalmente el iris de este género sólo tiene la apariencia de castaño desde lejos; visto de cerca se descubre el fondo azul enmascarado en parte por el color castaño. Puede suceder también que el iris sea uniformemente castaño y no sea normal, sin embargo. En el iris castaño característico de las razas meridionales el color castaño es propio de las mismas fibras del iris y, por tanto, el colorido es completo en todas direcciones, sin que esté empañado por ninguna irregularidad. En el iris castaño de origen patológico el color no está tan perfectamente repartido como en el caso anterior y da la sensación de ser un color sobrepuesto. Este iris tiene el aspecto de tela mal teñida con claros en los cuales se puede descubrir el primitivo color azul.

Los iris castaños de este origen tienen por causa taras hereditarias o adquiridas durante la vida del individuo. El iris castaño anormal indica condiciones inferiores de resistencia y vitalidad. Las personas que tengan esta clase de iris han de cuidar su organismo para hacer desaparecer de la sangre y la linfa las impurezas causantes de esta predisposición enfermiza.

Hechas estas salvedades, hemos de distinguir en el iris los siguientes aspectos de colorido:

- **azul**, claro u oscuro

- **castaño**, claro u oscuro
- **ocre**, castaño-amarillento
- **verde**, de diferentes tonos

El **azul natural** es más o menos claro, según los diferentes pueblos, a consecuencia de las diferencias de clima. Así, el iris azul de los escandinavos suele ser más claro que el de los alemanes y el de éstos, a su vez, más claro que el de los franceses.

El **castaño natural**, más o menos claro, obedece a la mayor o menor pigmentación solar. Es sabido que tanto en la piel como en el iris existen unas células que contienen un pigmento que aumenta y se oscurece cuando la radiación solar es muy intensa, y sirven de barrera contra la acción excesiva de los rayos solares. En el iris que haya de recibir crudamente la luz solar es natural que estas células se multipliquen, y por esto se comprende que los pueblos que habitan latitudes próximas a los trópicos tengan el iris pigmentado, castaño.

El **ocre** es debido a la pigmentación más o menos reciente de ojos primitivamente azules, a través de varias generaciones.

El verde procede de un azul alterado por la persistencia de coloridos ocres más o menos repartidos por el iris. El iris verde es casi siempre de origen hereditario morboso. Un iris azul con manchas ocres puede dar en los hijos el color verde por difusión de las manchas ocres.

También puede transformarse en verde un iris azul en el curso de los años por diferentes influencias, como por ejemplo ciertas intoxicaciones medicinales crónicas.

Los **colores combinados** como, por ejemplo, castaño en el centro y verde o azul en los bordes, que no son raros, proceden también del azul y el amarillo o castaño adquirido hereditariamente o durante el curso de la vida como consecuencia de enfermedades, drogas, intoxicaciones, etcétera. También puede producirse esta combinación porque uno de los padres tenga ojos azules y el otro castaños, y el hijo herede los dos colores.

Vemos, pues, que un iris azul puede cambiar de color durante la vida de una persona o a través de generaciones. En muchos ojos que parecen castaños a primera vista se ve claramente, mirándolos de cerca o con lente de aumento, que en diferentes puntos existe aún el azul originario.

Todos los autores que se han dedicado al estudio del iris han observado que las intoxicaciones (alimenticias, medicamentosas, microbianas, etcétera), así como diferentes enfermedades crónicas, las vacunas, los sueros, etcétera, oscurecen el todo iris o sólo determinadas partes del mismo. Este oscurecimiento se produce por pigmentación o por modificaciones finísimas de la disposición de sus fibras, según el caso.

Lo contrario, o sea el aclaramiento y la mejora del iris, sucede cuando se produce la eliminación de las sustancias perjudiciales del organismo (medicamentos, venenos, ácido úrico, toxinas microbianas) por un proceso curativo natural.

Estas transformaciones, tanto en un sentido como en otro, se verifican lentamente y es muy difícil seguir su curso. Para comprobarlas transformaciones el mejor medio es tomar un dibujo o fotografía del iris y compararlos con otros hechos algún tiempo después; entonces se notarán las diferencias que pueda haber.

Peczely ha observado que la sarna, después de su tratamiento con azufre, produce en el iris manchas de color castaño con bordes bien limitados. Estas manchas corresponden en el iris a los centros que representan los órganos donde se acumulan las sustancias tóxicas del “arador de la sarna” y el tóxico medicamentoso. Hay casos en que dicha enfermedad no produce manchas en el iris por la buena defensa del organismo y la rápida eliminación de dichas toxinas.

Las manchas castañas que presenta el iris azul de algunas personas pueden transmitirse a los hijos, produciendo un iris castaño por difusión del pigmento que formaba las manchas en el iris de los padres.

Si gracias a influencias favorables (régimen alimenticio, higiene, ejercicio, baños, etcétera), se produce una crisis aguda de eliminación, dichas manchas pueden desaparecer o aclararse.



ALIMENTOS EN LOS CUALES ENCONTRAR LOS ELEMENTOS QUE NECESITAMOS

VITAMINAS

Vitamina A (retinol y betacaroteno)

Retinol (µg cada 100 gr)

· Aceite de hígado de bacalao	1.800
· Crema de leche	654
· Hígado de cordero	17.300
· Hígado de pollo	9.700
· Huevos	190
· Mantequilla	887
· Paté de hígado	7.400
· Quesos	350-400

Betacaroteno (µg cada 100 gr)

· Boniato	5.130
· Brócoli	575
· Chiles	4.110
· Damascos	—
· Duraznos	—
· Espinaca	3.840
· Lechuga	910
· Mango	1.800
· Melón	1.998
· Morrones rojos	3.840
· Repollo blanco	990
· Perejil	—
· Repollo colorado	3.144
· Tomates	640
· Zanahoria	8.118
· Zapallo	3.270

Nota. El retinol (precursor de la vitamina A) se halla en los alimentos de origen animal, mientras que el betacaroteno se encuentra en los alimentos de origen vegetal y es convertido en retinol en el organismo.

Dosis recomendada (por día)

· Niños de 0 a 12 meses	375
· Niños de 1 a 10 años	400-700
· Adolescentes de 11 a 14 años	800-1.000
· Adolescentes de 15 a 18 años	800-1.000
· Adultos de 19 o más años	800-1.000
· Embarazo	800
· Lactancia	1.300-1.200

Vitamina B1 (tiamina) (mg cada 100 gr)

· Alimentos integrales	—
· Avena	—
· Azúcar	—
· Cerdo, filete magro	1
· Copos de salvado	1
· Espaguetis integrales en seco	1
· Hamburguesa vegetal a la plancha	2,4
· Hortalizas	—
· Leche	—
· Levadura, extracto	4,1
· Maníes	1,1
· Panceta a la plancha	1,2
· Semillas de girasol	1,6
· Porotos en general	—
· Quorn	36,6
· Verduras	—

Dosis recomendada (por día)

· Niños de 0 a 12 meses	0,3-0,4
· Niños de 1 a 10 años	0,7-1,0
· Adolescentes de 11 a 14 años	1,1-1,3
· Adolescentes de 15 a 18 años	1,1-1,5
· Adultos de 19 o más años	1,1-1,5
· Embarazo	1,5
· Lactancia	1,6

Vitamina B2 (riboflavina) (mg cada 100 gr)

· Alimentos integrales	—
· Carne	—
· Copos de salvado	1,3
· Hígado de cordero	4,6
· Huevos	0,5
· Leche	—
· Levadura, extracto	11,9
· Paté de hígado	1,2
· Pescado	—
· Queso de cabra	0,6
· Queso cheddar	0,5
· Salsa de tomate	0,5
· Verduras verdes de hoja	—

Dosis recomendada (por día)

· Niños de 0 a 12 meses	0,4-0,5
· Niños de 1 a 10 años	0,8-1,2
· Adolescentes de 11 a 14 años	1,3-1,5
· Adolescentes de 15 a 18 años	1,3-1,8
· Adultos de 19 o más años	1,3-1,7
· Embarazo	1,6
· Lactancia	1,8-1,7

Vitamina B3 (niacina) (mg cada 100 gr)

· Atún en aceite, en lata, escurrido	21
· Atún fresco	17
· Alimentos integrales	—
· Carne magra	—
· Cereales	24
· Cerdo, filete magro	18
· Ciruelas	—
· Copos de maíz	17
· Hígado de cordero	21
· Hongos secos	15
· Huevos	—
· Levadura, extracto	73
· Maníes	19
· Pavo asado	20
· Palta	—
· Pechuga de pollo sin piel	22
· Pescado	—
· Semillas de girasol	—

Dosis recomendada (por día)

· Niños de 0 a 12 meses	5-6
· Niños de 1 a 10 años	9-13
· Adolescentes de 11 a 14 años	15-17
· Adolescentes de 15 a 18 años	15-20
· Adultos de 19 o más años	15-19
· Embarazo	17
· Lactancia	20

Vitamina B5 (ácido pantoténico) (mg cada 100 gr)

· Alimentos integrales	—
· Carne	—
· Frutos secos	—
· Hígado	—
· Huevos	—
· Levadura, extracto	—
· Salvado de trigo	—
· Verduras de hojas verdes	—

Dosis recomendada (por día)

· Niños de 0 a 12 meses	2-3
· Niños de 1 a 10 años	3-5
· Adolescentes de 11 a 14 años	4-7
· Adolescentes de 15 a 18 años	4-7
· Adultos de 19 o más años	4-7
· Embarazo	(no se dispone de datos)
· Lactancia	(no se dispone de datos)

Vitamina B6 (piridoxina) (mg cada 100 gr)

· Avellanas peladas	0,6
· Bananas	—
· Calamares	0,7
· Cereales con fibra	1,8
· Germen de trigo	3,3
· Hígado	—
· Huevos	—
· Leche	—
· Lentejas secas	0,9
· Melón	—
· Nueces peladas	0,7
· Palta	—
· Papa asada	0,5
· Pavo	0,8
· Pechuga de pollo sin piel a la plancha	0,6
· Pescado	—
· Repollo	—
· Salvado de trigo	1,3
· Semillas	—
· Ternera magra	0,7

Dosis recomendada (por día)

· Niños de 0 a 12 meses	0,3-0,6
· Niños de 1 a 10 años	1,0-1,4
· Adolescentes de 11 a 14 años	1,4-1,7
· Adolescentes de 15 a 18 años	1,5-2,0
· Adultos de 19 o más años	1,6-2,0
· Embarazo	2,2
· Lactancia	2,1

Ácido fólico (vitamina BC) (µg cada 100 gr)

· Brócoli	140
· Copos de maíz	250
· Cereales	—
· Damascos	—
· Espárragos	—
· Garbanzos, peso en seco	180
· Germen de trigo	331
· Harina de soja	345
· Hígado de pollo	995
· Hígado de cordero	205
· Levadura, extracto	1.150
· Maíz dulce	152
· Melones	—
· Muesli	140
· Naranjas	—
· Palta	—
· Porotos	630

· Repollitos de bruselas	110
· Soja, peso en seco	370
· Trigo integral	—
· Yema de huevo	—
· Zanahoria	—

Dosis recomendada (por día)

· Niños de 0 a 12 meses	25-35
· Niños de 1 a 10 años	50-100
· Adolescentes de 11 a 14 años	150
· Adolescentes de 14 a 18 años	180-200
· Adultos de 19 o más años	180-200
· Embarazo	400
· Lactancia	280-260

Vitamina B12 (cobalamina) (mg cada 100 gr)

· Anchoas en lata, escurridas	11
· Atún en aceite en lata, escurrido	5
· Carne vacuna	—
· Conejo	10
· Hígado	—
· Hígado de cordero	54
· Huevos	2,5
· Leche	—
· Mejillones al vapor	22
· Quesos	—
· Queso cheddar	1,1
· Riñón	—
· Sardinias en aceite en lata, escurridas	15
· Salmón al vapor	6
· Ternera magra	2

Dosis recomendada (por día)

· Niños de 0 a 12 meses	0,3-0,5
· Niños de 1 a 10 años	0,7-1,4
· Adolescentes de 11 a 14 años	2,0
· Adolescentes de 15 a 18 años	2,0
· Adultos de 19 o más años	2,0
· Embarazo	2,2
· Lactancia	2,6

Vitamina C (ácido ascórbico) (mg cada 100 gr)

· Brócoli	44
· Cítricos	—
· Coliflor	—
· Chiles rojos	225
· Chícharos	54
· Duraznos	37
· Ensalada verde	36
· Frutillas	77

· Guayaba	230
· Kiwi	59
· Maíz dulce	39
· Mango	37
· Morrones amarillos	130
· Morrones rojos	140
· Morrones verdes	130
· Naranjas	54
· Papas	—
· Pomelo	36
· Repollo blanco	71
· Repollo colorado	55
· Repollitos de bruselas	60
· Tomates	—
· Verduras verdes de hoja	77

Dosis recomendada (por día)

· Niños de 0 a 12 meses	30-35
· Niños de 1 a 10 años	40-45
· Adolescentes de 11 a 14 años	50
· Adolescentes de 15 a 18 años	60
· Adultos de 19 o más años	60
· Embarazo	70
· Lactancia	90-95

Vitamina D (calciferol y ergocalciferol)

(µg cada 100 gr)

· Atún fresco	7,2
· Atún en aceite en lata, escurrido	5
· Aceite de hígado de bacalao	210
· Arenque ahumado	25
· Cereales manufacturados para el desayuno	2,1
· Huevos	1,8
· Leche	—
· Mantequilla	—
· Margarina	7,9
· Pescados	—
· Salmón a la plancha	9,6
· Sardinas a la plancha	12,3
· Sardinas en aceite en lata, escurridas	5
· Sardinas en salsa de tomate, en lata	14

Dosis recomendada (por día)

· Niños de 0 a 12 meses	7,5-10
· Niños de 1 a 10 años	10
· Adolescentes de 11 a 14 años	10
· Adolescentes de 15 a 18 años	10
· Adultos de 19 o más años	10-5 *
· Embarazo	10

- Lactancia 10
- * A partir de los 25 años.

Vitamina E (alfa-tocoferol) (mg cada 100 gr)

· Aceite de germen de trigo	136
· Aceite de girasol	49
· Aceite de maíz	17
· Aceite de hígado de bacalao	20
· Aceite de soja	16
· Aceite de maní	15
· Almendras	24
· Avellanas peladas	25
· Avena	—
· Boniato asado	6
· Brócoli	—
· Castañas de cajú peladas	7
· Germen de trigo	—
· Huevos	—
· Maníes	10
· Mazapán casero	11
· Mantequilla	—
· Mayonesa	19
· Palta	—
· Semillas de girasol	38
· Papas chips	5,8
· Pop corn	11
· Puré de tomate	5,4
· Soja	—
· Tomates	24
· Trigo integral	—
· Verduras de hojas verdes	—

Dosis recomendada (por día)

· Niños de 0 a 12 meses	3-4
· Niños de 1 a 10 años	6-7
· Adolescentes de 11 a 14 años	8-10
· Adolescentes de 15 a 18 años	8-10
· Adultos de 19 o más años	8-10
· Embarazo	10
· Lactancia	12-11

Vitamina K (filoquinona) (µg cada 100 gr)

· Aceite de hígado de bacalao	—
· Alfalfa	—
· Algas laminarias	—
· Alimentos integrales	—
· Brócoli	—
· Cereales	—
· Frutas	—

· Hígado	—
· Repollitos de bruselas	—
· Té verde	—
· Tomates	—
· Verduras de hojas verdes	—
· Yema de huevo	—
· Yogur	—

Dosis recomendada (por día)

· Niños de 0 a 12 meses	5-10
· Niños de 1 a 10 años	15-30
· Adolescentes de 11 a 14 años	45
· Adolescentes de 15 a 18 años	55-65
· Adultos de 19 o más años	60-70
· Embarazo	65
· Lactancia	65

Biotina (coenzima R o vitamina H)

(µg cada 100 gr)

· Alimentos integrales	—
· Arroz integral	—
· Carne	—
· Cereales	—
· Frutas	—
· Frutos secos (nueces, almendras, etc.)	—
· Hígado	—
· Huevos	—
· Leche	—
· Pescado	—
· Productos lácteos	—
· Yema de huevo	—

Dosis recomendada (por día)

· Niños de 0 a 12 meses	10-15
· Niños de 1 a 10 años	20-30
· Adolescentes de 11 a 14 años	30-100
· Adolescentes de 15 a 18 años	30-100
· Adultos de 19 o más años	30-100
· Embarazo	*
· Lactancia	*

* No se dispone de datos.

Colina

(mg cada 100 gr)

· Corazón	—
· Frutos secos	—
· Hígado	—
· Legumbres	—
· Levadura	—

- Lecitina —
- Sesos —
- Verduras de hojas verdes —
- Yema de huevo —

Dosis recomendada (por día)

- No se dispone de datos.

Inositol (mg cada 100 gr)

- Alimentos integrales —
- Cítricos —
- Corazón —
- Germen de trigo —
- Hígado —
- Levadura de cerveza —
- Maníes —
- Melón —
- Pasas —
- Pomelo —
- Porotos —
- Sesos —

Dosis recomendada (por día)

- No se dispone de datos.

MINERALES

Calcio (Ca) (mg cada 100 gr)

- Almendras peladas 240
- Berros —
- Brócoli 40
- Castañas de cajú 170
- Chocolate blanco 270
- Chocolate con leche 220
- Espinacas 170
- Frutos secos —
- Garbanzos, peso en seco 160
- Habas, peso en seco 180
- Helado de vainilla 130
- Higos 230
- Leche entera 115
- Leche semidescremada 120
- Leche descremada 120
- Mariscos —
- Muesli 200
- Pan blanco 130
- Pescados —
- Queso brie 540

· Queso cheddar con toda su grasa	740
· Queso mozzarella con toda su grasa	590
· Queso fresco de cabra	190
· Queso gruyère	950
· Queso parmesano	1.200
· Repollo blanco	49
· Soja, peso en seco	240
· Sardinas en aceite en lata escurridas, incluidas las espinas	500
· Salmón en aceite en lata escurridas, incluidas las espinas	—
· Semillas de sésamo	670
· Semillas de amapola	1.580
· Tofú al vapor	510
· Verduras de hojas verdes	75
· Yogur natural descremado	190

Dosis recomendada (por día)

· Niños de 0 a 12 meses	400-600
· Niños de 1 a 10 años	800
· Adolescentes de 11 a 14 años	1.200
· Adolescentes de 15 a 18 años	1.200
· Adultos de 19 o más años	1.200-800 *
· Embarazo	1.200
· Lactancia	1.200

* Reducir a 800 pasados los 25 años de edad.

diagnósticodeasalud.com

Cobalto (Co) (mg cada 100 gr)

· Almejas	—
· Carne	—
· Hígado	—
· Leche	—
· Ostras	—
· Verduras de hojas verdes	—

Dosis recomendada (por día)

· No se dispone de datos.

Cobre (Cu) (mg cada 100 gr)

· Alimentos integrales	—
· Agua potable	—
· Bananas	—
· Carne	—
· Cereales	—
· Frutas	—
· Frutos secos	—
· Hígado	—
· Lentejas	—
· Legumbres	—

· Mariscos	—
· Melaza	—
· Ostras	—
· Palta	—
· Pasas de uva	—
· Pescado	—
· Pollo	—
· Riñón	—
· Soja	—
· Tolu	—

Dosis recomendada (por día)

· Niños de 0 a 12 meses	0,4-0,7
· Niños de 1 a 10 años	0,7-2,0
· Adolescentes de 11 a 14 años	1,5-2,5
· Adolescentes de 15 a 18 años	1,5-2,5
· Adultos de 19 o más años	1,5-3,0
· Embarazo	*
· Lactancia	*

* No se dispone de datos.

Cromo (Cr) (µg cada 100 gr)

· Alimentos integrales	—
· Carne	—
· Cereales integrales	—
· Champiñones	—
· Frutos secos	—
· Hígado	—
· Levadura de cerveza	—
· Melaza	—
· Pasas de uva	—
· Pescado	—
· Pollo	—
· Quesos	—
· Yema de huevo	—

Dosis recomendada (por día)

· Niños de 0 a 12 meses	10-60
· Niños de 1 a 10 años	20-200
· Adolescentes de 11 a 14 años	50-200
· Adolescentes de 15 a 18 años	50-200
· Adultos de 19 o más años	50-200
· Embarazo	*
· Lactancia	*

* No se dispone de datos.

Flúor (F) (mg cada 100 gr)

· Carne	—
---------	---

- Mariscos —
- Té —

Dosis recomendada (por día)

- Niños de 0 a 12 meses 0,1-1,0
- Niños de 1 a 10 años 0,5-2,5
- Adolescentes de 11 a 14 años 1,5-2,5
- Adolescentes de 15 a 18 años 1,5-2,5
- Adultos de 19 o más años 1,5-4,0
- Embarazo *
- Lactancia *

* No se dispone de datos.

Fósforo (P) (mg cada 100 gr)

- Alimentos integrales —
- Carne —
- Frutos secos —
- Levadura de cerveza —
- Pescado —
- Queso —

Dosis recomendada

- No se dispone de datos.

Hierro (Fe) (mg cada 100 gr)

- Arroz integral 1,4
- Almejas crudas —
- Brócoli 1,0
- Carne roja —
- Carne picada de soja 9,0
- Cacao en polvo 10,5
- Cereales —
- Cebada, peso en seco 6,7
- Copos de maíz 6,7
- Cordero magro 1,6
- Curry molido 58,3
- Chocolate negro —
- Damascos secos 3,4
- Duraznos, orejones 6,8
- Frutos secos —
- Habas, peso en seco 6,7
- Hígado de cordero 7,5
- Hígado de pollo 9,2
- Huevos 1,9
- Jengibre molido 46,3
- Legumbres —
- Lentejas, peso en seco 11,1
- Mariscos —
- Melaza —

· Morcilla	12,3
· Panceta a la plancha	1,6
· Paté de hígado	7,4
· Porotos	—
· Porotos cocidos en salsa de tomate	1,4
· Repollo	2,0
· Riñón	—
· Salvado	12,0
· Semillas de sésamo	10,4
· Soja, peso en seco	9,7
· Ternera magra	2,1
· Verduras frescas	—
· Yema de huevo	—

Dosis recomendada (por día)

· Niños de 0 a 12 meses	6-10
· Niños de 1 a 10 años	10
· Adolescentes de 11 a 14 años	12-15 *
· Adolescentes de 15 a 18 años	12-15 *
· Adultos de 19 o más años	10-15 *
· Embarazo	30
· Lactancia	15

* La cifra más alta se refiere a las mujeres.

Magnesio (Mg)

(mg cada 100 gr)

· Arroz integral	160
· Avellanas peladas	520
· Cacao en polvo	—
· Carne	—
· Castañas de cajú	410
· Café soluble, peso en seco	330
· Cereales en base a trigo	130
· Chocolate amargo	—
· Frutos secos	—
· Germen de trigo	—
· Levadura de cerveza	—
· Leche	—
· Legumbres	—
· Mariscos	—
· Nueces peladas	160
· Semillas de girasol	390
· Semillas de sésamo	370
· Sémola de soja	270
· Soja, peso en seco	250

Dosis recomendada (por día)

· Niños de 0 a 12 meses	40-60
· Niños de 1 a 10 años	80-170
· Adolescentes de 11 a 14 años	270-280
· Adolescentes de 15 a 18 años	300-400

· Adultos de 19 o más años	280-350
· Embarazo	320
· Lactancia	355-340 *

* Segundos seis meses.

Manganeso (Mn) (µg cada 100 gr)

· Cereales	—
· Frutos secos	—
· Hígado	—
· Legumbres	—
· Pan integral	—
· Pastas	—
· Té	—
· Verduras de hojas verdes	—

Dosis recomendada (por día)

· Niños de 0 a 12 meses	0,3-1,0
· Niños de 1 a 10 años	1,0-3,0
· Adolescentes de 11 a 14 años	2,0-5,0
· Adolescentes de 15 a 18 años	2,0-5,0
· Adultos de 19 o más años	2,0-5,0
· Embarazo	*
· Lactancia	*

* No se dispone de datos.

Molibdeno (Mo) (µg cada 100 gr)

· Alimentos integrales	—
· Cereales	—
· Germen de trigo	—
· Huevos	—
· Hígado	—
· Legumbres	—
· Menudos	—
· Papas	—
· Porotos enlatados	—
· Riñón	—
· Trigo sarraceno	—

Dosis recomendada (por día)

· Niños de 0 a 12 meses	15-40
· Niños de 1 a 10 años	25-150
· Adolescentes de 11 a 14 años	75-250
· Adolescentes de 15 a 18 años	75-250
· Adultos de 19 o más años	75-250
· Embarazo	*
· Lactancia	*

* No se dispone de datos.

Potasio (K) (mg cada 100 gr)

· Bananas	—
· Fruta seca	—
· Frutos secos	—
· Jugos de fruta	—
· Harina de soja	—
· Melaza	—
· Palta	—
· Papas	—
· Verduras, todas	—

Dosis recomendada (por día)

· Niños de 0 a 12 meses	800-700
· Niños de 1 a 10 años	800-2.000
· Adolescentes de 11 a 14 años	3.100
· Adolescentes de 15 a 18 años	3.500
· Adultos de 19 o más años	3.500
· Embarazo	3.500
· Lactancia	3.500

Selenio (Se) (µg cada 100 gr)

· Atún fresco	57
· Atún en aceite en lata, escurrido	90
· Bacalao	33
· Brócoli	—
· Cebollas	—
· Castañas de cajú	1.530
· Calamares	66
· Cerdo magro asado	21
· Champiñones secos	110
· Frutos secos	170
· Germen de trigo	—
· Harina de trigo integral	53
· Hígado de cordero	42
· Lentejas, peso en seco	105
· Mejillones	43
· Nueces peladas	19
· Pan integral	35
· Semillas de girasol	49
· Pez espada	45
· Riñón de cordero	160
· Salmón	31
· Sardinas en aceite en lata escurridas	49
· Salvado de trigo	—
· Tomates	—

Dosis recomendada (por día)

· Niños de 0 a 12 meses	10-15
· Niños de 1 a 10 años	20-30
· Adolescentes de 11 a 14 años	40-45

· Adolescentes de 15 a 18 años	50
· Adultos de 19 o más años	55-70
· Embarazo	65
· Lactancia	75

Sodio (Na) (mg cada 100 gr)

· Bacalao seco	7.530
· Bacalao ahumado	1.200
· Copos de maíz	1.100
· Cubitos de caldo de pollo	16.300
· Galletas saladas	1.720
· Jamón	2.000
· Ketchup	1.630
· Margarina	800
· Manteca	750
· Panceta	2.700
· Papas fritas, en bolsa	840
· Quesos procesados	1.320
· Sal	39.300
· Salame	1.800
· Salmón ahumado	1.880
· Salsa de soja	7.120
· Salsas preparadas	940
· Sopas deshidratadas	6.400
· Salsa de tomate	2.400

Dosis recomendada (por día)

· Niños de 0 a 12 meses	210-350
· Niños de 1 a 10 años	500-1.200
· Adolescentes de 11 a 14 años	1.600
· Adolescentes de 15 a 18 años	1.600
· Adultos de 19 o más años	1.600
· Embarazo	1.600
· Lactancia	1.600

Nota. La sal de mesa se conoce químicamente como cloruro sódico. Además de añadirse a los alimentos en la mesa, también se agrega sal durante su preparación. Los alimentos procesados suelen tener cantidades elevadas de sal, mientras que los alimentos no procesados generalmente contienen cantidades pequeñas.

Vanadio (V)

- Gelatina
- Harina de hueso
- Langosta
- Lechuga
- Perejil
- Rabanitos

Dosis recomendada

- No se dispone de información para crear la tabla comparativa.

Nota. No se dispone de información sobre las cantidades cada 100 gramos en los alimentos.

Yodo (I) (µg cada 100 gr)

· Ananá	—
· Algas marinas	—
· Leche	—
· Mariscos	—
· Pasas	—
· Pescado	—
· Productos lácteos	—

Dosis recomendada (por día)

· Niños de 0 a 12 meses	40-50
· Niños de 1 a 10 años	70-120
· Adolescentes de 11 a 14 años	150
· Adolescentes de 15 a 18 años	150
· Adultos de 19 o más años	150
· Embarazo	175
· Lactancia	200

Zinc (Zn) (mg cada 100 gr)

· Alimentos integrales	—
· Cangrejos frescos, sólo la carne	5,7
· Carne	—
· Cacao en polvo	6,9
· Champiñones	—
· Filete de ternera	6,4
· Frutos secos	—
· Germen de trigo	17,0
· Hígado de ternera	14,2
· Huevos	—
· Levadura de cerveza	—
· Menudos	—
· Nueces peladas	5,3
· Ostras crudas	8,3
· Semillas de girasol	5,2
· Pierna de cordero asada magra	5,2
· Queso parmesano	5,3
· Semillas de sésamo	5,3
· Semillas de amapola	8,5
· Salvado	6,7

Dosis recomendada (por día)

· Niños de 0 a 12 meses	5
· Niños de 1 a 10 años	10
· Adolescentes de 11 a 14 años	12-15
· Adolescentes de 15 a 18 años	12-15
· Adultos de 19 o más años	12-15
· Embarazo	15

· Lactancia

19-16 *

* Segundos seis meses.

Aclaración

· 1000 mg = 1 gr

· 1000 μ g = 1 mg



PROTEÍNAS

¿Qué son las proteínas? Las proteínas están presentes en muchos alimentos, pero no siempre bajo la misma forma. Su principal componente son los **aminoácidos**. Los aminoácidos son utilizados por el cuerpo en diferentes combinaciones para confeccionar las propias proteínas, como los músculos, y para el resto de las actividades ya mencionadas.

Los aminoácidos se dividen en dos grandes grupos: los **esenciales** y los **no esenciales**. Los aminoácidos esenciales deben provenir de la dieta. Los aminoácidos no esenciales pueden producirse a partir del exceso de otros aminoácidos en la dieta.

CANTIDADES DE PROTEÍNAS RECOMENDADAS PARA ADULTOS (quilogramo de peso corporal x 0,759)

Peso corporal	gramos/proteínas por día
51 kg	38
57 kg	43
63,5 kg	48
70 kg	52
76,5 kg	57
83 kg	62
89 kg	67
95,5 kg	72
102 kg	77

diagnóstico de la salud.com

NOCIONES DE BIOQUÍMICA ELEMENTAL

**Para aplicación en diagnósticos constitutivos carenciales,
con signos de debilidad y carencia de elementos**

Orientación: por las manifestaciones sintomáticas carenciales

VITAMINAS

Vitamina A (retinol y betacaroteno)

La vitamina A es liposoluble y su forma natural es el retinol, que se halla en productos de origen animal y se metaboliza mejor si se toma con grasas, aceite o proteínas en la misma comida. Las reservas de vitamina A del organismo pueden reducirse con las infecciones, por lo que se recomienda aumentar la ingestión durante resfriados, gripes y otras enfermedades virósicas y bacterianas. Todos los tejidos epiteliales precisan la vitamina A para actuar como una barrera eficaz frente a las infecciones y lesiones. El déficit de vitamina A puede producir problemas de fertilidad, pero el exceso durante el embarazo puede producir defectos congénitos.

- Aumenta las defensas.
- Previene el cáncer.
- Frena el proceso de envejecimiento.
- Es necesaria para una vista sana, la salud de las mucosas, la síntesis de proteínas y el desarrollo de los tejidos.

Síntomas carenciales

Visión deficiente y pérdida de la visión nocturna, úlceras bucales, caspa, acné y propensión a las infecciones.

Indicaciones terapéuticas

Acné, soriasis, problemas oculares, resfriados, úlcera gastroduodenal.

Vitamina B1 (tiamina)

Como todas las vitaminas del complejo B, la tiamina es hidrosoluble, es decir, que no se almacenan reservas de tiamina en el organismo. Es la vitamina menos estable y la cocción y el tratamiento de los alimentos provocan grandes pérdidas. La cafeína, el alcohol, el agua, el aire, los estrógenos, los medicamentos sulfurados y los aditivos alimentarios inactivan la tiamina. Se la conoce como la “vitamina moral” por sus efectos en el cerebro y el sistema nervioso. Es preferible administrar conjuntamente todas las vitaminas B.

- Es necesaria para la producción de energía y el funcionamiento de los músculos, el corazón, el cerebro y el sistema nervioso periférico.
- Es necesaria para la transformación de carbohidratos en energía.
- Aumenta la agilidad mental.
- Fomenta el crecimiento.

Síntomas carenciales

La enfermedad carencial más conocida es el beriberi. Las carencias prolongadas pueden necesitar una recuperación lenta, aun cuando se complementa la dieta con las cantidades necesarias de vitamina.

Indicaciones terapéuticas

Dolor posoperatorio, tratamiento del virus del herpes zóster, epilepsia, neuralgia del trigémino y neuropatía sensorial en los diabéticos.

Vitamina B2 (riboflavina)

La vitamina B2 es hidrosoluble y se absorbe fácilmente en el organismo. Es mucho más estable que la tiamina, aunque puede destruirse por un exceso de zinc, antibióticos, estrógenos, cafeína y alcohol. También se inactiva con la luz solar. Por esta razón, los envases de leche se fabrican con materiales opacos. Las necesidades de riboflavina aumentan con el estrés y en los períodos de gran actividad física y desgaste emocional.

- Fomenta el crecimiento.
- Mantiene la piel, el cabello y las uñas sanos.
- Es necesaria para el metabolismo de las grasas, las proteínas y los carbohidratos.
- Es necesaria para la reproducción.
- Activa la vitamina B6.
- Transforma los carbohidratos en energía.

Síntomas carenciales

- Inflamación de labios, lengua y boca, insomnio, fotosensibilidad, ojos enrojecidos y arenosos, piel de la nariz enrojecida y escamosa.

Indicaciones terapéuticas

Algunas anemias, cataratas, problemas oculares (especialmente vista cansada), acné y otras afecciones cutáneas, síndrome del túnel carpiano.

Vitamina B3 (niacina)

La niacina es una vitamina hidrosoluble esencial para el funcionamiento cerebral normal. Muchos casos de esquizofrenia y depresión se han asociado a la carencia de niacina. Las mujeres en edad fértil suelen necesitar un aporte mayor, ya que los estrógenos inhiben la transformación de triptófano en vitamina B3.

- Es necesaria para la síntesis de las hormonas sexuales, la cortisona, la tiroxina y la insulina.
- Mejora la circulación.
- Mantiene la piel sana y el buen funcionamiento del cerebro, sistema nervioso periférico y aparato digestivo.
- Es necesaria para la síntesis del ADN.
- Transforma los carbohidratos en energía.

Síntomas carenciales

Insomnio, fatiga crónica, falta de apetito, trastornos digestivos, debilidad muscular, irritabilidad, afecciones cutáneas, inflamación bucal y trastornos psiquiátricos.

Indicaciones terapéuticas

Dolores e irregularidades menstruales, afecciones cutáneas, migrañas, problemas circulatorios, hipertensión, episodios de vértigo asociados al síndrome de Ménière, úlceras bucales, colesterol alto, algunos tipos de diabetes y respiración sibilante en los asmáticos.

Vitamina B5 (ácido pantoténico)

El ácido pantoténico es una vitamina hidrosoluble que pertenece al complejo B. Se conoce como la “vitamina antiestrés” porque actúa sobre la glándula suprarrenal. El

enlatado y la elaboración de los alimentos reducen el aporte vitamínico. Se inactiva con la cafeína, los medicamentos sulfurados, los estrógenos, los somníferos y el alcohol.

- Produce hormonas antiestrés.
- Garantiza el buen funcionamiento del sistema nervioso.
- Facilita la cicatrización.
- Estimula la formación celular, mantiene el crecimiento normal y desarrolla el sistema nervioso central.
- Es necesaria para la salud y el funcionamiento de la glándula suprarrenal.
- Es imprescindible para la transformación de los carbohidratos en energía.
- Es necesaria para la síntesis de los anticuerpos.

Síntomas carenciales

Úlcera gastroduodenal, afecciones cutáneas, alteraciones de la sangre, depresión, fatiga, pérdida del apetito, mala coordinación, debilidad, hipoglucemia y ardor de pies.

Indicaciones terapéuticas

Reacciones alérgicas, trastornos asociados al estrés, alteraciones psíquicas, shock posoperatorio, convalecencia, síndrome de fatiga crónica, dificultades de cicatrización, artritis reumatoidea, algunas anemias y ciertos problemas inmunológicos.

Vitamina B6 (piridoxina)

La vitamina B6 es hidrosoluble. El organismo elimina los excesos unas ocho horas después de la ingestión. Por ello, y también porque el 90 por ciento de la vitamina se destruye en la preparación de los alimentos, la carencia de B6 es bastante frecuente. Las mujeres en tratamiento con hormonas o anticonceptivos orales necesitan un aporte mayor de vitamina B6, al igual que las personas con una alimentación rica en proteínas o un consumo excesivo de alcohol.

- Es necesaria para la producción de ácido hidroclicórico y magnesio y para la absorción de vitamina B12.
- Es necesaria para la producción de anticuerpos y glóbulos rojos.
- Metaboliza las proteínas, los carbohidratos y las grasas.
- Contribuye al metabolismo y el transporte de selenio.
- Es un diurético natural.
- Contribuye a la absorción de zinc.
- Alivia las náuseas.
- Favorece la síntesis de ácidos nucleicos.

Síntomas carenciales

Anemia, insomnio, cálculos renales, náuseas matutinas, síndrome premenstrual, erupciones cutáneas y sequedad de piel, nerviosismo y convulsiones infantiles.

Indicaciones terapéuticas

Espasmos musculares nocturnos, rampas, manos dormidas, náuseas matutinas, afecciones cutáneas, trastornos nerviosos, resistencia a la insulina, síndrome premenstrual, síndrome del túnel carpiano, asma, cálculos renales, anemia, retención de líquidos, autismo infantil y cardiopatías.

Ácido fólico (vitamina BC)

El ácido fólico es una vitamina hidrosoluble que se suele incluir en el complejo B. Recientemente se ha descubierto su importancia en el desarrollo del feto y la prevención de la espina bífida del bebé, por lo que se administra antes de la concepción y el

nacimiento. El ácido fólico es fotosensible y se destruye fácilmente con la cocción y la elaboración de los alimentos. Debe aumentarse la ingestión en caso de tratamiento con anticonceptivos orales, antiepilépticos, antiácidos, consumo excesivo de alcohol y aspirina o por carencia de zinc y vitamina B12.

- Es esencial para la división celular.
- Es imprescindible para la absorción del azúcar y los aminoácidos, especialmente la glicina y la metionina, y para la producción de ácidos nucleicos.
- Es necesario para la formación de glóbulos rojos.

Síntomas carenciales

Trastornos nerviosos, mala memoria, lactancia difícil, insomnio, confusión, reducción de las defensas, abortos recurrentes, problemas respiratorios, anorexia, fatiga, problemas digestivos, aumento del riesgo de cáncer y cardiopatías, y malformaciones fetales, especialmente espina bífida.

Indicaciones terapéuticas

Ciertas anemias, displasia cervical, problemas inmunológicos, intoxicación alimentaria y prevención de los parásitos intestinales, depresión, afecciones cutáneas, convalecencia, úlceras bucales y dolor en general (actúa como analgésico).

Vitamina B12 (cobalamina)

La vitamina B12, también denominada cobalamina y cianocobalamina, se conoce como “la vitamina roja”. Es hidrosoluble y sólo se encuentra en productos de origen animal, aunque actualmente algunos productos para vegetarianos se enriquecen con vitamina B12. Es la única vitamina que contiene minerales esenciales, y se necesita en cantidad bastante limitada. Sin embargo, no se asimila fácilmente por vía oral y necesita combinarse con calcio para una absorción completa. En muchos casos, y especialmente si existen problemas de absorción, lo mejor es administrar suplementos de B12 por vía intramuscular.

- Participa en la formación y regeneración de glóbulos rojos.
- Es necesaria para el funcionamiento del sistema nervioso, el crecimiento y el desarrollo.
- Es necesaria para la absorción de grasas, proteínas y carbohidratos.
- Aumenta la concentración, la memoria y el equilibrio.
- Elimina la cianida de los alimentos y el humo del tabaco.

Síntomas carenciales

Anemia, fatiga, cardiopatías, lesiones cerebrales y de los nervios periféricos, inflamación de la lengua y alucinaciones.

Indicaciones terapéuticas

Alteraciones de apetito, convalecencia, fatiga crónica, confusión y demencia, esclerosis múltiple, dolor crónico e irritabilidad.

Vitamina C (ácido ascórbico)

La vitamina C es hidrosoluble y una de las más importantes para el sistema inmunológico. Los humanos, los simios y las cobayas son los únicos mamíferos que no sintetizan vitamina C, y por tanto dependen de su alimentación para obtener la cantidad que necesitan. El exceso de vitamina C se elimina rápidamente del organismo y se pierde fácilmente en los alimentos con la cocción, los largos períodos de conservación y su exposición al aire (por ejemplo al cortarlos). Para obtener un aporte adecuado se

deben consumir al menos cuatro o cinco raciones diarias de frutas y verduras frescas, al vapor o crudas. El alcohol, el tabaco, la aspirina, el estrés, las infecciones y los anticonceptivos orales aumentan las necesidades de vitamina C. En estos casos se recomienda una ingestión de hasta 400 miligramos más diarios.

- Es necesaria para la absorción de hierro.
- Es antioxidante.
- Estimula la actividad del sistema inmunológico.
- Fomenta la producción de hormonas antiestrés.
- Facilita la cicatrización.
- Es necesaria para unos huesos y tejidos sanos.
- Es necesaria para el crecimiento y la reparación de vasos, células, encías, huesos y dientes.

Síntomas carenciales

Hemorragias, encías inflamadas y dientes sueltos, fatiga, baja actividad inmunológica, hematomas, hipoglucemia, trastornos sanguíneos y afecciones cutáneas.

Indicaciones terapéuticas

Curación de heridas y quemaduras, reducción del nivel del colesterol en la sangre, tratamiento del asma, prevención y curación de resfriados y otras infecciones, prevención, tratamiento e incluso, en algunos casos, curación de ciertos tipos de cáncer, estimulación de la actividad inmunológica, reducción de la incidencia de coágulos en las venas y de los efectos de muchos alérgenos, trastornos bipolares, niveles anormales de azúcar en la sangre, intoxicación, envejecimiento y enfermedades degenerativas.

Vitamina D (calciferol y ergocalciferol)

La vitamina D, al ser liposoluble, se almacena en el organismo. Los humanos podemos sintetizar (producir) vitamina D mediante la acción de la luz solar sobre la grasa cutánea. La contaminación puede inhibir la acción de la luz solar, por lo que las personas que viven en zonas muy contaminadas no pueden sintetizar cantidades suficientes. El bronceado también disminuye la producción de vitamina D. La vitamina D que nuestro organismo produce y la que se ingiere con los alimentos se denomina calciferol. La vitamina D sintética, que se suele emplear en los suplementos, se denomina ergocalciferol. Se administra por vía oral y se absorbe con las grasas en el intestino.

- Es necesaria para la absorción de magnesio, calcio, zinc, hierro, fósforo y otros minerales.
- Ayuda a la asimilación de vitamina A.
- Es necesaria para tener unos huesos y dientes sanos.
- Es necesaria para el metabolismo del calcio y el fósforo.
- Es imprescindible para el funcionamiento del riñón.

Síntomas carenciales

Raquitismo infantil, caries, osteoporosis y osteomalacia.

Indicaciones terapéuticas

Afecciones óseas y dentales, prevención de resfriados, ciertas soriasis, mala absorción de calcio, conjuntivitis y migraña.

Vitamina E (alfa-tocoferol)

La vitamina E es liposoluble pero se elimina más fácilmente que las otras: hasta el 70 por ciento de la ingestión se elimina diariamente en las heces. Se almacena en el

hígado, los tejidos grasos, el corazón, los testículos, el útero, los músculos, la sangre y las glándulas suprarrenales y pituitaria. Tiene numerosas propiedades terapéuticas y se emplea en el tratamiento de muchas enfermedades, como la de la arteria coronaria, la distrofia muscular, el aborto recurrente y la esquizofrenia. También se ha empleado con éxito en la prevención y el tratamiento de algunos tipos de cáncer. Los fumadores y las mujeres en tratamiento con anticonceptivos orales necesitan un aporte adicional. La vitamina E se destruye fácilmente al contacto con el calor y el oxígeno, con la congelación y elaboración de los alimentos y con el cloro (por ejemplo, algunas aguas potables). Los alimentos congelados por más de dos meses tienen un contenido insignificante de vitamina E.

- Retrasa el proceso de envejecimiento.
- Proporciona oxígeno al organismo.
- Es antioxidante.
- Protege los pulmones de la contaminación.
- Contribuye al desarrollo y el mantenimiento de nervios y músculos.
- Ayuda a prevenir los abortos.
- Estimula la actividad inmunológica.
- Es un diurético natural.
- Mantiene la piel sana y previene las cicatrices.
- Estimula la fertilidad.
- Reduce las necesidades de oxígeno de los músculos.

Síntomas carenciales

Degeneración de los músculos, problemas reproductivos, anemias, manchas cutáneas por envejecimiento, cataratas, esterilidad, fragilidad de los glóbulos rojos y ciertas lesiones neuromusculares.

Indicaciones terapéuticas

Quemaduras, retraso en el avance del Parkinson, reducción del riesgo de infarto en los cardiopatas y de los efectos de la contaminación, estimulación de la acción de la insulina en los diabéticos, síndrome premenstrual, osteoartritis, mayor control de los ataques epilépticos, gangrena, problemas inmunológicos como los trastornos autoinmunes, fibrosis quística, dolor en el herpes zóster y neuralgias, algunos tipos de cáncer, problemas menstruales y, junto con el selenio, distrofia muscular.

Vitamina K (filoquinona)

La vitamina K es imprescindible para que el hígado sintetice diversas proteínas necesarias para la coagulación de la sangre. La filoquinona es la fuente vegetal natural de la vitamina K, y el derivado sintético, la menadiona, se usa con fines terapéuticos. La flora intestinal sintetiza diversos compuestos con actividad de vitamina K, denominados menaquinonas. Es una vitamina liposoluble que se almacena en los huesos y el hígado, pero en muy poca cantidad. Los estados son poco frecuentes. Se emplea en el tratamiento de carencias concretas durante tratamientos con anticoagulantes y en las hemorragias del recién nacido (que tienen poca vitamina K porque carecen de flora intestinal).

- Es imprescindible para la formación de protrombina, un anticoagulante.
- Es necesaria para la calcificación y mineralización de los huesos.

Síntomas carenciales

Enfermedades del colon, osteoporosis y hemorragias.

Indicaciones terapéuticas

Flujo menstrual abundante, prevención de hemorragias del recién nacido.

Biotina (coenzima R o vitamina H)

La biotina es un ácido orgánico complejo que contiene azufre y es sintetizado por la flora intestinal. Está presente en muchos alimentos. Es hidrosoluble y se suele considerar parte del complejo B. La biotina es imprescindible para el metabolismo de proteínas, carbohidratos y grasas.

- Es necesaria para el crecimiento y la salud de la piel, el cabello, el sistema nervioso, los órganos sexuales y la médula ósea.
- Es necesaria para el metabolismo de energía.

Síntomas carenciales

Los estados carenciales son poco frecuentes, pero se suelen manifestar como depresión, eccema grave y dermatitis, agotamiento, dificultades en el metabolismo de las grasas, alopecia, canas prematuras y anorexia.

Indicaciones terapéuticas

Prevención de la alopecia y las canas prematuras, dolores musculares, eccema, dermatitis, afecciones cutáneas y algunas diabetes.

Colina

- Puede sintetizarse en el organismo si la ingestión de metionina (un aminoácido) es suficiente.
- Contribuye a la eliminación de grasas del hígado.
- Estimula la memoria.
- Estimula la transmisión de impulsos nerviosos, especialmente los impulsos cerebrales que se emplean en la memoria.
- Es necesaria para la producción y el mantenimiento de la estructura celular.
- Junto con el inositol, metaboliza las grasas y el colesterol.

Síntomas carenciales

Afecciones hepáticas, crecimiento lento, endurecimiento de las arterias, problemas de la memoria y tal vez Alzheimer.

Indicaciones terapéuticas

Colesterol alto, afecciones hepáticas, depresión y ansiedad, problemas de memoria (especialmente en los ancianos), enfermedad de Alzheimer y cirrosis.

Inositol

- Es necesario para el metabolismo de las grasas y el colesterol.
- Es necesario para el funcionamiento normal de las neuronas y los neurotransmisores.
- Contribuye a la eliminación de grasas del hígado.

Síntomas carenciales

No se conocen, aunque un estado carencial leve podría ser la causa del eccema.

Indicaciones terapéuticas

Niveles altos de colesterol, problemas capilares, eccema, depresión y ansiedad, neuropatía diabética.

MINERALES

Calcio (Ca)

El calcio es un mineral importante, pero según estudios recientes sólo recibimos un tercio del que necesitamos para gozar de una salud óptima. El calcio es esencial para la vida: participa en la construcción de huesos y dientes, donde se concentra en mayor cantidad, es fundamental en la transmisión de impulsos nerviosos, garantiza la contracción de los músculos y el latido cardíaco y es vital en el mantenimiento del sistema inmunológico, entre otras funciones.

- Es necesario para la acción de diversas hormonas.
- Es básico para el movimiento muscular.
- Es imprescindible para la liberación de neurotransmisores en el cerebro y ayuda al sistema nervioso.
- Es necesario para la coagulación y la regulación de la presión arterial.
- Mantiene la fortaleza de huesos y dientes.
- Contribuye al metabolismo del hierro.
- Es necesario para mantener el ritmo cardíaco.
- Es necesario para la estructura celular.
- Contribuye a la absorción de la vitamina B12.

Síntomas carenciales

Existen muchos grupos de riesgo de carencia de calcio, especialmente los ancianos; como el calcio es tan importante para los procesos vitales, el organismo toma la cantidad que necesita de los huesos, que acaban volviéndose frágiles. Las hormonas tiroidea y paratiroidea mantienen el equilibrio de calcio en los tejidos. La falta de calcio puede obstaculizar el crecimiento y originar enfermedades como el raquitismo y la tetania. Otros síntomas carenciales son dolencias de encías, calambres musculares, pérdida del tono muscular y convulsiones.

Indicaciones terapéuticas

Dolor del crecimiento y menstrual, hipoglucemia, calambres musculares, osteoporosis, alergias, hipertensión, migrañas, cardiopatías e insomnio.

Cobalto (Co)

Es un oligoelemento esencial y componente de la vitamina B12. La cantidad de cobalto del organismo depende de su contenido en el suelo y, por tanto, en los alimentos que consumimos. La mayoría de las personas no sufren carencia de cobalto, aunque ésta es frecuente en los vegetarianos. El organismo sólo lo necesita en muy pequeñas cantidades y su principal función es la prevención de la anemia.

Colabora con la vitamina B12 en:

- la producción de glóbulos rojos,
- el mantenimiento del buen funcionamiento del sistema nervioso.

Síntomas carenciales

Una ingestión insuficiente puede producir anemia.

Indicaciones terapéuticas

Se emplea como parte de la vitamina B12 para prevenir la anemia perniciosa, estimular la producción de glóbulos rojos y corregir las alteraciones del sistema nervioso.

Cobre (Cu)

El cobre es un oligoelemento esencial necesario para la respiración. Tanto el cobre como el hierro son necesarios para la síntesis de la hemoglobina en los glóbulos rojos. El cobre también es importante para la producción de colágeno, elemento responsable de la salud de los huesos, la piel y los cartílagos. La ingestión diaria normal es de 2 a 5 miligramos, lo que supera en 2 miligramos las necesidades del organismo. La mayor parte del cobre no se obtiene de alimentos frescos, sino que procede de tuberías, utensilios de cocina e incluso de fuentes tan poco saludables como los alimentos elaborados, el tabaco, los anticonceptivos orales y la contaminación, especialmente la de los automóviles.

- Es necesario para la producción de hormonas adrenales.
- Facilita la absorción de hierro.
- Es necesario para fortalecer los vasos sanguíneos y el tejido conectivo.
- Es necesario para la producción de energía.
- Actúa como antioxidante.
- Conserva las fibras nerviosas.
- Es necesario para la asimilación de vitamina C.
- Regula el colesterol.
- Inactiva la histamina.

Síntomas carenciales

Anemia, edema, problemas de pigmentación cutánea, hemorragias, problemas capilares, irritabilidad, pérdida del gusto.

Indicaciones terapéuticas

Anemia, reumatismo, artritis, algunos tipos de cáncer y falta de energía.

Cromo (Cr)

La importancia del cromo se descubrió en la década de los cincuenta. Es un importante regulador del azúcar en la sangre y se ha aplicado con éxito en el tratamiento de la diabetes. Regula el nivel de glucosa en la sangre al fomentar su absorción en músculos y órganos, estimula el metabolismo de la glucosa, regula los niveles de colesterol y grasas en la sangre, reduce la arteriosclerosis, estimula la síntesis de proteínas, aumenta la resistencia a las infecciones y suprime los sufrimientos causados por el hambre.

- El cromo es el factor de tolerancia a la glucosa que estimula la actividad de la insulina.

Síntomas carenciales

Diabetes (especialmente la que aparece en la edad adulta), hipoglucemia, fatiga, cambios de humor, colesterol alto y arteriosclerosis.

Indicaciones terapéuticas

Niveles altos de colesterol, hipoglucemia, diabetes, cardiopatías, depresión, ansiedad y síndrome premenstrual.

Flúor (F)

El flúor es un oligoelemento que se halla de forma natural en la tierra, el agua y los tejidos vegetales y animales. Su forma ionizada es el fluoruro. La fuente principal de flúor es el agua potable, que a veces se fluora o bien contiene suficiente flúor como para hacer innecesaria esta operación.

- Previene las caries.
- Previene y trata la osteoporosis.
- Puede prevenir las cardiopatías.
- Puede prevenir la calcificación de órganos y estructuras músculo-esqueléticas.

Síntomas carenciales

Caries, osteoporosis y tal vez esterilidad y anemia.

Indicaciones terapéuticas

Caries, huesos quebradizos.

Fósforo (P)

El fósforo es un mineral esencial imprescindible para la estructura y el funcionamiento del organismo. Se encuentra en el organismo en forma de fosfato y estimula la fabricación de estructura ósea y su mineralización. Es también imprescindible para la comunicación intercelular y la producción de energía.

- Fabrica la estructura ósea, los dientes y las membranas celulares.
- Quema azúcar para obtener energía.
- Activa las vitaminas del complejo B.
- Aumenta la resistencia.
- Forma el ARN y el ADN.

Síntomas carenciales

Debilidad, confusión, pérdida del apetito, irritabilidad, dificultades del habla, anemia, tendencia a las infecciones y osteomalacia.

Indicaciones terapéuticas

Se emplea en el tratamiento de las enfermedades ya mencionadas, que se originan o agravan con los estados carenciales del fósforo.

Hierro (Fe)

El hierro es un mineral esencial, componente de las moléculas de hemoglobina y mioglobina. La hemoglobina de los glóbulos rojos transporta el oxígeno de los pulmones a las células y devuelve los residuos de dióxido de carbono a los pulmones. La mioglobina lleva oxígeno a los tejidos para almacenar energía. El hierro también es un componente de ciertas enzimas metabólicas y se almacena en el organismo en el bazo, la médula ósea y el hígado. La anemia debida a la carencia de hierro ya fue descrita por los médicos egipcios en el año 1500 AC. En la actualidad más de 500 millones de personas sufren anemia en el mundo. Normalmente, las mujeres pierden el doble de hierro que los hombres y por tanto son más propensas a los estados carenciales.

- Es necesario para la producción de hemoglobina y ciertas enzimas.
- Es necesario para la actividad inmunológica.
- Es imprescindible para el suministro de oxígeno a las células.
- Es necesario para el hígado.

Síntomas carenciales

Anemia, problemas en el crecimiento, algunos tipos de sordera, palidez, problemas respiratorios, fatiga y baja densidad ósea.

Indicaciones terapéuticas

Anemia, alopecia, dolores menstruales, síndrome de “piernas inquietas”, trastornos del crecimiento, tendencia a las infecciones y fatiga.

Magnesio (Mg)

El magnesio es un mineral absolutamente esencial para todos los procesos bioquímicos del organismo, como el metabolismo y la síntesis de los ácidos nucleicos y las proteínas.

- Participa en la reparación y el mantenimiento de las células.
- Es necesario para la actividad hormonal.
- Es imprescindible para la mayoría de los procesos vitales, como la producción de energía.
- Mantiene el equilibrio de potasio, sodio y calcio.
- Contribuye a la fijación del calcio en el esmalte dental.
- Es antidiabético.
- Es necesario para la contracción y relajación de los músculos, incluido el corazón.
- Es necesario para la transmisión de impulsos nerviosos.
- Es imprescindible para el crecimiento y la salud.

Síntomas carenciales

La carencia de magnesio es muy frecuente, especialmente en los ancianos, los consumidores habituales de alcohol, las mujeres embarazadas y las personas con gran actividad física habitual. Se ha demostrado que hasta una pequeña carencia puede causar arritmia y numerosos síntomas, como anorexia, anemia, reducción de la eliminación de toxinas, nerviosismo y ansiedad, palpitaciones, espasmos y calambres musculares, tics faciales, pérdida de masa y densidad ósea, diabetes (de aparición tardía), insomnio, hiperactividad infantil, tensión arterial anómala, síndrome premenstrual, circulación sanguínea deficiente, dolores menstruales y cálculos renales. Actualmente también se asocia el síndrome de fatiga crónica a la carencia de magnesio funcional en los casos en que existen niveles adecuados en la sangre pero las células no lo absorben. En estos casos puede necesitarse vitamina B6 para que el magnesio penetre en la membrana celular.

Indicaciones terapéuticas

Cálculos renales, asma, osteoporosis, depresión y ansiedad, falta de energía y fatiga crónica, síndrome premenstrual y dolores menstruales, fibromialgia, glaucoma, diabetes, fuerza y resistencia de los atletas, hipoglucemia, insomnio, migraña, enfermedades de encías, colesterol alto, hipertensión, eclampsia, algunos tipos de sordera y afecciones de próstata.

Manganeso (Mn)

Es un oligoelemento esencial, imprescindible para el buen funcionamiento cerebral y muy efectivo en el tratamiento de numerosos trastornos nerviosos, como el Alzheimer y la esquizofrenia. Aunque los conocimientos sobre el manganeso aún son limitados, puede ser uno de los nutrientes con mayor incidencia en las patologías humanas.

- Es necesario para el funcionamiento del cerebro.
- Se emplea en el tratamiento de trastornos nerviosos.
- Actúa como antioxidante.
- Es imprescindible para el metabolismo de energía.
- Es importante en el metabolismo del calcio.
- Es imprescindible para la producción de melanina y la síntesis de ácidos grasos.
- Contribuye a la producción de urea.
- Es necesario para la fabricación de proteínas y ácidos nucleicos.
- Es necesario para una estructura ósea normal.

- Es importante en la formación de tiroxina en la glándula tiroides.

Síntomas carenciales

Dermatitis, problemas en el metabolismo de los carbohidratos, falta de memoria, irritabilidad, ataxias, fatigas, niveles anómalos de azúcar en la sangre, algunos tipos de esquizofrenia, flujo menstrual abundante, umbral bajo de los ataques epilépticos, huesos quebradizos y degeneración de las articulaciones. Se elimina fácilmente del organismo, por lo que se necesitan suplementos diarios.

Indicaciones terapéuticas

Epilepsia, Alzheimer, esquizofrenia, miastenia grave, anemia, diabetes, cardiopatías, arteriosclerosis y artritis.

Molibdeno (Mo)

El molibdeno es un oligoelemento esencial y componente fundamental de la enzima responsable de la asimilación del hierro. También podría ser un antioxidante y, según estudios recientes, parece ser imprescindible para la salud. Interviene en la síntesis proteica y las reacciones de oxidación. Puede prevenir la anemia y la impotencia masculina y se sabe que fomenta el bienestar general.

- Facilita el metabolismo de grasas y carbohidratos.
- Es vital para la asimilación de hierro.
- Previene el cáncer.
- Previene la anemia porque es necesario para el metabolismo del hierro.
- Es imprescindible para la producción de ácido úrico.
- Es necesario para la síntesis de la taurina.
- Contribuye a la prevención de la impotencia masculina.
- Previene las caries.
- Es necesario para el metabolismo del ADN.

Síntomas carenciales

Arritmia, irritabilidad, incapacidad para producir ácido úrico.

Indicaciones terapéuticas

Actualmente no se emplea con fines terapéuticos.

Potasio (K)

Es uno de los minerales más importantes del organismo. Junto al sodio y el cloruro forma los electrolitos o sales esenciales que constituyen los fluidos corporales. Es fundamental para el funcionamiento del organismo, la transmisión nerviosa, el ritmo cardíaco, la producción de energía, la síntesis de ácidos nucleicos y proteínas y la contracción muscular. La sudoración, la diarrea crónica y los diuréticos provocan pérdida de potasio.

- Es necesario para el transporte de dióxido de carbono por los glóbulos rojos.
- Es imprescindible para el equilibrio del agua y la síntesis proteica.
- Forma electrolitos.
- Es necesario para el funcionamiento muscular y del sistema nervioso.
- Estabiliza la estructura interna de la célula.
- Actúa junto al sodio en la transmisión de impulsos nerviosos.
- Activa las enzimas que regulan la producción de energía.
- Previene y trata la hipertensión.

Síntomas carenciales

Vómitos, mareos, debilidad y parálisis muscular, retención de líquidos, hipotensión, sed, confusión, somnolencia y agotamiento.

Indicaciones terapéuticas

Actualmente no se emplea con fines terapéuticos.

Selenio (Se)

Es un oligoelemento esencial que se ha reconocido recientemente como uno de los nutrientes más importantes. Es antioxidante y tiene gran relevancia en el metabolismo humano. Se ha demostrado que previene varios tipos de cáncer. Según los estudios puede prevenir enfermedades asociadas al envejecimiento, como las cardiopatías y la artritis, y también puede ser beneficioso en la prevención y el tratamiento de inmunodeficiencias como el VIH y el SIDA. El organismo necesita cantidades diarias de selenio muy pequeñas, pero es imprescindible, especialmente por su papel en la protección de las membranas celulares y la mejora de su funcionamiento general.

- Actúa como antioxidante.
- Es necesario para la reparación del ADN.
- Es imprescindible para un sistema inmunológico sano.
- Facilita las funciones hepáticas.
- Mantiene los ojos y la vista sanos.
- Mantiene la piel y el cabello sanos.
- Previene cardiopatías y enfermedades circulatorias.
- Retrasa el proceso de envejecimiento.
- Puede desintoxicar el organismo de alcohol, tabaco, drogas y algunas grasas.
- Aumenta la potencia sexual masculina y la libido.

Síntomas carenciales

Cataratas, crecimiento lento, cardiopatías, reducción de las defensas y la tendencia a las infecciones, inflamación de los músculos, reducción de la fertilidad masculina, manchas producidas por la edad, formaciones cancerígenas y reducida habilidad para la desintoxicación del organismo.

Indicaciones terapéuticas

Cardiopatías, manchas de la piel producidas por la edad, algún tipo de cáncer.

Vanadio (V)

Hasta hace poco no se sabía que el vanadio es un oligoelemento imprescindible para la vida humana. A comienzos del siglo XX los médicos franceses creían que el vanadio era una cura milagrosa para diversas enfermedades, pero resultó ser tóxico en las dosis en que se recetaba y perdió su popularidad. Hoy en día se cree que un nivel elevado de vanadio puede causar trastornos bipolares, un dato que puede resultar clave en la mejor comprensión de esta enfermedad. Parece estar implicado en la mineralización ósea y tiene propiedades similares a la insulina. También inhibe la actividad de la bomba de sodio, que equilibra los niveles de sodio y potasio en el organismo.

- Puede evitar la formación de colesterol en los vasos sanguíneos.
- Puede prevenir las cardiopatías y el infarto.
- Puede prevenir las caries.
- Previene la hipertensión.
- Reduce el porcentaje de azúcar en la sangre.

Síntomas carenciales

No se conocen.



Indicaciones terapéuticas

Diabetes (uso experimental).

Yodo (I)

Es un mineral que se descubrió en las algas laminarias en 1812. Su nombre, de origen griego, se debe a su color violeta. Se halla en forma natural en el marisco y las algas marinas y es un componente fundamental de las hormonas tiroideas, que regulan la energía corporal. La sal de mesa suele enriquecerse con yodo.

- Protege de los efectos tóxicos de los materiales radiactivos.
- Previene el bocio.
- Produce hormonas de la glándula tiroides.
- Mantiene sanos el pelo, la piel, las uñas y los dientes.
- Quema el exceso de grasas.

Síntomas carenciales

La carencia de yodo es muy frecuente en muchos lugares del mundo en los que la tierra no contiene yodo suficiente y, en consecuencia, la incidencia del bocio y el cretinismo es muy alta. Según los estudios, la carencia de yodo también está asociada al Parkinson, el cáncer de tiroides, la esclerosis múltiple y el Alzheimer, entre otras enfermedades. Los síntomas son: aumento de la tiroides, sequedad de piel, problemas neurológicos, excesiva producción de estrógenos, fatiga crónica, apatía y reducción de la actividad inmunológica.

Indicaciones terapéuticas

Cortes y heridas (como antiséptico de uso tópico), bocio, fibrosis quísticas y problemas de tiroides.

Zinc (Zn)

Es uno de los oligoelementos más importantes de la alimentación y es necesario para más de 200 actividades enzimáticas del organismo. Es el principal protector del sistema inmunológico y es crucial en la regulación de la información genética. También es fundamental para la estructura y el funcionamiento de la membrana celular. Las carencias leves son muy frecuentes y pueden producir diversas dolencias, como la esterilidad masculina, peso neonatal insuficiente y acné juvenil.

- Es necesario para la fertilidad masculina.
- Es imprescindible para las hormonas, las defensas, el crecimiento, el metabolismo de energía y la hemoglobina.
- Es necesario para el almacenamiento de insulina. Transporta dióxido de carbono.
- Es necesario para la síntesis de prostaglandina.
- Es necesario para la síntesis de colágeno.
- Es necesario para el metabolismo y la distribución de vitamina A.
- Elimina el alcohol del organismo.
- Previene el cáncer.
- Previene la ceguera senil.
- Puede retrasar los efectos del envejecimiento.
- Es antioxidante.

Síntomas carenciales

Manchas blancas en las uñas, acné, erupciones y otras afecciones cutáneas, crecimiento lento del cabello y aumento de la caída, anorexia, depresión, irritabilidad, trastornos

mentales, disfunciones de los órganos sexuales, letargia, esterilidad masculina, crecimiento infantil insuficiente, cicatrización lenta y reducción del gusto y el olfato.

Indicaciones terapéuticas

Esterilidad masculina, acné, anorexia, úlceras bucales, infecciones virales (como el resfriado), herpes, tratamiento posoperatorio, anemia depreanocítica, función tiroidea, problemas inmunológicos, artritis, úlcera, problemas de crecimiento, cáncer, alergias y alcoholismo. Los suplementos de zinc pueden reducir el riesgo de cáncer, aumentar la agilidad mental y regular los niveles de azúcar en sangre. También es necesario para el correcto funcionamiento de los sentidos del oído, la vista, el gusto y el olfato.

AMINOÁCIDOS

Los aminoácidos son compuestos orgánicos que constituyen los elementos esenciales de las proteínas. Son necesarios para la formación de todos los componentes del organismo, desde el cabello y la piel a la sangre, y se obtienen de las proteínas alimentarias.

L-arginina

- Refuerza el sistema inmunológico.
- Combate el cáncer al inhibir el crecimiento de varios tipos de tumores.
- Participa en la construcción de los músculos y quema las grasas al estimular la pituitaria y aumentar la secreción de la hormona del crecimiento.
- Facilita la curación de quemaduras y otras heridas.
- Protege el hígado y lo depura de toxinas.
- Aumenta la cantidad de espermatozoides.
- Es uno de los aminoácidos más importantes, ya que contribuye significativamente al crecimiento muscular y la curación de las heridas, y refuerza componentes básicos del sistema inmunológico.
- También es sumamente importante para la fertilidad masculina.
- No es un aminoácido esencial, puede sintetizarse en el organismo y por lo tanto su ingestión diaria no es necesaria en los adultos. Sí lo es en el caso de los niños.
- Junto con la lisina, inhibe la aparición de herpes en los portadores del virus.

Los afectados por infecciones de herpes simplex no deben tomar arginina sola.

Atención

Debe tomarse con el estómago vacío y en poca cantidad, porque las sobredosis pueden causar trastornos metabólicos y psíquicos, náuseas y diarrea.

No debe suministrarse a personas con historiales de esquizofrenia.

Ácido L-aspártico

- Elimina el amonio, con lo que protege el sistema nervioso central.
- Refuerza el tratamiento de la fatiga.
- Puede mejorar la resistencia física.
- Es un aminoácido no esencial que aumenta eficazmente la energía y es útil en el tratamiento del síndrome de abstinencia.

Atención

Puede producir flatulencia. No debe administrarse junto a las proteínas, como las de la leche. No debe tomarse más de 1 gramo sin supervisión médica.

L-cisteína

- Puede prevenir la toxicidad del cobre.
- Protege el organismo de los radicales libres.
- Puede reparar los daños causados por el tabaco y el abuso del alcohol.
- Protege de la radiación nuclear y los rayos x.
- Puede ayudar al tratamiento de la artritis.
- Ayuda a reparar el ADN y por tanto a retrasar el proceso de envejecimiento.
- Contiene azufre, un elemento antioxidante, por lo que protege las células del organismo.
- Es un aminoácido no esencial.

Atención

No se recomienda en mujeres durante el embarazo y la lactancia. No debe administrarse a diabéticos, salvo por recomendación médica. Para evitar la formación de cálculos renales, combínesse con una ingestión elevada de vitamina C.

L-carnitina

- Regula el metabolismo de las grasas.
- Contribuye a la ruptura de las cadenas laterales de aminoácidos.
- Regula los niveles de acetona en la sangre.
- Se considera un aminoácido no esencial, pero es imprescindible para muchas funciones corporales.
- Su función principal es la regulación del metabolismo de las grasas, es decir, el transporte de las grasas de las membranas a los lugares de las células en los que se quema energía.
- Puede aplicarse en el tratamiento de algunas cardiopatías y de la distrofia muscular.

Atención

Son inocuas las dosis de 1,5 a 2 gramos diarios, aunque se recomienda no prolongar el tratamiento más de una vez por semana cada mes.

Presenta efectos secundarios gastrointestinales. No debe administrarse durante el embarazo, la lactancia ni a personas con afecciones renales.

L-fenilalanina

- Contribuye a aliviar la depresión.
- Regula los comportamientos adictivos.
- Favorece la agilidad mental.
- Estimula la libido.
- Reduce el hambre y la ansiedad por la comida.
- Es un aminoácido esencial necesario para diversos procesos bioquímicos, como la síntesis de los neurotransmisores cerebrales.
- Se cree que estimula la excitación sexual y la liberación de hormonas que regulan el apetito.

Atención

No debe administrarse en caso de cáncer de piel o fenilcetonuria. Sólo debería prescribirse a personas hipertensas bajo supervisión médica.

Tampoco debe recetarse a mujeres durante el embarazo y la lactancia.

Está contraindicada su administración con antidepresivos inhibidores de la monoaminoxidasa (IMAO). Debe tomarse con el estómago vacío y no combinarse con proteínas.

DL-fenilalanina (DLPA)

- Es un analgésico natural útil para el dolor crónico y enfermedades como la migraña, la neuralgia y los calambres en las piernas.
- Es antidepresivo.
- Es único en la activación de endorfina, el analgésico natural del organismo.
- No debe confundirse con la L-fenilalanina.

Atención

No debe administrarse en el embarazo ni a pacientes con fenilcetonuria. Está contraindicado en el tratamiento con antidepresivos IMAO. Puede causar hipertensión.

L-glutamina

- Acelera la curación de úlceras pépticas.
- Ayuda a combatir la depresión.
- Favorece la agilidad mental.
- Puede ayudar en la prevención y el tratamiento de la colitis.
- Es derivado del ácido glutámico, que se considera útil para reducir la adicción al alcohol.
- Es un aminoácido no esencial que aún no se ha descubierto en los alimentos.

Atención

No se recomienda una ingestión diaria superior a 1 gramo.

Glicina

- Se emplea en el tratamiento del mal funcionamiento de la pituitaria.
- Se emplea en el tratamiento de los movimientos espásticos, especialmente en pacientes con esclerosis múltiple.
- Se emplea en el tratamiento de la distrofia muscular progresiva.
- Se emplea en el tratamiento de la hipoglucemia porque estimula la liberación del glucagón, que moviliza el glicógeno. Éste, a su vez, puede ser liberado en la sangre como glucosa.
- La glicina es el aminoácido más simple, es no esencial y tiene diversas propiedades aún en estudio.

Atención

No se recomienda su administración en forma de suplemento, salvo por recomendación médica.

L-histidina

- Se emplea en el tratamiento de pacientes artríticos, ya que tienen un nivel de este aminoácido inferior a lo normal.

- Es imprescindible para los bebés y puede serlo para niños y adultos.
- Es uno de los aminoácidos más desconocidos.

Atención

No se recomiendan más de 1,5 gramos diarios, salvo por recomendación médica. Debe administrarse con vitamina C. No es recomendable para maniacodepresivos y esquizofrénicos, mujeres con flujo menstrual abundante, mujeres embarazadas o en período de lactancia.

L-lisina

- Inhibe el herpes y reduce eficazmente su reaparición.
- Contribuye a la formación de masa muscular.
- Previene los problemas de fertilidad.
- Mejora la concentración.
- Es un aminoácido esencial imprescindible para el crecimiento, la reparación de los tejidos y la producción de anticuerpos, hormonas y enzimas.

Atención

No es recomendable para los niños ni para las mujeres durante el embarazo y la lactancia.

L-metionina

- Elimina las grasas de la sangre.
- Regula el sistema nervioso.
- Junto con la colina y el ácido fólico puede prevenir algunos tumores.
- Es necesaria para la biosíntesis de taurina y cisteína.
- Es un aminoácido esencial que contiene azufre y es muy importante para numerosos procesos vitales.
- Según los estudios realizados, puede prevenir la obstrucción arterial con la eliminación de grasas.

Taurina

- Es un antioxidante suave.
- Actúa junto con el zinc en la prevención de las cataratas.
- Regula los nervios y los músculos y la actividad eléctrica.
- La taurina es un aminoácido no esencial que se forma en el organismo.
- Su función principal es la regulación de los nervios y músculos y la coordinación de los neurotransmisores.
- Los estudios en animales muestran que una dieta baja en taurina puede causar deterioro de la retina y perjudicar la vista.
- Puede emplearse en el tratamiento de la hipertensión, la epilepsia y las enfermedades oculares en dosis de hasta 3 gramos.

Atención

La ingestión excesiva puede producir depresión, entre otros síntomas. No se recomienda su administración a las mujeres durante el embarazo y la lactancia.

L-triptófano

- Ayuda a conciliar el sueño y prevenir los efectos del desfase horario que se producen en los viajes largos en avión.
- Reduce la sensibilidad al dolor.
- Reduce la adicción al alcohol.
- Es un antidepresivo natural que contribuye a la reducción de la ansiedad y los ataques de pánico.
- Es un aminoácido esencial empleado por el cerebro, junto con vitaminas y minerales, para la producción de serotonina, un neurotransmisor cerebral.

Atención

Debe tomarse entre las comidas con zumo de frutas o agua para evitar la ingestión de proteínas.

Se considera que es tóxico en dosis muy elevadas. Parece ser que produce afecciones hepáticas graves y puede agravar el asma y el lupus. No debe suministrarse a mujeres embarazadas o en edad fértil ni durante el tratamiento con antidepresivos IMAO.

L-tirosina

- Fomenta la agilidad mental y alivia los efectos del estrés y algunos síntomas físicos causados por la tensión.
- Actúa como antidepresivo.
- Puede emplearse en el tratamiento de los síntomas emocionales del síndrome premenstrual.
- Es útil en el tratamiento de la adicción a la cocaína y otras drogas y en el síndrome de abstinencia.
- No es un aminoácido esencial, lo que significa que se sintetiza en el organismo.
- Participa en importantes neurotransmisores del cerebro y proporciona energía.
- Es un precursor de las hormonas tiroideas.
- Según algunos especialistas, es más efectivo cuando se toma en combinación con hasta 25 miligramos de vitamina B6.

Atención

No debe administrarse tirosina en los casos de migraña o durante el tratamiento con antidepresivos IMAO. Los hipertensos y las personas con cáncer de piel no deben tomar tirosina sin supervisión médica. No se recomienda a las mujeres durante el embarazo y la lactancia. Debe tomarse con el estómago vacío con zumo o agua, pero nunca con proteínas, como la de la leche.

QUIROLOGÍA MÉDICA

(Extracto práctico de la obra “Quirología médica” del doctor Arnoldo Krumm Heller)

AFIRMACIONES QUIROLÓGICAS

Sin tomar en consideración lo que pueda todavía existir de inseguro en el diagnóstico por la mano, pueden hacerse con absoluta confianza las siguientes afirmaciones generales:

1. Las manos, que según dice el adagio son el espejo del alma, son también el lugar donde se revelan las condiciones anormales de los distintos órganos y partes del cuerpo. De manera que así como por su medio nos ponemos en relación con el mundo exterior, por su medio puede escudriñarse el interior de nuestro organismo.
2. Los distintos órganos y partes del cuerpo están representados en la mano, tal como aparecen señalados en este tratado; siendo las líneas, las eminencias, etcétera, donde indefectiblemente se reflejan las lesiones y alteraciones sufridas por los órganos y las partes del cuerpo correspondientes.
3. En la mano existe una cantidad asombrosa de filamentos nerviosos finísimos, entretejidos en forma de red, los cuales se hallan en íntima conexión y reciben impresiones de todo el cuerpo por medio del gran sistema neuroglandular de la vida órgano-vegetativa.
4. Los filamentos nerviosos, las fibras musculares y las arteriolas reproducen en las diferentes partes de la mano los cambios de condición experimentados en las partes y los órganos correspondientes, pudiendo, por tanto, ser considerada la mano como una placa membranosa sensibilizada en donde se graban las sensaciones y los fenómenos anormales que están verificándose en nuestro organismo, y esta reproducción sensible se nos exterioriza.
5. En la mano se encuentran signos, marcas, colores anormales, decoloraciones que nos indican o revelan que el individuo está enfermo o sucio, infeccioso, o que tiene lesiones o defectos heredados.
6. Por estos signos o marcas, colores, decoloraciones, venimos en conocimiento de la existencia de una inflamación aguda o crónica, lesiones locales, estados destructivos de los tejidos, presencia de medicamentos venenosos y cambios de estructura de los tejidos.
7. El diagnóstico por la mano nos hace saber que el organismo está sucio con desechos sintomáticos antes de las enfermedades agudas, por lo que a éstas debemos considerarlas como estados inflamatorios debidos a la reacción del organismo que busca librarse de sustancias morbosas e impurezas.
8. La mano nos indica también que el organismo con sangre, linfa y tejidos sucios necesita pasar por esos estados depurativos antes de llegar a la salud o normalidad del individuo.
9. Por la mano sabemos si están comprometidos los órganos vitales, estómago e intestinos, hígado, riñones, pulmones, etcétera.
10. Los cambios de la mano nos dicen si el organismo va purificándose por eliminación de las sustancias morbosas, y si va recomponiéndose.

11. La mano nos revela si el organismo posee apta constitución y vitalidad suficiente para hacerlo reaccionar y prolongar su existencia por medio de un tratamiento racional.
12. Asimismo la mano, por la deficiencia de contextura o el deterioro, acusa la carencia de vitalidad orgánica o su grado de relajamiento, patentizándonos que aquel organismo está condenado irremisiblemente a sucumbir, sin mejoría apreciable.

Pero, ¿cómo se aprende este método?... Repitiendo lo que yo he hecho.

Me hago veinte diseños de la mano y voy a un hospital cualquiera. En la primera cama que encuentro, pido al paciente que me enseñe la mano y, sin mirarlo a la cara y ni siquiera dirigirle una pregunta, marco los signos principales que encuentro en las rayas o montes de la mano objeto de mi observación. Después de llenar unos veinte esquemas, vuelvo a repasar la sala; y, ya sea preguntando al enfermo o mirando directamente el diagnóstico que hay sobre la cabecera, lo apunto al pie de la hoja.

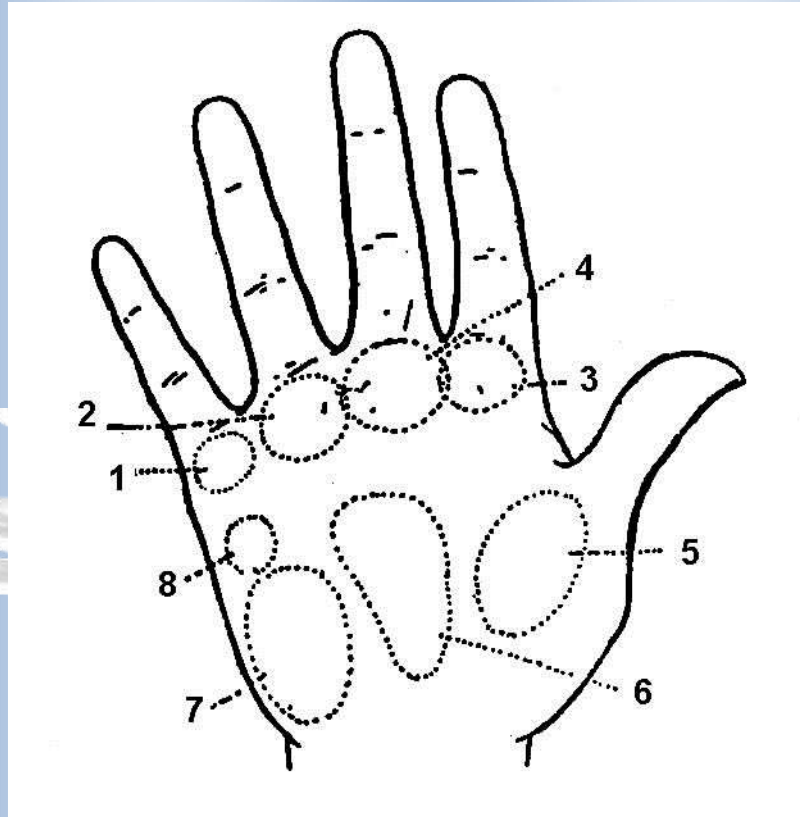
De esta manera no me sugestiono sino que voy con neto espíritu de observación. Al llegar a mi casa, donde tengo en departamento especial sobres con el nombre de las enfermedades, colecciono por orden de nomenclatura todos los diseños.

Cuando llego a tener mil de una enfermedad, los examino comparativamente, encontrando siempre, en un 70 por ciento, los mismos signos en las mismas enfermedades.

Así he llegado a formar un sistema propio de quirología, como asimismo a la teoría de las corrientes bioelectromagnéticas.

Y así como el célebre Basedow exige, para diagnosticar la enfermedad que lleva su nombre, el trías palpitación cardíaca, dolor en la glándula tiroides y bocio exoftálmico, yo exijo generalmente tres señales para la determinación de una enfermedad, aunque en muchos casos con una sola señal basta.

EMINENCIAS O MONTES



6.com

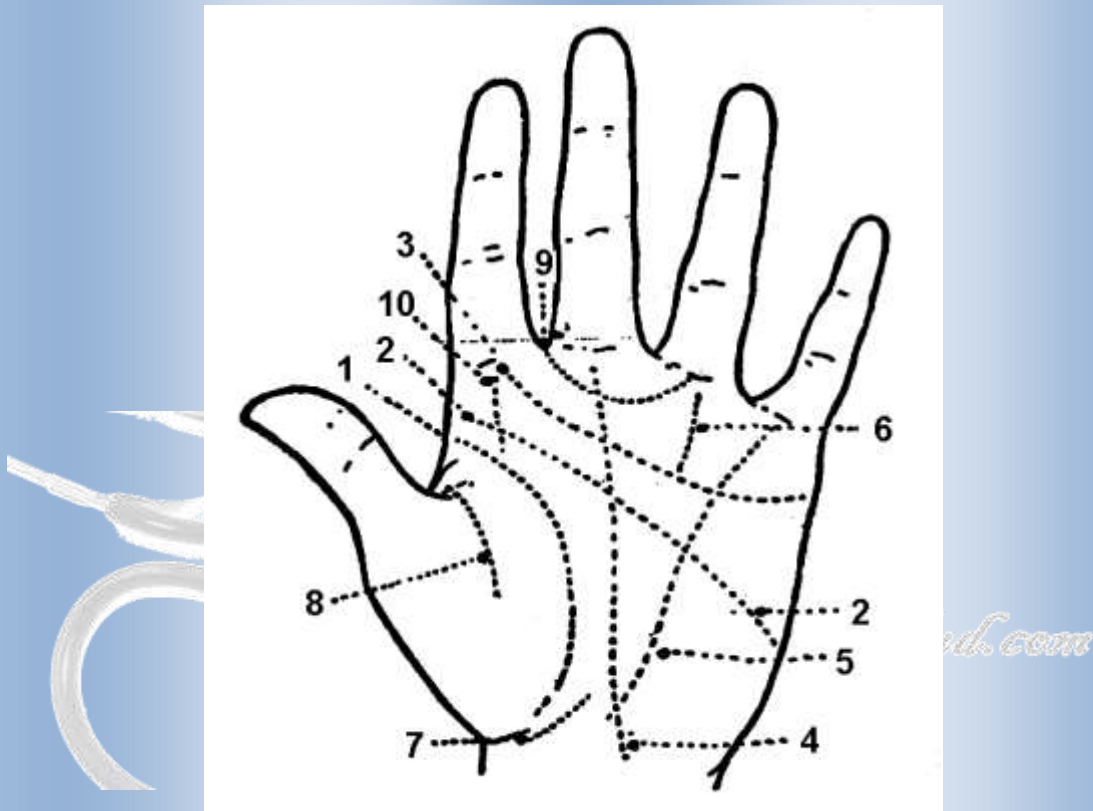
1.
Eminencia
del
meñique o
monte de



diagnóstico de la salud

Mercurio;
2.
Eminencia
del anular o
monte de
Apolo; 3.
Eminencia
del índice o
monte de
Júpiter; 4.
Eminencia
del medio o
monte de
Saturno; 5.
Eminencia
del pulgar
o monte de
Venus; 6.
Región
media o
campo de
Marte; 7.
Región
hipoténar o
monte de la
Luna; 8.
Región
hipoténar o
monte de
Marte.

LAS LÍNEAS DE LA MANO



1. Línea de la vida; 2. Línea de la cabeza; 3. Línea del corazón; 4 líneas del destino; 5. Línea hepática y del estómago; 6. Línea del sol; 7. Línea de los venenos; 8. Línea de Marte; 9. Cinturón de Venus; 10. Línea de Júpiter.






Líneas


Las líneas que más nos interesa estudiar, desde el punto de vista del diagnóstico médico, son las siguientes:







1. La **Vitalis** o línea de la vida;
2. La **Cephalis** o línea de la cabeza;
3. La **Mensualis** (cordial) o línea del corazón;
4. El **Cíngulum veneris** o cinturón de Venus;
5. La **Línea de Neptuno** o de los venenos; y
6. La **Línea hepática** o del hígado, que es a la vez del estómago.

SIGNOS Y SEÑALES

Al mirar la palma de la mano se ve en ella una porción de rayas, puntos y señales diversas, que si al principio parece un conjunto borroso e indefinido por su complejidad, observando más detalladamente y con atención se va poco a poco definiendo. Véase, entonces, una colección de signos que pueden clasificarse perfectamente por sus formas más o menos precisas. Los principales son los siguientes:

Signos buenos. Los cuadrados , círculos con cruz interior , ángulos , triángulos  y pequeñas arborescencias  son todos ellos favorables, muy especialmente los cuadrados, que pueden dar seguridad al médico de un buen pronóstico en el trastorno, lesión, predisposición o enfermedad que lo ocupe.

Signos variables. Pueden considerarse como buenos o malos, dependiendo del lugar que ocupen. El único de este género es la cruz .

Signos indicadores de enfermedades o predisposición. Las estrellas , que indican siempre accidentes agudos y enfermedades peligrosas; las islas , que indican dolencias de carácter muy grave, cáncer o heridas; las medias lunas , señales de peligro inminente, generalmente difíciles de salvar; cadenas  y enrejados , que son signos de debilidad; series de líneas cortas paralelas , indicadoras de retención; líneas interrumpidas horizontalmente: detención; los puntos azules nos previenen de la existencia de enfermedades nerviosas y de fiebres, y si estos puntos son muy oscuros, fiebres o ataques, cuando son de coloración roja, inflamación o hemorragia; las manchas son señales de infección.

Existe, además, fuera de la palma de la mano, una señal importante que debe tener en cuenta el quirólogo: las manchitas o puntos blancos de las uñas, las cuales indican una energía vital capaz de hacer frente a las enfermedades, y por lo tanto son un signo favorable para el pronóstico.


Es evidente que los signos siempre difieren algo en cada caso, y muchas veces una isla puede confundirse con un triángulo alargado o una mancha ser parecida a un punto. Todo esto lo llegarán a diferenciar pronto con la práctica.

Siendo la tuberculosis una enfermedad que ataca por igual diversos órganos o regiones del cuerpo, las señales en la mano varían según la situación de la región atacada.

Prevalece, como sabemos, la tuberculosis pulmonar, y ella tiene una mano especial.

No es necesario que las personas tengan la región indicada débil para asegurar que son tuberculosas, pero en todo caso su pulmón será débil.

SIGNOS

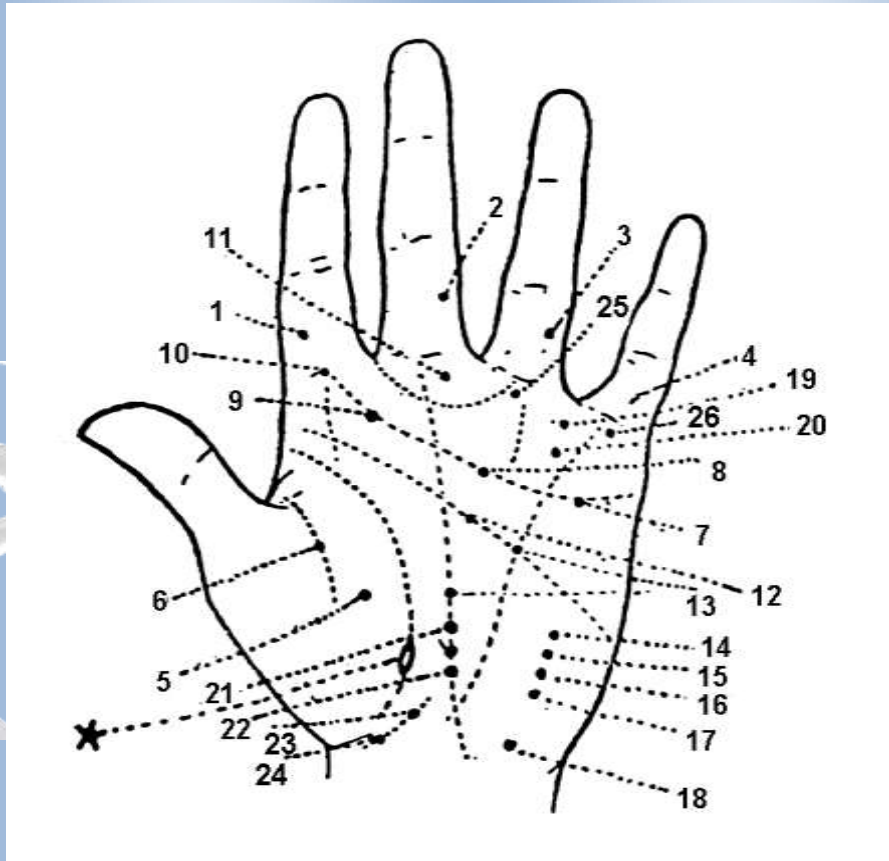


a. Línea tenedor; b. Línea interrumpida; c. Línea interrumpida, con puntos; d. Línea ovalada; f. Línea enrejados tupidos; g. Líneas ramas; h. Línea espigas; i. Línea espigas

delgadas; j. Línea abovedados; k. Línea cadena; l. Línea k; m. Puntos y manchas;
n. Círculos; o. Cruces; p. Islas; q. Estrellas; r. Cuadrados; s. Estrellas; t. Enrejado sencillo.



ENFERMEDADES EN LA OBSERVACIÓN DE LAS MANOS: ZONAS CLAVE

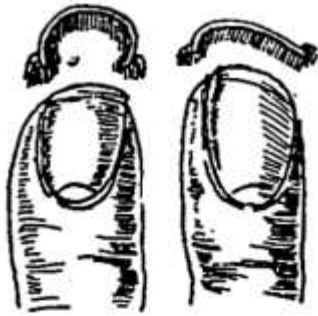


1. Cabeza, lesiones o dolor;
2. Hígado;
3. Piernas;
4. Brazos;
5. Sífilis;
6. Orejas;
7. Intestinos;
8. Dientes – nervios;
9. Vejiga;
10. Afecciones mentales;
11. Epilepsia;
12. Estómago;
13. Hígado;
14. Intestino delgado;
15. Intestino grueso;
16. Apéndice;
- 17.
- 18.
- 19.
- 20.
- 21.
- 22.
- 23.
- 24.
- 25.
- 26.

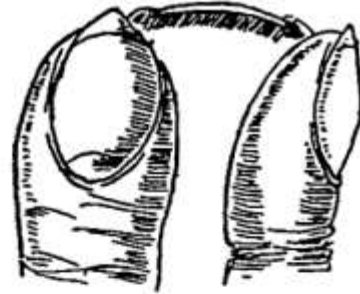
17. Íliaca del colon; 18. Recto; 19. Histerismo; 20. Glándula tiroides; 21. Bazo;
22. Diabetes; 23. Albuminuria; 24. Venenos; 25. Venéreos; 26. Esófago.



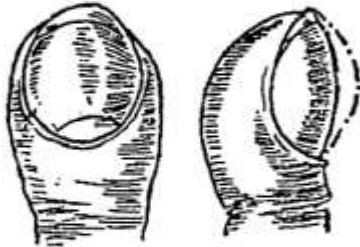
LAS UÑAS (ONINOSCOPIA)



UÑA CANCEROSA
AZUL MORADO



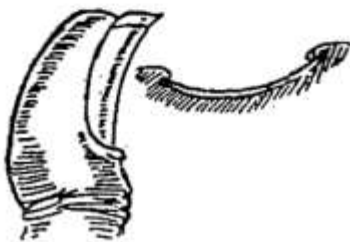
UÑA DE DIABETES
ROSADO CLARA



UÑA DE TUBERCULOSIS
ROSADO OSCURO



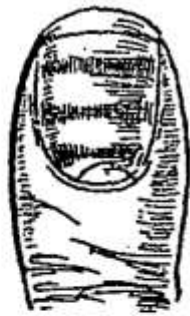UÑA DE AFECCIONES MEDULARES



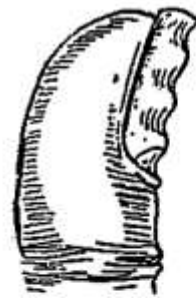UÑA DE INTOXICACIÓN ALCOHÓLICA
ROSADO BLANCO



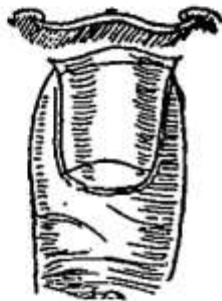UÑA TIROIDEA



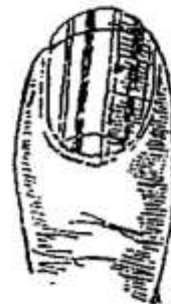UÑA DE AUTOINTOXICACIÓN
CUANDO VA MEJORANDO



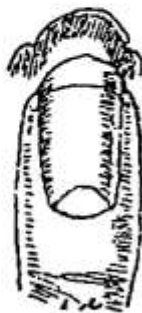UÑA ELIMINATIVA



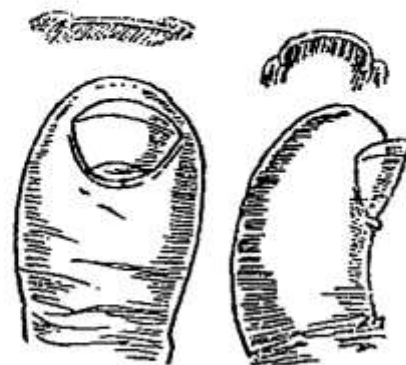
UÑA DE APOPLEJÍA



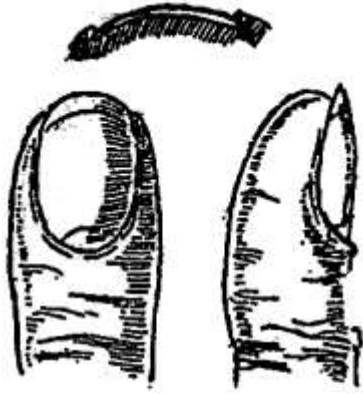
UÑA DE CATARRO INTESTINAL



UÑA BRONCO-PULMONAR



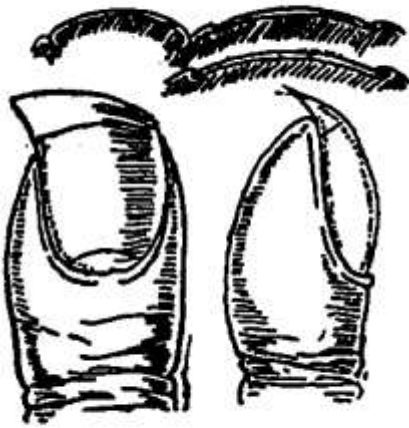UÑA CARDÍACA
DIFERENTES COLORES



UÑA NORMAL



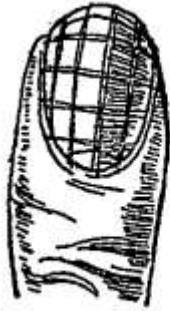
UÑA OVÁRICA
ROSADO CLARO



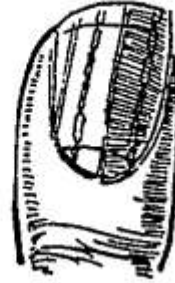
UÑA ASMÁTICA
ROSADO EN EL CENTRO BLANCO



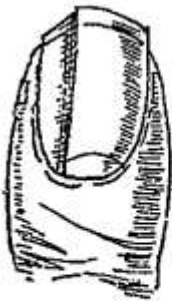
UÑA DE HISTERISMO
IRA



**UÑA DE INTOXICACIÓN
ROSADO OSCURO**



**UÑA DE HIDROPESÍA
MORADO**



**UÑA DE HERIDAS
ROSADO CLARO**



UÑA DE CONVALESCENCIA

ÍNDICE DE SINTOMATOLOGÍA QUIROLÓGICA POR ORDEN ALFABÉTICO DE ENFERMEDADES

Aborto. Arco pequeño entre el índice y el medio. Una segunda raya significa que el aborto fue provocado. Si el arco se inclina hacia el centro del índice, aborto temprano y fácil.

Absceso. Pequeña isla en la región de la mano correspondiente al lugar en que aquél hubiere aparecido. También líneas cortadas. Uña nebulosa en dedo medio y pulgar.

Agotamiento. Línea de la vida delgada. Falta de luna en las uñas. Cadena en la línea de la vida. Enrejado en toda la mano. Color pálido de la misma. Uña pálida y terrosa.

Albuminuria. Interrupciones en la línea hepática. Cruces cuadradas en la región correspondiente. Uñas manchadas. Manchas en la línea hepática. Uña nefrítica en el dedo anular.

Almorranas. Interrupciones en la línea del corazón. Cruces, pequeñas islas y puntos entre la línea del corazón y la de la cabeza, hacia la orilla de la mano. Uña intestinal.

Anginas. Pequeñas estrellas en la parte en que se une la línea de la cabeza con la de la vida.

Aorta (esclerosis de la). Aumento del montículo o eminencia del anular. Media luna sobre la línea del corazón en la parte en que ésta se une con la de la vida. Puntos azules en la del corazón.

Apendicitis. Cruz sobre el montículo del dedo medio. Rayas en la falangeta del mismo. Media luna sobre la línea hepática. Uña intestinal.

Apoplejía. Monte del índice demasiado grande. Monte del medio en las mismas condiciones. Puntos oscuros sobre el montículo del dedo meñique. Uña apoplética.

Arteriosclerosis. Aumento de la eminencia del índice. Pequeñas rayas paralelas en la línea del corazón. Falta de lunas en las uñas. Puntos blancos sobre las mismas. La línea hepática pálida y sin brillo.

Atonía del estómago. Rejas en el campo del estómago. Media luna en la misma región. Cruces en la línea hepática. Uña de autointoxicación.

Atonía intestinal. Uña ondulada.

Asma. La línea de la cabeza se inclina hacia la del corazón. Uñas largas y manos húmedas. Uña asmática, crecimiento en ráfaga hacia afuera.

Ataxia locomotriz. Líneas pequeñas transversales en las uñas. Montículo tenar extendido hasta el final de la mano. Falange del pulgar inclinada hacia atrás. Media luna sobre la línea del corazón junto a la eminencia del anular. Uña triangular, color rosado (uña medular).

Atrofia cardíaca. Varias líneas que cortan la del corazón. Uña cardíaca (cuadrada y pequeña).

Atrofia renal. Falta de lunas en las uñas. Manchas rojas en la línea del corazón. Líneas que cortan sobre la falange del anular. Estrella en la línea hepática (cerca de la región del estómago). Línea del corazón delgada. Manos calientes.

Atrofia pulmonar. Manos reducidas. Puntos oscuros azules en la región que corresponde a los pulmones. Falta de lunas en las uñas.

Bazo. Montículo de dedo medio aumentado y eminencia hipotecar disminuida. Líneas paralelas pequeñas. Cruces en el monte lunar. Uña acanalada con círculos o manchitas transparentes.

Bilis. Eminencias de Marte y del meñique (o sea, toda la región de la base del dedo meñique) aumentadas. Manchas amarillas en la línea hepática y sobre el dedo índice.

Basedow. Montículo del anular aumentado. Media luna en la falange del índice. Falta de lunas en las uñas, línea azul pequeña al lado de otra negra en el comienzo de la línea de la cabeza y sobre la línea hepática.

Brazos heridos. Isla en la falange del meñique.

Bronquitis. Manos aumentadas. Eminencia de Marte abultada. Uña pulmonar.

Cabeza (lesión de la). Línea corta sobre eminencia del índice. Uña de heridas.

Calambre del diafragma. Línea del estómago ondulada Punto oscuro en el montículo del medio. Rama desde la línea del estómago o hepática hasta el montículo del dedo medio.

Calambres del estómago. Las mismas señales del caso anterior. Agréguese además líneas en la región del estómago. Uña débil de catarro intestinal.

Cálculos biliares. Puntos pequeños amarillos o morados en la línea del corazón, bajo el montículo del anular. Punta del dedo índice curvada hacia adentro.

Cálculos renales. Región hipotenar un tanto aumentada (véase atrofia renal).

Calambres cardíacos. Punto azul en la línea del corazón. Media luna en la falange del índice. Estrella o cruz en la eminencia del anular. Carencia de lunas en las uñas. Uña cardíaca.

Calvicie. Aumento del monte del índice.

Cáncer. Isla en la línea de la vida. Un triángulo en la región que corresponde al órgano.

Cáncer de lengua. Ocurrencia de islas en la región media.

Cáncer de estómago. Isla en la línea de la vida o bien en el centro de la mano. Uñas cancerosas.

Cáncer de hígado. Isla de cáncer en la línea de la vida. También en la línea hepática. Dedo pequeño algo curvado. Uña cancerosa (color gris lila o azulado).

Cáncer de intestino. Isla en la línea de la vida y en la región media un tanto hacia la muñeca.

Cáncer de laringe. Isla en la línea de la cabeza.

Cáncer de matriz. La misma isla en la línea de la vida y otra en el cinturón de Venus.

Cáncer de pecho. Isla en la consabida línea de la vida y también en la región media algo hacia los dedos. En todos estos casos, uñas cancerosas. Falangina del índice un tanto ancha.

Cápsulas suprarrenales. Punto en el centro de la mano. Media luna al principio del monte lunar.

Caspa. Señales semejantes a las de la calvicie.

Cataratas. Punto en la unión de la mano con el dedo anular.

Catarro cervical o de la cabeza. Isla en el nacimiento del índice. Media luna en la falange del mismo dedo. Estrella en la línea de la cabeza.

Catarro de faringe. Rayitas entre las líneas de la cabeza y de la vida y concurrencia de algunas señales del catarro cervical.

Catarro gástrico. Aumento de la parte interna de la eminencia hipotenar o montículo de la luna.

Catarro intestinal. Canales sobre la uña del pulgar.

Catarro del recto. El mismo signo del anterior y media luna en la falange del dedo medio.

Catarro de la vejiga. Puntos oscuros en la falange del índice. Uña ovárica.

Cavidad faríngea (enfermedades de). Vienen éstas indicadas en la parte contigua al nacimiento de la línea de la vida, pero un tanto más hacia la muñeca.

Ceguera. Pequeños círculos en la línea de la vida en la eminencia del anular.

Cerebro (enfermedades del). Eminencia del anular aumentada. Media luna en la falange del índice. Un punto oscuro en la eminencia antedicha indica perturbación. Uña histérica.

Chancros. Cruces y círculos en la eminencia tenar.

Ciática. Punto azul en la falange del anular.

Cirrosis. Cruz en la línea hepática. El dedo meñique algo curvado.

Cólera. Cruces y puntos oscuros en la línea hepática y la región del estómago. Uñas amarillas y acanaladas.

Colibacilosis. Puntos oscuros en la falange del dedo medio. Cruz en la parte inferior de la eminencia hipotenar.

Cólico. Líneas cortadas y en forma espiral en la línea hepática. Puntos oscuros en el mismo sitio. Rayas en la falangina del dedo medio.

Cólico hepático. Las mismas señales del párrafo anterior teniendo en cuenta que en las uñas deben presentarse puntos amarillos. También en el dedo meñique suele estar algo curvado en la falangeta.

Cólico de la matriz. Puntos oscuros en la eminencia del índice. Media luna bajo el cinturón de Venus.

Cólicos menstruales. Puntos oscuros en el cinturón de Venus. Rayas en la eminencia tenar. Uña ovárica.

Cólicos nefríticos. Puntos oscuros en la región del estómago. Enrejados en la misma región.

Columna vertebral (defectos de la). Monte del dedo medio aumentado. Uña medular.

Congestión cerebral. Monte del dedo índice aumentado. Uña congestiva. Desaparición del área blanca de la base por la intensa coloración general.

Conjuntiva (enfermedades de la). Puntos rojos en la línea de la cabeza. Triángulos en el final de la misma.

Conjuntivitis escrófala. Los signos anteriores más marcados. Media luna en la falange del índice.

Consunción malárica. Puntos y cruces oscuros en la línea de la vida. Media luna en la falange del índice.

Consunción muscular. Agréguese a los anteriores signos la carencia de lunas en las uñas.

Contagio (peligro de). Puntos oscuros en el monte del índice.

Contusiones. Cruces y rayas en la eminencia del dedo medio.

Corazón. Falange del anular algo curvada. Aumento de la eminencia del anular. Vea uñas cardíacas; color según la afección.

Coxitis tuberculosa. Cruces y puntos rojos en la falange del anular. Media luna en la misma. Falangina del índice aumentada.

Cretinismo. Línea de la cabeza cortada. Una histórica.

Crup (falsa difteria). Puntos rojos al comienzo de la línea de la cabeza.

Cutis (enfermedades del). Líneas delgadas sobre el montículo del pulgar. Curvas en la línea de los venenos.

Chancro blando. Puntos rojos en el cinturón de Venus o en el montículo del dedo pulgar. Media luna en el mismo.

Debilidad. Líneas delgadas y quizá alguna cadena.

Debilidad intestinal. Línea hepática cortada.

Degeneración grasosa. Enrejados en la eminencia hipotenar.

Delirium tremens. Media luna en la falange del dedo medio. Uña alcohólica en forma de cuchara.

Demencia senil. Interrupciones en la línea de la cabeza. Uña medular.

Desvanecimiento (propensión al). Aumento de la eminencia del índice.

Diabetes. Parte inferior de la eminencia hipotenar aumentada. Uña diabética, forma almendra: color rosado pálido.

Digestión difícil. Línea hepática cortada. Media luna en la región media. Rayas en la falangina del dedo medio.

Diarrea. Canales en las uñas, especialmente en la del dedo pulgar. Media luna en la del dedo medio. Líneas perpendiculares sobre la región hipotenar con aumento de ésta.

Dientes (enfermedades de los). Punto en la región media. Líneas en la falange del dedo medio. Eminencia del mismo dedo aumentada. Puntos rojos en la línea del corazón bajo el montículo del medio.

Difteria. Puntos rojos entre las líneas de la cabeza y la de la vida, en la parte baja de la eminencia del índice.

Dilatación bronquial. Cruz entre la línea de la cabeza y la de la vida. Falangina del índice aumentada. Uña asmática.

Dilatación del corazón. Uñas grandes y línea cardíaca aumentada.

Dilatación del ano. Cruz o estrella en la región media.

Dilatación del estómago. Líneas transversales sobre las uñas y en el campo del estómago.

Disentería. Uña del pulgar acanalada. Media luna en el dedo anular.

Dislocaciones. Una isla en el lugar correspondiente. Puntos oscuros o círculos en la línea hepática.

Dislocaciones congénitas. Isla en el lugar correspondiente a la mano izquierda.

Dispepsia gástrica nerviosa. Muchas líneas pequeñas en el campo del estómago.

Dolores de cabeza. Línea de la cabeza parte del dedo medio. La línea hepática de color oscuro en la base.

Eclampsia. Puntos en el cinturón de Venus. Uña ovárica.

Embarazo. Rayas en el dedo índice. Pequeñas líneas en la del matrimonio. Puntos claros en el cinturón de Venus.

Embolia. Cruz o estrella en la región correspondiente. Media luna al lado de la línea de la vida.

Endometritis. Puntos oscuros en la eminencia tenar o en el cinturón de Venus.

Enfermedades genitales. Rayas en el monte de Venus. Puntos oscuros en el mismo. Uña ovárica.

Enfermedades mentales. Interrupciones en la línea de la cabeza. Aumento del monte del dedo meñique.

Enfisema. Puntos rojos en la región media.

Envenenamiento de la sangre por sustancias medicamentosas. Líneas transversales en la falangina del dedo medio. Eminencia del anular aumentada. Punto rojo en la misma. Manchas en la línea del veneno.

Epilepsia. Ramas en el monte del dedo medio. Línea de la cabeza prolongada y cortada, hasta la eminencia hipotecar. Sendas cruces en las eminencias tenar, hipotenar y del dedo medio. Punto azul en montículo del dedo medio.

Esterilidad. Carencia de líneas en la parte exterior de la región hipotenar, bajo el meñique. Línea gruesa colorada sobre el montículo del índice.

Estómago. Sus enfermedades están indicadas en el campo de su nombre. Punto oscuro sobre la línea del estómago. Cuando es muy oscuro, cáncer.

Estomatitis. Puntos rojos en el campo del estómago. Media luna en la falange del dedo medio.

Evacuación (dificultades en la). Canales sobre el pulgar.

Faringitis. Rayas entre la línea de la vida y la del estómago en su comienzo. Arborización sencilla sobre la eminencia de Marte.

Fiebre. Aumento de la eminencia del índice. Puntos oscuros en la línea de la vida.

Fiebre gástrica. Punto oscuro en la eminencia de Marte.

Fiebre hepática. Aumento de la eminencia del meñique. Falangeta del índice torcida hacia adentro.

Fiebre puerperal. Las líneas indicadoras del aborto más la línea de Venus cortada. Aparición de una sola línea en el monte del pulgar. Puntos colorados y blancos sobre la línea hepática.

Fiebre de heno. Puntos azules en la línea hepática y de la cabeza.

Fiebre intermitente. Lo mismo que la fiebre anterior más las señales adecuadas en las uñas.

Fístulas en el recto. Isla en la línea hepática.

Fístulas tuberculosas. Islas o media luna en la región correspondiente.

Fístulas uretrales. Media luna en la región correspondiente. Isla en el cinturón de Venus.

Fístulas vaginales. Id, id, id, id.

Garganta (enfermedades de la). Media luna al principio de la línea de la vida.

Gastralgia. Uña del pulgar acanalada.

Goma sifilítica. Enrejados en la región correspondiente. Media luna sobre el monte del pulgar (véase sífilis). Pequeñas manchas en eminencia tenar.

Gonorrea. Punto rojo en la mano. Cruz en la eminencia del índice. Enrejado sobre el monte de Venus.

Gota. Cruz o estrella en la región hipotecar. Media luna sobre la línea de la vida.

Gota articular. Agréguese a los signos anteriores la presencia de puntos en los dedos índice y medio y entre las eminencias de los mismos.

Hemoptisis. Región pulmonar blanda. Uña broncopulmonar.

Hemorragias. Islas en el lugar correspondiente.

Hemorragias en el estómago. Islas en la región del estómago.

Hemorragias pulmonares. Las mismas islas en la región correspondiente y blandura de dicha región.

Hemorroides. Aumento del monte del dedo medio o del montículo de Marte.

Heridas. Uña de accidente con pronunciada estría levemente indicada.

Heridas del brazo. Cruz fina en el montículo del anular.

Hernias. Línea o cruz en el monte del índice.

Hidrocefalias. Línea de la cabeza aumentada. Media luna bajo la misma.

Hidropesía. Uña hidrópica en cuadrículado fino y regular; color bajo.

Hígado. Falangeta del dedo meñique de la mano derecha aumentada de volumen en su lado interno. Línea hepática interrumpida a pequeños intervalos o duplicada o triplicada. Rayas en el nacimiento del índice.

Hígado comprimido. Media luna en la falange del índice.

Histerismo. Manos aumentadas. Aumento del monte del lado medio. Cinturón de Venus cortado por líneas. Cruces entre el dedo anular y el meñique.

Inflamación renal. Puntos rojos en la eminencia del dedo medio. Media luna en la falangeta del anular.

Impotencia. Cruces sobre la eminencia del meñique. Cinturón de Venus cortado por líneas. Una medular.

Inflamación venenosa. Aumento del montículo del dedo medio.

Intestinos (afecciones de los). Monte de Marte aumentado. Uña corta, pequeña y redondeada.

Jaqueca. Cruz en la región hipotenar.

Lesiones del brazo. Aumento del montículo del meñique, unido al de Marte. Manchas alrededor de la línea del sol bajo el montículo de Apolo (véase la uña y bazo).

Leucorrea. Dos líneas cortas en la eminencia del índice en forma de cruz. Uña ovárica pequeña, plana, cuadrada.

Locura. Interrupciones en la línea de la cabeza. Aumento del monte del meñique. El mismo signo en el monte hipotenar con círculo o enrejado. Media luna en la falange del índice.

Lombrices. Ramificación desprendida del montículo del dedo medio inmediatamente bajo la línea de la cabeza. Uña escamosa desprendiéndose dichas escamas.

Masturbación. Monte del pulgar aumentado. Media luna en el cinturón de Venus. Estrella en la falange del dedo medio.

Matriz (anteflexión de la). Dedo meñique curvado hacia dentro.

Matriz (dislocación de la). Gruesa articulación de la falange y la falangina del meñique (vea señales anteriores).

Médula (enfermedades de la). Aumento de la eminencia del anular. Uña medular.

Metástasis. En el cáncer se ve indicada la región en que ha de volver a producirse, por medio de una media luna.

Metabolismo defectuoso. Línea venenos cortada; manchas región tenar y uñas diabéticas (forma almendra).

Miocarditis. Ramificaciones en la línea del corazón.

Morfinomanía. Cadenas en la línea del veneno.

Nariz (enfermedades de la). Isla en la eminencia del índice.

Neurastenia. Pequeñas líneas cortadas en la eminencia tenar. Aumento del montículo del meñique y cruces en el centro de la mano.

Neurosis cardíaca. Lo mismo que en el caso anterior, con la adición de media luna bajo la línea del corazón. Casi desaparición de la luna básica de la uña.

Neurosis sexual. Lo mismo que en el caso precedente, pero con la media luna en el montículo tenar. Uña ovárica o histérica.

Oído (enfermedad del). Puntos o manchas moradas en la eminencia tenar (véase, además, oreja).

Ojos (enfermedades en los). Isla en la línea de la cabeza, indica lesión. En general, preséntase el montículo del anular aumentado y un círculo en el mismo. Estrellas y círculos en la línea de la cabeza.

Operaciones. Son éstas bastante peligrosas en el caso de que hubiere una línea desde la eminencia tenar a la de Marte; una estrella aumentará el peligro.

Operaciones en la cabeza. Isla en el principio de la eminencia del dedo medio o del índice. A veces se presenta esta señal en la región media de la mano.

Operaciones habidas. Isla en la región correspondiente.

Oreja (lesiones en la). Isla en el monte del índice y del pulgar. Aumento de la eminencia del dedo medio. La línea de la cabeza parte del dedo medio.

Órganos genitales. Islas y cruces en la falange del dedo meñique, monte lunar y círculo de Venus. Uña ovárica.

Órganos respiratorios. Un punto rojo en la eminencia del índice es indicador de lesión en estos órganos.

Orquitis. Media luna en la eminencia tenar.

Parálisis. Arborizaciones con puntos oscuros en la línea hepática. Monte del dedo medio aumentado. Media luna o cruz en la falange del índice. Uña paralítico-medular acampanada y ondulada; palidez terrosa.

Partos difíciles. Están indicados por una línea que comienza más delgada situada en la eminencia del dedo índice. Interior de las palmas pequeño.

Pechos (males de los). Montículo del índice aumentado.

Pericarditis. Línea del corazón interrumpida. Media luna en la falange del anular.

Piernas. Aumento del monte del dedo anular y cruces en el del medio.

Piohemia. Uña policromada: extremidad terminal rosada, extremidad básica verde y gradación entre ambas.

Pneumonía. Aumento del monte del índice. Media luna en la falange del pulgar.

Quiste (pecho). Cruz fina sobre el montículo del dedo medio.

Reumatismo. Eminencias del dedo medio e hipotenar aumentadas. Dos líneas cortas entre el dedo índice y el medio. Eminencia hipotenar aumentada en la parte media.

Rotura de huesos. Islas en la región correspondiente.

Satiriasis. Manos muy desarrolladas. Monte del pulgar en las mismas condiciones. Véase eminencia del pulgar o tenar en la parte en que describimos las regiones de la mano.

Sífilis. Estrellas en el círculo de Venus. Monte del meñique aumentado. Enrejado en el monte del pulgar. Uña verde amoratada. Manchas oscuras y blancas alrededor del pequeño.

Sífilis constitucional. Las señas anteriores más marcadas en la mano izquierda. Enrejados en el montículo tenar. Línea hepática con puntos rojos y blancos.

Sistema circulatorio (enfermedades del). Véase línea del corazón.

Sodomía. Interrupciones en el cinturón de Venus en ambas manos.

Suicidio (propensión al). Líneas transversales en la primera falange del dedo medio.

Tabaquismo. Enrejados en el montículo del anular. Falangetas inclinadas hacia atrás.

Tifus. Puntos oscuros en la eminencia del anular. Media luna en la falange del dedo medio.

Tifus abdominal. Las mismas señales anteriores, pero en la línea hepática.

Úlceras. Puntos rojos en el montículo de Marte.

Vejiga (debilidad de la). Eminencia del dedo índice atravesada por dos líneas. Cruces en la línea del corazón entre el índice y medio. Uña ovárica.

Viruela. Aumento del montículo de Marte. Manchas en la línea de la vida y de los venenos.



OTRAS SIGNATURAS CORPORALES

La lengua en las enfermedades infecciosas

En estas enfermedades los venenos que se producen atacan también el estómago, produciendo una inflamación del mismo llamada gastritis, que se refleja en la lengua, la cual se cubre de una gruesa capa de saburra blanquecina amarillenta que da al enfermo la sensación de pastosidad y aspereza.

Si la fiebre es muy intensa la lengua aparece reseca, como tostada, especialmente en los bordes, cargada de una espesa capa de saburra, pero con los bordes y punta rojos, al mismo tiempo que ligeramente temblona si hay gran debilidad y postración. Las grandes infecciones intestinales presentan la capa de saburra de la lengua de color amarillento, gris sucio o negruzco. Las infecciones con fiebre alta, sin grandes trastornos digestivos, nos ofrecen la lengua roja, seca, tostada, como barnizada. En algunas fiebres eruptivas, escarlatina por ejemplo, la lengua aparece descamada.

La lengua en la diabetes

En la diabetes la lengua suele engrosarse considerablemente; al mismo tiempo se hace seca y su superficie se encuentra cruzada por profundos surcos que le dan un aspecto resquebrajado característico.

Inflamación pasajera del estómago

La lengua es pastosa, cubierta por una capa blanca interrumpida en algún sitio por masas grises. La capa pastosa puede ser tan gruesa que presente y conserve la impresión de los dientes, como si fuera una capa de cera. Como es natural, hay al propio tiempo mal gusto y olor de boca. La lengua de los bebedores o de los fumadores crónicos suele tener este aspecto.

Úlcera de estómago

En esta importante enfermedad la lengua suele estar enrojecida y húmeda, con las papilas erizadas y apenas presentar capa saburral. El aspecto rojizo intenso de la lengua corresponde al exceso de acidez que suele acompañar a toda úlcera del estómago. Cuando por causa de la úlcera se pierden en ocasiones grandes cantidades de sangre la lengua adquiere una palidez intensa. También en la acidez de estómago (hiperclorhidria) la lengua tiene este aspecto.

Úlceras en la lengua

A veces suelen aparecer en los bordes de la lengua pequeñas úlceras que causan vivos dolores y tardan en curar. Pueden ser producidas por dientes cariados o defectuosos. En este caso hay que arreglar la dentadura. Si no curan a pesar de los cuidados, hay que acudir al especialista, pues podrían ser síntoma de enfermedad grave (sífilis, tuberculosis, cáncer, enfermedades del riñón, uremia, etcétera).

Erupciones en el cuello y en el mentón de las mujeres

Acompañando los trastornos de la menstruación, como las reglas dolorosas o irregulares, se presentan en el mentón de algunas mujeres unos granitos muy semejantes a los que se conocen con el nombre de barros o espinillas, que nos indican aquellos trastornos. Son muy frecuentes en las muchachas que empiezan a menstruar. Generalmente desaparecen con la edad y con una vida higiénica.

Arrugas

Aparecen progresivamente con el envejecimiento del organismo. En la mujer generalmente al acercarse a la edad crítica. Su aparición más o menos temprana y en mayor o menor abundancia depende de diversos factores; a saber: constitución, herencia recibida, género de vida y alimentación, enfermedades padecidas o en curso, estado de las arterias, cantidad de grasa debajo de la piel, funcionamiento de las glándulas, etcétera. Las personas que viven ordenadamente y siguen las normas de alimentación natural, además de conservar la salud y retrasar el advenimiento de la vejez suelen tener la piel tersa y sin arrugas hasta edad muy avanzada.

En cambio las personas de vida desordenada, libertinas, trasnochadoras, las que no siguen las normas de vida y alimentación naturales, están más predisuestas a la aparición temprana de arrugas. La práctica de aplicaciones de agua, los baños de sol, la gimnasia al aire libre, los deportes moderados, respirar aire puro, el masaje y el cuidado higiénico del cutis retrasan la aparición de las arrugas. El uso de cosméticos, cremas, polvos y afeites de mala calidad y el abuso de los mismos, aun cuando sean de la mejor calidad, alteran pronto el cutis, causando la aparición prematura de arrugas.

Las emociones deprimentes o perjudiciales y las alteraciones del carácter producidas por las ideas perjudiciales almacenadas o por acontecimientos adversos envejecen prematuramente a la persona y alteran su rostro surcándolo de arrugas. La paz y tranquilidad del espíritu son la mejor garantía, por el contrario, de lozanía de la piel y ausencia de arrugas o retraso en su aparición, siempre que no obren las demás causas.

Pómulos pronunciados y mejillas hundidas

Suelen ser, en general, un signo bien claro de la desnutrición del organismo, aunque también son características raciales de los mongoles. Es el signo más precoz, junto con las ojeras, de fatiga y decaimiento del cuerpo. Normalmente existe a nivel de los pómulos una acumulación de grasa, muy bien diferenciada de los tejidos vecinos, que se llama bola de Bichat. Cuando el organismo fatigado por cualquier exceso necesita extraer de sí mismo las fuerzas que reparen sus gastos, echa mano a las grasas y la bola de Bichat es uno de los primeros depósitos de reserva que se consumen. Por eso se explica el hundimiento de las mejillas que acompaña a todas las fatigas intensas del cuerpo, así como también el que sigue a todas las enfermedades largas que afectan principalmente los órganos de la nutrición, como por ejemplo la colitis crónica y las diarreas crónicas. La tuberculosis es un tipo de enfermedad consuntiva que tempranamente produce el hundimiento de las mejillas; además, el progreso de la misma se registra en la acentuación de este signo.

Cuando el hundimiento de las mejillas va acompañado de una decoloración del rostro, que adquiere un tinte oscuro como sucio, indica que los procesos de la digestión no se hacen normalmente y que la sangre, a causa de ello, contiene impurezas que son las causantes de la alteración del color de la cara. Según el tono del tinte de la cara

podemos deducir en qué tramo del tubo digestivo asienta el trastorno. En la intoxicación intestinal el color que mancha el rostro tira a marrón oscuro, mientras que si se trata de un trastorno del hígado el tono es más amarillo, sin llegar, no obstante, nunca al amarillo verdoso de la ictericia. Todas las enfermedades con desnutrición intensa pueden dar origen a este signo.

Enrojecimiento de los pómulos

A veces suelen señalarse en la pulmonía unos pequeños focos de congestión sanguínea en los pómulos, que están rojos y brillantes. Esto parece corresponder a la congestión intensa que existe en los pulmones. Muchas veces, por la distinta intensidad de estos círculos rojos en cada pómulo, puede saberse qué pulmón es el más afectado por la enfermedad. En general todas las enfermedades del aparato respiratorio con fiebre –pulmonías, bronconeumonías, congestión pulmonar, tuberculosis pulmonar con brotes congestivos– dan este signo que, a la primera ojeada dada al febricitante, permite distinguir un enfermo del aparato respiratorio de uno del tubo digestivo.

Pequeños conductos de sangre visibles en los pómulos

El frío puede a algunas personas hacerles enrojecer los pómulos y llegar hasta hacer visibles pequeñas arterias cargadas de sangre. Pero corrientemente se observan estas ramificaciones de vasos arteriales y venillas repletas, que hacen relieve en la piel, en las personas artríticas, de tipo congestivo, como signo del estado de congestión o plétora en que se encuentran con frecuencia en los enfermos del hígado, en los bebedores y en las personas con presión alta que a la vez sean pletóricas.

Ojeras

Son, como se sabe, unos círculos de color azul oscuro que rodean los ojos. Es corriente observarlas después de excesos, falta de sueño y, en general, en todos los estados de fatiga o privación del organismo. Son también signo de las enfermedades crónicas del aparato digestivo o de desarreglos crónicos de la menstruación, flujo blanco, neurastenia, agotamiento nervioso, etcétera.

Ojos hundidos en las órbitas y de color apagado

Se suelen observar en las enfermedades crónicas más o menos graves, significando el decaimiento del cuerpo. La desaparición de las acumulaciones de grasa que rellenan la órbita del ojo es la causa del hundimiento del mismo y nos indica el grado de consunción a que ha llegado el organismo enfermo. Es un síntoma precoz de tuberculosis por cuanto la grasa de la órbita es la primera en fundirse.

Ojos saltones con expresión de terror

Existe una enfermedad de la glándula tiroides, llamada enfermedad de Basedow, que se reconoce, entre otras cosas, porque hace los ojos prominentes fuera de las órbitas y con expresión de espanto.

Párpados hinchados

Las enfermedades del riñón acostumbran y pueden manifestarse por hinchazón de los párpados por la mañana. Muchas veces, antes de que aparezcan otros síntomas que revelan la enfermedad renal, la hinchazón o edema de los párpados señala el trastorno del riñón.

Claro que no hay que confundir esta hinchazón, que deja una huella cuando se presiona con un dedo, con la sensación de hinchazón que se tiene después de dormir mucho o cuando se fatiga excesivamente la vista en las conjuntivitis, etcétera. Las enfermedades del hígado, el corazón, los trastornos de las glándulas de secreción interna, la desnutrición, la pobreza en vitaminas también dan origen a este signo

Temblores de los labios

Reconocen frecuentemente una causa nerviosa, cuando no se trata de debilidad o de intoxicación. Hay que pensar en el histerismo u otros desequilibrios nerviosos.

Labios blanquecinos

La anemia suele manifestarse en la palidez de la piel y los labios y de todas las mucosas en general a causa de la disminución de la cantidad de glóbulos rojos que caracteriza a esta enfermedad. Pueden también observarse labios pálidos en todas las enfermedades que producen secundariamente anemia, como la tuberculosis, las fiebres graves, las supuraciones, las infecciones crónicas, etcétera.

Labio inferior caído

Suele observarse en los estados de decaimiento general del organismo en los que la voluntad no domina ya los músculos, que se relajan. Lo mismo que el cuerpo se encorva, los labios penden inertes. Los caracteres enérgicos, por el contrario, se reconocen por el apretamiento de los labios. El labio inferior caído fuertemente, que deja salir la saliva, se encuentra en los idiotas e imbéciles y, en mayor o menor grado, en los retrasos mentales, la epilepsia esencial, etcétera. No obstante, un grado ligero de labio caído puede observarse en personas normales pero que tienen padecimientos del tubo digestivo, caída del estómago o de los intestinos, etcétera. Estos enfermos suelen ser delgados. El estado de intoxicación producida por estos trastornos puede dar a los labios un aspecto de falta de tonicidad, que corresponde a la falta de tono y vigor del tubo digestivo. En los estados de gran debilidad cuelga, además, la mandíbula inferior.

Vesículas en los labios

Los trastornos gastrointestinales suelen producir con frecuencia estas vesículas en los labios, conocidas con el nombre de herpes labial; la mayor parte de las personas saben establecer esta relación. Estas vesículas pueden aparecer también después de estados de ansiedad o de emociones penosas. Recordemos que las emociones desagradables perturban más o menos la digestión y otras funciones vitales.

Pequeñas llagas rebeldes de los labios

Aproximadamente a los 40 años es muy frecuente observar, sobre todo en los hombres, unas pequeñas erosiones o llagas que se recubren de una costra. Esta costra se reproduce

cuantas veces se desprende. Hay que vigilar con atención estas llaguitas, pues pueden ser el principio de un cáncer de labio. Son muy frecuentes en los fumadores, principalmente en los fumadores de pipa.

Uñas

Sin necesidad de referirnos a las enfermedades de las uñas, es posible, mediante una atenta observación de las mismas, obtener muchos detalles interesantes acerca del estado del organismo. La uña normal deja transparentar el color rosado de la piel situada debajo, al mismo tiempo que tiene un brillo característico y una consistencia especial. La vitalidad de la uña se compromete muy fácilmente, pues el único sitio por donde le llegan los materiales para nutrirse es por la línea en que se inserta en la piel, llamada por eso misma matriz de la uña. Cualquier trastorno en la irrigación sanguínea de esta delicada zona repercute inmediatamente en la vitalidad y las cualidades de la uña. Por eso se comprende que las uñas nos indiquen muchas veces trastornos generales del organismo, debido a la sensibilidad que hemos señalado.

Uñas excesivamente gruesas y con estrías

Se manifiestan con frecuencia en la gota y en general en todos los disturbios del metabolismo o de la nutrición del organismo, entre los que hemos de señalar los desarreglos del aparato digestivo. El trastorno nutritivo general se traduce en la alteración de la nutrición de la matriz de la uña.

Uñas quebradizas y sin lustre

Suelen depender también de alteraciones de la nutrición de la uña, pero que afectan aquí la falta de las sustancias indispensables para la resistencia y la elasticidad de la misma. Es muchas veces debida a la sífilis, que ataca las pequeñas arteriolas que nutren la matriz de la uña.

Uñas blandas

Debilidad, desnutrición o escasez de vitamina D.

Cronificación de las uñas

Consiste en el aumento considerable del volumen de la uña, que tiene tendencia a encorvarse en el extremo libre. Esta uña ha perdido todo el lustre y tiene el aspecto de cuerno de cabra. Esta alteración es sobre todo muy frecuente en el dedo gordo del pie, en donde puede llegar a formar un verdadero cuerno por su forma y relativo volumen. Este trastorno del crecimiento de la uña es en gran parte debido a roces e irritaciones locales generalmente por defecto del calzado, además de a deficiencias de la circulación y de la nutrición que favorecen este crecimiento anormal.

Coloración rojo azul de las uñas

Corresponde a los estados de congestión relacionados con enfermedades del corazón. A veces es el signo más precoz de la existencia de dichas congestiones. Las extremidades de los dedos son los lugares más alejados del corazón y donde con más facilidad se dejan sentir los defectos de la circulación de la sangre. Cuando la sangre no tiene la

necesaria fuerza para remontar aquellos lugares tan apartados se remansa, produciendo en las uñas la coloración rojo azulada que indicábamos. Cuando el color es azul muy oscuro nos indica la asfixia de los tejidos por la reducción del campo respiratorio: pulmonía, bronconeumonía, tuberculosis, etcétera.

Uñas normales, fuertes y duras

Son indicio de buena salud y resistencia.

Deformación de las extremidades de los dedos de la mano

Existe una deformidad de las extremidades de los dedos muy característica de las enfermedades crónicas del corazón y del aparato respiratorio, que consiste en el abultamiento de dichas extremidades hasta el punto de dar al dedo el aspecto llamado “en palo de tambor”. Se cree que esto también se debe a defectos crónicos de la circulación que acompañan a estas enfermedades.

Manos y pies hinchados

Cuando se presenta en las manos o los pies una hinchazón que al ser presionada con un dedo conserva la huella del mismo durante algún tiempo hay que sospechar enfermedades del corazón o de los riñones, del hígado, deficiencias vitamínicas, desnutrición, etcétera, que traen como consecuencia la retención de líquidos que se acumulan en dichos lugares. A esta hinchazón se la conoce con el nombre de edema.

Crujidos de las articulaciones

De vez en cuando las articulaciones crujen en personas aparentemente normales cuando realizan determinados movimientos, pero en general los crujidos son discretos y pasajeros. Pero en otras ocasiones pueden existir ruidos o crujidos más o menos persistentes que suelen ir acompañados de cierta pesadez de los movimientos de articulación. Esto ya es un signo de que en la articulación existen procesos de inflamación, de momento sean ligerísimos, pero que si continúan progresando pueden conducir a inflamaciones más graves: al reumatismo articular. Estos crujidos en las articulaciones se observan en los artríticos y reumáticos y han de servir a estos enfermos para advertirles acerca de la necesidad de instituir inmediatamente el tratamiento natural con objeto de evitar males mayores.

Pies fríos y de tinte azul

Suelen tener por causa una mala circulación de la sangre en las extremidades inferiores. A consecuencia de esta deficiente circulación la piel no reacciona bien a los cambios de temperatura y los pies están constantemente fríos, siendo un motivo de molestias continuas para la persona. Además, los pies fríos tienen una significación muy precisa, pues dependen de estados de intoxicación general del organismo de sustancias perjudiciales que existen en la sangre, como sucede en el artrismo. También dependen a veces los pies fríos y de tinte azul de trastornos de las glándulas de secreción interna, principalmente de los ovarios; por eso muchas veces son frecuentes en las muchachas que empiezan a reglar y en las mujeres que entran en la edad crítica en que se les retira la menstruación. Pasados estos períodos en que el ovario sufre transformaciones desaparecen también los trastornos circulatorios de los pies.

Es indispensable corregir este trastorno circulatorio, pues las causas que lo producen afectan generalmente otras partes más importantes del organismo. Lo que interesa en estos casos es combatir el trastorno general del que son una manifestación local los pies fríos.

Máscara de las embarazadas

Durante el embarazo aparecen en la cara de muchas mujeres unas manchas de color gris o moreno, distribuidas en placas y de contornos irregulares, situadas principalmente en la frente, en las sienes y en las mejillas, que forman una máscara característica. Estas manchas desaparecen cuando vuelve a aparecer la regla.

Existen algunas enfermedades en que también se presenta a veces esta máscara, como las inflamaciones de la matriz y las afecciones ováricas. La enteritis crónica (inflamación del intestino) también puede ser causa de estas manchas. Todas estas afecciones actúan perniciosamente sobre las glándulas suprarrenales, de cuyo buen funcionamiento depende la coloración normal de la piel. Para evitar estas manchas hay que curar primero la enfermedad que las produzca, y después, al exponerse a los rayos solares, hay que tener aquella región de la piel untada con aceite puro de parafina, que evita que el sol las haga salir más, y tener la precaución de no usar para la limpieza de la piel jabón sino lociones ácidas como zumo de limón, que son decolorantes y no disuelven las grasas que protegen la piel.

Leucodermia o zonas blanquecinas de la piel

La piel presenta unas manchas blancas rodeadas de una zona cuyo color normal, por contraste, aparece más subido. Depende también de trastornos de las glándulas de secreción interna, que muchas veces tienen su causa en la sífilis.

Corona y collar de Venus

Cuando las manchas que hemos descrito anteriormente se disponen alrededor de los límites del cuero cabelludo, rodeándolo, toman el nombre de corona de Venus, pues su origen es venéreo, sifilítico. También se disponen a veces rodeando el cuello a modo de collar, a lo que se llama collar de Venus, pues es del mismo origen que la corona. Por estos signos muchas veces se puede reconocer el padecimiento de la sífilis.

Desarrollo exagerado de los pelos

A veces se observa en algunas mujeres, no muchas, una exageración del vello que llega hasta a adquirir los caracteres del pelo en el mentón, el labio superior, los brazos y las piernas. Estos fenómenos tienen su máxima intensidad en la edad crítica de la mujer. A veces dependen también de enfermedades de los ovarios o de que éstos hayan sido extirpados con motivo de una operación. Están en relación, pues, siempre con alteraciones del funcionamiento de las glándulas de secreción interna: ovarios, cápsulas suprarrenales, etcétera.

Boqueras

Las boqueras son pequeñas erosiones situadas en las comisuras de los labios causadas por los microbios de la piel. Un sencillo remedio para curarlas consiste en tocarlas varias veces al día con zumo de limón puro. A veces producen muchas molestias.

Verrugas

Son abultamientos redondeados cuyo tamaño varía entre el de una cabeza de alfiler y el de un guisante, de color amarillento o gris parduzco y de consistencia dura. Aparecen generalmente en los dedos y en el cuero cabelludo. A veces duelen por estar situadas alrededor de las uñas o en sitios donde se producen presiones, como las plantas de los pies. Son de fácil curación. No hay que confundir estas verrugas de los pies con las durezas. En personas de edad pueden indicar un aumento de presión sanguínea.

Sudores grasientos

Estos sudores, que son propios de la raza negra y que comunican a ésta el olor peculiar que desprenden quienes pertenecen a ella, son un signo de anormalidad en los individuos de raza blanca. Están relacionados generalmente con trastornos del aparato digestivo, entre los que se cuenta el estreñimiento.

Sudores ácidos

Son frecuentes en artríticos, reumáticos y gotosos. Se producen al eliminar por el sudor las sustancias ácidas de la sangre. Estos sudores fácilmente producen irritaciones de la piel, como el eccema, por ejemplo.

Sudores excesivos

Las causas que provocan el sudor en el hombre sano son: la práctica de ejercicio intenso, tomar líquidos en abundancia, especialmente calientes; el calor excesivo del verano, etcétera. En cambio son francamente anormales los casos en que el sudor es excesivo, por ejemplo cuando inunda materialmente el cuerpo y empapa la ropa. En general la obesidad y las impurezas de la sangre son causas de este sudor profuso e intenso. La tuberculosis, la anemia y los desórdenes nerviosos también producen sudores abundantes. Los sudores excesivos de los pies o las manos pueden ser debidos a trastornos de las glándulas de secreción interna.

Picores nocturnos

Pueden ser debidos a intolerancia a determinadas sustancias (alergia), a mal funcionamiento del hígado, diabetes, enfermedades de la piel, desórdenes nerviosos, artrismo, senilidad, deficiencia de vitaminas, etcétera.

Los parásitos de la piel producen picores más o menos molestos según la sensibilidad de la persona.

La sarna es una enfermedad de la piel producida por un parásito que se introduce debajo de ella y labra un túnel en la palma de las manos, en la planta de los pies y en el surco para cobijarse en él, originando un intenso picor nocturno.

Picores de los viejos

En las personas de edad avanzada se acostumbran a presentar picores que se extienden por toda la piel. Generalmente son debidos a intoxicaciones intestinales o a la presencia de sustancias perjudiciales en la sangre como consecuencia de una alimentación antihigiénica. A ves indican que el riñón no elimina suficientemente las sustancias de desecho (urea, ácido úrico), las cuales se eliminan entonces por la piel, produciéndose los picores citados.

Ganglios en la ingle

Pueden ser debidos a heridas infectadas de la pierna o del muslo, úlceras varicosas, infecciones de las venas, etcétera. Si estas causas no pueden ser invocadas se sospechará la existencia de alguna enfermedad venérea. En la sífilis los ganglios que acompañan al chancro son pequeños, duros y no duelen.

En el chancro blando los ganglios que suelen presentarse en esta parte son, contrariamente a los de origen sifilítico, muy dolorosos. Además, los ganglios sifilíticos no supuran sino muy raramente, mientras que los ganglios de chancro blando supuran casi siempre.

Boca abierta. Cara adenoidea

Algunos niños suelen padecer de vegetaciones, es decir, aumento de volumen de la amígdala situada en la abertura posterior de las fosas nasales. Las vegetaciones dificultan y llegan a impedir la respiración por la nariz. Como consecuencia de esto el niño ha de respirar por la boca y la mantiene permanentemente abierta, lo que da a su cara un aspecto especial.

Nariz en silla de montar

En los individuos que han heredado la sífilis de sus padres es frecuente observar una deformación de la nariz que consiste en el hundimiento de los huesos de la raíz de la misma, lo que origina una nariz característica, que vista de lado recuerda la curva que ofrece una silla de montar.

Dientes de los heredosifilíticos

Además de la deformación de la nariz que arriba hemos señalado, los heredosifilíticos pueden tener unos dientes que también denuncian la existencia de la enfermedad.

Estos dientes se caracterizan porque su borde libre no es horizontal como es lo normal, sino que forma un arco que excava este borde. Además, y esto es muy característico, los dos incisivos superiores no son paralelos sino que se dirigen el uno hacia el otro, formando ángulo; los incisivos son pequeños. Los dientes son desiguales de tamaño, mal formados, puntiagudos (dientes de ratón) o encorvados hacia adentro.

Dientes del raquitismo

No se tienen que confundir con los anteriores. Estos dientes son irregulares, más pequeños que los normales, están más separados que normalmente y presentan en su superficie unas estrías oscuras que los rayan, indicando defectos de calcificación. En el raquitismo estos defectos de calcificación se extienden a todo el organismo, y así los dientes raquíuticos generalmente van acompañados de otras manifestaciones en los

huesos, como las piernas torcidas o el rosario que se observa en la línea de unión de los cartílagos costales con el esternón. Este proceso se debe a la falta de vitamina D en la alimentación. Una alimentación bien dirigida y baños de sol consiguen curar estos trastornos del crecimiento de los huesos

Coloración de la conjuntiva de los párpados

Mediante el examen de la conjuntiva que recubre los párpados por dentro y el globo del ojo, singularmente la del inferior, que es más fácil de examinar, puede reconocerse el estado de la sangre; en la anemia la conjuntiva está pálida porque los vasos de sangre que corren por ella y que se transparentan gracias a la delgadez de dicha membrana llevan una sangre pobre en la sustancia que colorea la sangre (hemoglobina). Cuando un anémico se pone en cura pueden seguirse los progresos del tratamiento mediante el examen de la conjuntiva. Cuando la anemia ha curado la conjuntiva recobra su color rojo característico.

Ojos congestionados

El ojo está recubierto por una fina membrana llamada conjuntiva que lo protege de las injurias exteriores. Cuando esta membrana se inflama se produce una enfermedad que se llama conjuntivitis, que además de enrojecer todo el blanco del ojo produce una sensación como si debajo de los párpados hubiera arena. El enfermo de conjuntivitis huye de la luz del sol, pues no la puede soportar sin molestias vivísimas.

A veces se dan todos estos síntomas sin que exista esta enfermedad. Se trata de irritaciones de la conjuntiva producidas por los esfuerzos realizados por un ojo miope para poder compensar su defecto. Bastan en estos casos lentes bien graduados para hacer desaparecer estas molestias.

Ojos amarillos

Cuando se vierten en la sangre las materias colorantes de la bilis, como ocurre en el curso de ciertas enfermedades del hígado, el blanco del ojo aparece de color amarillo típico, más o menos fuerte, según la intensidad de la enfermedad. Es un síntoma importante que permite reconocer, cuando la piel tan sólo está ligeramente amarilla, dichas enfermedades.

Inflamación del borde del párpado, orzuelo

La aparición repetida de orzuelos en el borde de los párpados responde muchas veces a estados de debilidad en que el organismo tiene poca vitalidad y las defensas están agotadas. Muchas veces la causa de los orzuelos repetidos reside en la existencia de la miopía. Los esfuerzos de acomodación que tiene que hacer el ojo para suplir este defecto provocan una disminución de las defensas locales de la piel de los párpados, que es la causa de dichos orzuelos. Una vez corregida la miopía éstos generalmente no vuelven a aparecer.

Orejas pálidas y transparentes

Se observan en anemias y estados de debilidad general.

Ojeras rojas congestionadas

Contribuyen, junto con otras manifestaciones de exuberancia sanguínea de la cara, a dar el aspecto de rubicundez característico del artrítico pictórico con elevada presión de la sangre.

Color amarillo de la cara

Es casi siempre debido a enfermedades del hígado en las cuales los pigmentos de la bilis corren por la sangre e impregnan todos los tejidos, haciéndose especialmente visibles en la piel. A esta enfermedad se le llama ictericia.

Color pardo intenso de la cara

Ya veremos más adelante, al hablar de los cabellos, que existe una enfermedad de las glándulas suprarrenales que comunica un color moreno intenso a la piel. Es la enfermedad de Addison. Esta enfermedad va acompañada también de una desgana típica para toda actividad y un abatimiento que no se puede superar.

Rubicundez de la cara

Lo que da a la piel su color rosado natural no es más que la sangre que circula por los vasos que se transparentan. Y la sangre debe su color rojo a la hemoglobina que contienen los glóbulos rojos. Pues bien, existe una enfermedad que se caracteriza por un aumento considerable de dichos glóbulos rojos, que de 5 millones por centímetro cúbico que hay normalmente pasan a 7 u 8 millones en el mismo volumen. Se comprende que la sangre así cargada de glóbulos rojos dé al rostro una coloración rojo intensa, algo parecida a la rubicunda y floreciente cara de los habitantes de las montañas.

Coloración amoratada de la cara

En muchas enfermedades del corazón en que existe una dificultad en la circulación sanguínea se produce una coloración azulada (cara cianótica) a causa del estacionamiento de la sangre venosa que, como sabemos, tiene un color más oscuro que la arterial. Este fenómeno es algo parecido al que se ofrece cuando mantenemos apretado un lazo alrededor del brazo y no dejamos pasar la sangre que, entonces, al cabo de un rato, empieza a azulear por la detención de la misma. A veces el trastorno de la circulación no es tan intenso como para amaratar toda la cara y sólo produce un halo oscuro alrededor de los labios, que son de color rojo azulado.

Color pálido céreo de la cara

En las enfermedades del riñón suele producirse una retención de agua en el organismo que se acumula muy prontamente en los párpados y en la piel de la cara; ésta tiene un color pálido de cera muy característico, al mismo tiempo que la piel es brillante y está engrosada.

Salida de espuma por la boca

Los ataques de epilepsia van acompañados con frecuencia de la salida de una gran cantidad de espuma por la boca, al mismo tiempo que los enfermos se muerden la

lengua. Más tarde pueden verse las cicatrices de estas mordeduras y reconocerse el padecimiento de la enfermedad por este detalle.



Cabellos. Canicie o cabellos blancos

La aparición de las primeras canas más o menos tempranamente es sobre todo cuestión de herencia. Hay individuos en que las primeras canas aparecen ya alrededor de los 30 años y aun antes, mientras que en otros la aparición de los primeros “hilos de plata” no se produce hasta muy tarde. Estas diferencias, como hemos dicho, dependen en gran parte de factores hereditarios, pero no hay que olvidar que influyen también grandemente las circunstancias de vida de cada persona. Así, pues, no hay que considerar la aparición prematura de cabellos blancos solamente como un signo de vejez precoz, pues ésta puede tener otra significación. Entre las diversas causas del encanecimiento del cabello tienen un lugar preferente las perturbaciones de las glándulas de secreción interna. La pigmentación del cabello, de la cual depende su color, depende de dichas glándulas, especialmente de las suprarrenales. Las alteraciones de estas glándulas repercuten en la coloración del cabello. Es conocido el hecho, bastante repetido, de un encanecimiento súbito del cabello. Se cuentan casos en que en veinticuatro horas se ha vuelto completamente blanco un cabello que no tenía ni una cana. Generalmente estos casos extremos son consecuencia de estados de terror intensos como los que se presentan en catástrofes, naufragios, incendios, etcétera. También los grandes sufrimientos morales, como la pérdida de seres queridos, son capaces de producir estos encanecimientos sorprendentes. En estos casos, por influencia nerviosa, las glándulas suprarrenales paralizan totalmente su actividad y los cabellos se vuelven canos por falta de la sustancia que les daba color.

La canicie puede acelerarse indudablemente a causa de excesos sexuales, aunque muchas veces no basta la intensidad de las relaciones sexuales para precipitar el cambio de color, sino que se necesita además una cierta tendencia a encanecer, hereditaria más que otra cosa. Ya hemos dicho cómo influyen sobre los cabellos las emociones, los disgustos y sobre todo el miedo o los grandes pánicos colectivos.

En la enfermedad de Addison, una enfermedad de las glándulas suprarrenales que no es muy frecuente y al parecer se debe a la tuberculosis, la canicie acompaña el subido color moreno de la piel, característico de la misma. La existencia de esta enfermedad viene a demostrar lo que decíamos sobre las relaciones de la coloración del cabello y las glándulas suprarrenales.

Caída del cabello

No pocas veces en la obesidad suele disminuir de grosor, haciéndose más fino al mismo tiempo que tiende a caer. La obesidad es una causa de calvicie. En la obesidad se encuentra alterado muy corrientemente el funcionamiento de las glándulas de secreción interna de las que depende el vigor del cabello, al mismo tiempo que la circulación cutánea se hace con dificultad por la infiltración grasosa que existe.

Caída del cabello en la parte frontal de la cabeza, conocida corrientemente con el nombre de “entradas”

Normalmente en el varón la disposición del cabello en la región frontal se hace formando dos entradas. Por aquí se inicia la calvicie que es patrimonio de la mayor parte de los hombres maduros, que avanza inexorablemente a pesar de todas las tentativas corrientes de atajarla. Esta calvicie es una de las muchas manifestaciones artríticas que se presentan con tanta frecuencia en estas edades. Si esta calvicie ha sido considerada como fisiológica no ha sido más que por el desconocimiento general que existe sobre lo que es una salud

perfecta, fenómeno desconocido en el hombre de hoy día a causa del sinnúmero de factores antinaturales que rodean su vida. La caída del cabello, que se inicia ya a los 25 años y que continúa progresando hasta que a los 40 se instala definitivamente la calvicie, no tiene, es verdad, remedio con las mil y una lociones que tan profusamente se lanzan al mercado, y solamente es capaz de evitarla una vida natural que mantenga la sangre libre de sustancias perjudiciales, que son los venenos que atacan la raíz del pelo y lo hacen caer. Influyen también en la aparición de la calvicie las preocupaciones de todo orden, los excesos de trabajo intelectual, la nerviosidad, etcétera. No deja de tener su influencia perniciosa sobre la vitalidad del cabello el uso continuo de sombrero o gorra, pues la cabeza también necesita la beneficiosa acción del aire y de los rayos solares.

Caída rápida del cabello

En varias ocasiones los cabellos se desprenden en gran número y muy rápidamente, a veces en días. Esto acostumbra a suceder en la convalecencia de las grandes fiebres, como, por ejemplo, el tifus; pero existe una enfermedad en la cual la caída del cabello se inicia en plena dolencia, siendo característico encontrar en la cama donde reposa el enfermo gran número de cabellos; es tanta la abundancia con que se desprenden que, por ello sólo se sospecha muchas veces la fiebre de Malta (fiebres de Barcelona o del Mediterráneo), cuando aún no hay signos ciertos de dicha enfermedad.

Caída del cabello limitada a ciertas zonas

Al lado de estas caídas de cabellos que afectan toda la superficie del cuero cabelludo existen otros desprendimientos de cabello que sólo ocurren en zonas o regiones limitadas del mismo. Entre ellos podemos citar los siguientes:

La sífilis produce una calvicie especial muy característica, que consiste en la caída del cabello formando claros o clapas del tamaño de monedas de 5 céntimos que se extienden por toda la cabeza.

A veces la caída del cabello se limita a una zona más o menos extensa, sin ninguna otra característica, y no reconoce localmente ninguna causa que la explique. Estas caídas del cabello se llaman “peladas” y son de origen nervioso. Curan difícilmente. El mejor método consiste en concentrar en dichos lugares rayos de sol mediante una lente, sin que llegue a quemar, pues no se necesita más que aprovechar los rayos ultravioletas que lleva la radiación solar.

Cabellos que se parten en dos por la punta

Estos cabellos se observan frecuentemente en los que padecen desarreglos digestivos y pueden estar relacionados con la falta de sales minerales.

Cabellos sensibles al tacto

Que algunas veces los cabellos y el cuero cabelludo sean sensibles al tacto y duelan al peinarse puede deberse al enfriamiento de los nervios superficiales de la piel de la cabeza. Muchas veces esto también tiene como causa el cambio de peinado, que produce una desviación desacostumbrada de los cabellos y los vuelve dolorosos. Esta sensibilidad al tacto también puede tener relación con la irritabilidad del sistema nervioso y, sobre todo, del cerebro. En ocasiones también los desarreglos intestinales intervienen como causa de esta sensibilidad exagerada del cuero cabelludo.

ANATOMÍA TOPOGRÁFICA

Horas. Para estudiar el siguiente cuadro es preciso tener consigo la gráfica iridal.

Zona iridal. No significa que las enfermedades mencionadas solamente puedan encontrarse en esas zonas, tan sólo son ejemplos frecuentes.

Posibles patologías. No significa que sean las únicas enfermedades que pueden signarse en esas zonas iridales, son tan sólo algunos ejemplos.

Ejercicio. Se recomienda repasar el **Glosario de patologías**.

Ejercicio. Se recomienda repasar el presente módulo.

HORA		ZONA IRIDAL (donde podrían encontrarse las siguientes patologías)	POSIBLES PATOLOGÍAS (ejemplos que pueden encontrarse en esas zonas iridales)	EJERCICIO: ¿Qué es cada enfermedad? (páginas 233 a 263 de Botánica medicinal)	EJERCICIO: ¿Qué tipo de signo puede corresponder a esta patología, y en qué círculo de ese sector? ¿En qué otra zona iridal o signo pupilar puedes buscar para verificar?
Der.	Izq.				
12	12	Centro vital.	Alcoholismo. Astenia. Caquexia. Lesión del centro A del hipotálamo (ver hambre). Lesión del centro B del hipotálamo.		
12	11	Glándula pituitaria.	Prolactinemia. Gliosarcoma.		
12	11	Glándula pineal.	Insomnio.		
12	11	Área cinco sentidos.	Alucinación.		
12	11	Ego, presión arterial.	Cefalea hipertensiva. Lipotimia. Hipertensión por resistencia arterial. Hipertensión por hemorragias. Hipertensión renal.		
12	11	Centro de la palabra.	Afasia. Espasticidad. Mutismo.		

12	11	Desarrollo mental.	Amnesia.		
1	10	Frente, sien.	Angiosarcoma. Neuritis. Jaqueca. Migraña.		
1	10	Ojo.	Albinismo. Amaurosis. Falta de vitamina A. Cefalea ocular. Conjuntivitis. Protanopia. Entropión. Ectropión. Glaucoma. Nistagmus.		
1	10	Mandíbula superior.	Cefalea dental. Osteomielitis.		
1	10	Nariz.	Acromegalia. Cefalea sinusítica. Epistaxis (hemorragia).		
1	10	Lengua, boca y mandíbula inferior.	Actinomicosis. Hematemesis (hemorragia). Aftas. Neuralgia facial. Difteria. Gingivitis. Herpes. Labio leporino.		
2	9	Amígdalas.	Amigdalitis.		
2	9	Laringe.	Afonía. Catarro.		
2	9	Faringe.	Miosarcoma.		
2	9	Tiroides.	Bocio. Exoftalmia.		
2	9	Cuerdas vocales, tráquea.	Condrosarcoma.		
3	8	Esófago.	Hernia hiatal.		
3	8	Omóplato.	Osteoporosis.		
3	8	Cervicales.	Cefalea cervical. Escoliosis.		
3	8	Espalda alta.	Contractura.		
3	8	Dorsales.	Cifosis. Mal de Pott.		

3	8	Espalda media.	Fibromialgia.		
4	7	Lumbares.	Hernia discal. Discopatía.		
4	7	Espalda baja.	Lumbago.		
4	7	Sacro-cóccix.	Fístula.		
4	7	Vejiga.	Éxtasis.		
5	6	Útero/próstata.	Fibrosarcoma. Mioma. Prolapso.		
5	6	Vagina.	Gonorrea. Blenorragia. Blenorrea.		
5	6	Perineo.	Absceso. Fimosis.		
5		Pubis.	Quiste.		
	6	Escroto.	Filariasis.		
5	6	Suprarrenal.	Mal de Addison.		
5	6	Riñón.	Litiasis. Nefritis.		
5	6	Muslo, rodilla, pie.	Atrofia. Ciática. Flebitis. Forúnculo. Ganglión. Gota. Podagra. Menicetomía.		
	6	Recto, ano.	Hemorroides.		
6	5	Ingle.	Hernia inguinal.		
6	5	Apéndice.	Apendicitis.		
6	5	Peritoneo, pared abdominal.	Celiaquia. Septicemia.		
6	5	Pelvis.	Artrosis. Fractura.		
7		Páncreas.	Diabetes.		
7	4	Testículo/ovario.	Lúes. Varicocele. Hidrocele.		
7	4	Diafragma, abdomen	Tensión muscular.		

		superior.			
7		Vesícula.	Fiebre amarilla. Cálculos biliares.		
7		Hígado.	Cirrosis. Hepatitis. Parásitos. Estiatisis. Quiste hidático. Ictericia.		
	4	Bazo.	Ántrax. Kala azar. Esplenomegalia.		
7	4	Mano, brazo.	Artritis. Falta de vitamina B1 (beri beri). Falta de vitamina D (raquitismo).		
8	3	Costillas.	Traumatismo.		
8	3	Mama.	Nódulos.		
8	3	Tórax.	Disnea. Empiema. Neumotórax.		
8	3	Pleura.	Pleuresía.		
9	2	Pulmón inferior.	Edema. Hidropesía. Neumonía.		
9	2	Pulmón medio.	Colapso. Embolia. Tuberculosis.		
9	2	Pulmón superior.	Apnea. Enfisema.		
10	1	Hombro.	Fibrilación. Reumatismo.		
10	1	Cuello.	Ántrax. Carbunco.		
10	1	Oído.	Congelación. Sordera. Vértigo.		
10	1	Mastoides.	Entumecimiento.		
11	12	Médula.	Anemia. Falta de vitamina B6. Fractura de cráneo. Poliomelitis.		



11		Impulso sexual.	Obsesión psíquica. Impotencia. Psicopatía.		
11	12	Mentalidad nata.	Cretinismo. Idiocia. Malformación congénita.		
11	12	Sensitividad.	Absceso cerebral. Fobias. Neurastenia. Neurosis.		
	12	Sistema de locomoción.	Apoplejía. Botulismo. Embolia cerebral. Hemiplejía. Parálisis. Paraplejía. Paresia.		
	12	Equilibrio, centro epiléptico.	Catalepsia. Epilepsia. Convulsiones. Corea.		

CÍRCULOS

Círculo 1					
Der./izq.	Estómago.	Liposarcoma. Gastritis.			
Der.	Píloro.	<i>Helicobacter pylori</i> .			
Izq.	Cardias.	Úlcera.			
Círculo 2					
Der./izq.	Colon transverso.	Bilhariasis. Disentería bacilar. Disentería amebiana.			
Der./izq.	Intestino delgado.	Áscaris. Enteritis. Solitaria.			
Der.	Ciego.	Cólera.			
Der.	Colon ascendente.	Carcinoma. Pólipo.			
Izq.	Colon descendente.	Diarrea. Fiebre tifoidea.			
Izq.	Sigmoides.	Divertículos. Espasmo.			
Círculo 3					

Der./izq.	Sistema nervioso autónomo.	Falta de vitamina B12. Convulsiones histéricas. Drogadicción. Parkinson. Tartamudez. Tic.		
Der./izq.	Mesenterio.	Osteosarcoma.		
Círculo 4				
Der./izq.	Bronquiolos.	Bronquiolitis.		
Der./izq.	Bronquios.	Asma. Bronquitis. Silicosis. Siderosis. Asbestosis. Antracosis.		
Der./izq.	Paratiroides.	Osteopenia.		
Izq.	Corazón.	Hipertrofia ventricular. Abertura en el septum interauricular. Infarto. Shock. Trombosis.		
Izq.	Plexo solar.	Hipersensibilidad.		
Izq.	Aorta.	Aneurisma. Arteriosclerosis. Falta de vitamina K (hemorragias). Estenosis. Conducto de Botal.		
Círculo 7	Sistema circulatorio y linfático.	Agranulocitosis. Alergia. Anafilaxia. Asfixia. Avitaminosis. Falta de vitamina C (influenza). Leucemia. Colesterolhemia. Enfermedades infecciosas. Hipoxia. Anoxia. Envenenamientos. Incubación. Sarampión.		
Círculo 8	Piel.	Falta de vitamina B2 (agrietamiento). Caspa.		

		<p>Eccema. Equimosis. Erisipela. Escarlatina. Hongos. Ictiosis. Impétigo. Kwashiorkor. Lepra. Queloides. Quemaduras. Tiña. Urticaria. Viruela. Hipopigmentación. Xerodermia.</p>		
--	--	--	--	--



SISTEMA ENDOCRINO

Conjunto de órganos y tejidos del organismo que libera un tipo de sustancias llamado hormonas. Los órganos endocrinos también se denominan glándulas sin conducto debido a que sus secreciones se liberan directamente en el torrente sanguíneo, mientras que las glándulas exocrinas liberan sus secreciones sobre la superficie interna o externa de los tejidos cutáneos, la mucosa del estómago o el revestimiento de los conductos pancreáticos. Las hormonas secretadas por las glándulas endocrinas regulan el crecimiento, el desarrollo y las funciones de muchos tejidos, y coordinan los procesos metabólicos del organismo. La endocrinología es la ciencia que estudia las glándulas endocrinas, las sustancias hormonales que producen estas glándulas, sus efectos fisiológicos, así como las enfermedades y los trastornos debidos a alteraciones de su función.

Tiene estrecha relación con el sistema nervioso para mantener un equilibrio. Las hormonas son señales químicas producidas en las glándulas endocrinas y conducidas por la sangre hasta las células blancas. Las hormonas pueden ser de la familia de las proteínas (aminos, péptidos y proteínas; adrenalina y noradrenalina son secretadas por glándulas suprarrenales y son aminor derivadas del aminoácido tiroxina). O de la familia de los lípidos (derivados de los ácidos grasos o esteroides; ejemplo: hormonas ováricas, estradiol y progesterona).

Comunicación celular: hormonas, neurotransmisores y receptores.

Dentro de pequeños grupos u órganos las células se comunican por contacto directo a través de especializaciones de la membrana plástica (uniones o *gap junctions*). La comunicación mediante señales extracelulares tiene seis etapas: síntesis, secreción de la molécula utilizada como señal, transporte de la molécula hasta la célula blanco, detección de la señal mediante un receptor específico, cambio en el metabolismo celular o expresión genética y remoción de la molécula utilizada como señal. En microorganismos unicelulares hay hormonas. En plantas y animales las señales son utilizadas dentro del organismo.

Tipos de comunicación a distancia

En animales las señales extracelulares que utilizan secreción de moléculas pueden ser clasificadas en tres tipos: endocrinas, paracrinas y autocrinas.

Mecanismo de acción hormonal.

Como cada glándula secreta hormonas, dentro de la sangre hay por lo menos 30 tipos de hormonas, las cuales se encuentran unidas a proteínas transportadoras (esteroides y tiroideas). La que está libre es inactivada por el hígado y eliminada por el riñón. El tejido blanco reconoce a las hormonas con receptores específicos.

Activación de genes. Las hormonas esteroidales (liposolubles) son capaces de atravesar la membrana de la célula blanco, adentro se unen a un receptor nuclear (de estructura proteica) que interactúa con una proteína DNA. Esto activa genes, hay síntesis de RNAM y éste codifica proteínas específicas. Las hormonas tiroideas también pasan las membranas a pesar de ser proteica.

Acción a través de segundos mensajeros. Algunas hormonas no entran a la célula blanco y se unen a receptores específicos de la membrana. Cuando ocurre esto se activa

un segundo mensajero, como el AMPC. Cuando se une la hormona al receptor específico hay activación de la enzima adenilciclase. El AMPC es formado por hidrólisis del ATP, además hay enzimas que unen grupos fosfato a proteínas celulares, cambiando la permeabilidad de la membrana. Entre las hormonas que ayudan a una producción de AMPC están: ACTH, TSH, calcitonina, paratiroidea, adrenalina y gonadotrofinas. Un segundo mensajero es el ión calcio (prot. ligadora es la calmodulina). Ésta se une a ciertas enzimas que finalmente son activadas. Con esto se puede conseguir la fosforilación de prot., la liberación de neurotransmisores y el desdoblamiento de microtúbulos.

Regulación de la secreción de hormonas

Se regulan por retroalimentación negativa. La información acerca de los niveles de hormona es enviada a la glándula que las secreta, la que responde aumentando o cesando la producción.

Hormonas de los vertebrados

Hipotálamo e hipófisis. El hipotálamo es una glándula endocrina que produce muchos factores que ayudan a la síntesis y la elaboración de las hormonas de la adenohipofisis. Ejemplo: tirotropina, adenocorticotropina, gonadotropina, somatotropina.

Además secretan dos hormonas: ADH y oxitocina. La hipófisis es una de las más importantes glándulas endocrinas por tener bajo su control a las gónadas, la corteza suprarrenal, la tiroides y algunas funciones metabólicas a través de la hormona de crecimiento y vasopresina. Presenta tres regiones: lóbulo anterior, posterior (ambos conforman el adenohipofisis) y tallo hipofisario (neurohipofisis). La adenohipofisis está unida al hipotálamo por una red vascular (sistema hipofisario).

La neurohipofisis contiene fibras nerviosas originadas en los núcleos supraópticos y paraventricular del hipotálamo que terminan en la neurohipofisis. El lóbulo posterior libera ADH y oxitocina producidas por el hipotálamo. Y el anterior produce la hormona del crecimiento, prolactina y hormonas tróficas. En algunos vertebrados hay un lóbulo intermedio que secreta MSH (para la pigmentación de la piel).

Hormona del crecimiento (GH). Estimula el crecimiento por el aumento de la absorción de aminoácidos por las células y estimulación de síntesis proteica. Es regulada por la hormona liberadora de la GH y una inhibitoria producida por el hipotálamo. Cuando hay mucha el hipotálamo secreta la hormona inhibitoria y si hay poca el estímulo necesario para que el hipotálamo produzca más. Una producción excesiva produce gigantismo y una deficiente hace a los enanos, la acromegalia es el crecimiento de huesos, manos, pies, etcétera.

Hormonas tiroideas. Son esenciales para el crecimiento y el desarrollo normales. Son producidas por la glándula tiroides. Estas hormonas son la triyodotironina, que posee tres átomos de yodo, y la tiroxina, que posee cuatro (ambas son sintetizadas a partir del aminoácido tiroxina). Estimulan la intensidad del metabolismo. Son reguladas por retroalimentación desde el lóbulo anterior por la hormona estimulante de la tiroide (TSH). Cuando hay déficit de hormonas tiroideas, la TSH se une al receptor de membrana y estimula la síntesis de hormonas tiroideas (medido por AMPC intracelular). Una alta producción también afecta al hipotálamo, inhibiendo la producción de TSH a través de TRH.



Regulación de la concentración de azúcar en la sangre

La insulina (producida por células beta) y el glucagón (producido por células alfa) son secretados por el sistema endocrino. Los islotes de Langerhans son formados por un 70 por ciento de células beta. La insulina facilita la absorción de glucosa mediante un aumento en el transporte de glucosa a través de la membrana. La glucosa no atraviesa los poros sino que pasa por transporte facilitado a través de la gradiente de concentración (eficaz en el músculo, el tejido adiposo y el corazón). Cuando los niveles de glucosa están por encima de los normales la insulina incrementa su metabolismo. Cuando entra mucha cantidad de glucosa al líquido extracelular dos tercios de éste se guardan en el hígado, evitando un aumento excesivo de glucosa en la sangre (glucemia). Cuando la glucemia baja la glucosa que está en el hígado regula la situación. En ausencia de insulina el nivel de glucosa sube de 90 mg/100 ml a 300-1.200 mg/100 ml; y a la inversa, cuando hay exceso de insulina el nivel llega a 20 mg/100 ml. Cuando la glucemia aumenta el exceso de glucosa actúa directamente sobre los islotes de Langerhans para aumentar la producción de insulina. Cuando la glucemia disminuye pasa lo contrario; la glucemia no debe ser alta porque la glucosa es responsable de la presión osmótica del líquido extracelular, si sube mucho podría haber deshidratación celular, se puede perder glucosa por la orina; esta pérdida provoca trastornos en el riñón y el organismo podría perder sus líquidos. La causa de la diabetes es la insuficiencia de insulina debida a que ésta es ineficaz. Como no hay insulina el transporte de glucosa hacia adentro es casi nulo, entonces el organismo recurre a las grasas, pero las células del tejido adiposo no acumulan grasas y las que hay se desintegran en ácidos grasos; entonces se elevan todos los componentes lipídicos, produciéndose un agrandamiento de los cuerpos cetónicos o cetosis. La hiperglucemia es un aumento de la glucemia por aumento en la degradación de proteínas.

Glándulas suprarrenales

Situadas en el polo superior de ambos riñones, constan de dos partes: médula (relacionada con el sistema nervioso simpático; secreta adrenalina y noradrenalina) y corteza (secreta hormonas llamadas corticosteroides). Estas hormonas presentan dos tipos: mineralocorticoides y glucocorticoides. La reacción de alarma se da cuando hay estrés, el cerebro envía mensajes a las glándulas suprarrenales produciéndose esta reacción. Las hormonas de las glándulas suprarrenales hacen que la sangre se desvíe hacia los sitios de emergencia. El cortisol es una de las principales hormonas producidas por la corteza suprarrenal.

Refuerzan las acciones de la adrenalina y la noradrenalina, incrementan el transporte de aminoácidos hacia las células hepáticas y elevan la cantidad de enzimas necesarias para convertir aminoácidos en glucosa. Cuando hay estrés se estimula al hipotálamo para secretar CRF, éste estimula el crecimiento de la corteza suprarrenal para mayor producción de cortisol.

Tiroides

La tiroides es una glándula bilobulada situada en el cuello. Las hormonas tiroideas, la tiroxina y la triyodotironina, aumentan el consumo de oxígeno, estimulan la tasa de actividad metabólica, regulan el crecimiento y la maduración de los tejidos del organismo y actúan sobre el estado de alerta físico y mental. La tiroides también secreta

una hormona denominada calcitonina que disminuye los niveles de calcio y fósforo en la sangre e inhibe la reabsorción ósea de estos iones.

Glándulas paratiroides

Las paratiroides se localizan en un área cercana o están inmersas en la glándula tiroides. La hormona paratiroidea aumenta los niveles sanguíneos de calcio y fósforo y estimula la reabsorción de hueso.

Ovarios

Los ovarios o gónadas son los órganos femeninos de la reproducción. Son estructuras pares con forma de almendra situadas a ambos lados del útero. Los folículos ováricos producen óvulos o huevos y también segregan un grupo de hormonas denominadas estrógenos, necesarias para el desarrollo de los órganos reproductores y de las características sexuales secundarias, como distribución de la grasa, amplitud de la pelvis, crecimiento de las mamas y vello púbico y axilar.

La progesterona ejerce su acción principal sobre la mucosa uterina en el mantenimiento del embarazo. También actúa junto a los estrógenos favoreciendo el crecimiento y la elasticidad de la vagina. Los ovarios también elaboran una hormona llamada relaxina que actúa sobre los ligamentos de la pelvis y el cuello del útero y provoca su relajación durante el parto, facilitando de esta forma el alumbramiento.

Testículos

Las gónadas masculinas o testículos son cuerpos ovoideos pares que se encuentran suspendidos en el escroto. Las células de Leydig de los testículos producen una o más hormonas masculinas denominadas andrógenos. La más importante es la testosterona, que estimula el desarrollo de los caracteres sexuales secundarios, influye sobre el crecimiento de la próstata y las vesículas seminales y estimula la actividad secretora de estas estructuras. Los testículos también contienen las células que producen el espermatozoide.

Páncreas

La mayor parte del páncreas está formado por tejido exocrino que libera enzimas en el duodeno. Hay grupos de células endocrinas denominados islotes de Langerhans distribuidos por todo el tejido que secretan insulina y glucagón. La insulina actúa sobre el metabolismo de los hidratos de carbono, las proteínas y las grasas, aumentando la tasa de utilización de la glucosa y favoreciendo la formación de proteínas y el almacenamiento de grasas. El glucagón aumenta en forma transitoria los niveles de azúcar en la sangre mediante la liberación de glucosa procedente del hígado.

Hormona

Sustancia que poseen los animales y los vegetales que regula procesos corporales tales como el crecimiento, el metabolismo, la reproducción y el funcionamiento de distintos órganos. En los animales las hormonas son segregadas por glándulas endocrinas.

carentes de conductos, directamente al torrente sanguíneo. Se mantiene un estado de equilibrio dinámico entre las diferentes hormonas que producen sus efectos encontrándose en concentraciones muy pequeñas. Su distribución por el torrente sanguíneo da lugar a una respuesta que, aunque es más lenta que la de una reacción nerviosa, suele mantenerse durante un período más prolongado.

Sistema nervioso

Conjunto de los elementos que en los organismos animales está relacionado con la recepción de los estímulos, la trasmisión de los impulsos nerviosos y la activación de los mecanismos de los músculos.



SISTEMA NERVIOSO

Hay cuatro procesos para la reacción a un estímulo: recepción (proceso de detectar un estímulo; es función de las neuronas y de los órganos especializados), transmisión (es el envío de mensajes a través de las neuronas; estas neuronas que mandan el estímulo al sistema nervioso central se llaman neuronas aferentes o sensoriales, mandan la información a neuronas de asociación o interneuronas), integración (proceso de interpretación de la información que llega; son hechas principalmente por neuronas de asociación en el sistema nervioso central; éste transmite mensajes a través de neuronas aferentes o motoras) y respuesta de músculos o glándulas (es efectuado por los efectores, que son los músculos o las glándulas).

Tipos celulares del sistema nervioso

La unidad funcional es la neurona que actúa transmitiendo rápidas señales eléctricas llamadas impulsos nerviosos. Otro tipo celular es la célula glial, que da apoyo a las neuronas.

La neurona tiene cuerpo celular (contiene el grueso del citoplasma, el núcleo y la mayor parte de los organelos), dendritas (fibras cortas, altamente ramificadas, que reciben el impulso nervioso y lo mandan al cuerpo celular) y el axón que conduce el impulso desde el cuerpo celular hacia otra neurona; éste se ramifica en su extremo formando muchas terminaciones axónicas, cada una de las cuales termina en un botón sináptico, que a su vez libera neurotransmisores, agentes que transmiten señales de una neurona a otra. Muchas neuronas fuera del sistema nervioso central contienen axones con dos cubiertas: una vaina celular o neurilema (constituida por células de Schwann, que recubren el axón) y una vaina de mielina interna (se encuentra entre el axón y la vaina celular y se genera cuando la célula de Schwann enrolla varias veces su membrana alrededor del axón). La membrana de la célula de Schwann es rica en mielina (sustancia blanca con predominio de lípidos). La mielina es un excelente aislante y su presencia influye en la transmisión de impulsos nerviosos. Los nódulos de Ranvier son los huecos producidos en la vaina de mielina (aquí el axón no está aislado). Un nervio es un cordón complejo formado por cientos de axones empacados en tejido conectivo. Los ganglios son la agrupación de cuerpos celulares (no ganglios linfáticos), se denominan ganglios cuando están fuera del cerebro y la médula espinal, si no se llaman centros nerviosos.

Impulsos eléctricos

El potencial en reposo es la diferencia de carga eléctrica entre ambos lados de la membrana plasmática. Una neurona en reposo se encuentra polarizada. La superficie interna de la membrana plasmática tiene una carga negativa de -70 megavoltios. Existe una mayor concentración de potasio dentro de la neurona y una mayor concentración de sodio fuera de ésta. Cada 3 iones de sodio que se sacan entran 2 de potasio, para bombear se necesita ATP, ya que se hace contra la gradiente de concentración. Los iones de sodio tienen mucha más dificultad para pasar por sus canales que los iones de potasio. Los iones de potasio salen a través de la membrana a favor de la gradiente de concentración hasta que la carga fuera de la membrana llega a repeler al sodio.

El potencial de acción necesita el nivel umbral para que se produzca el potencial de acción. Éste es la apertura de los canales iónicos activados por voltaje específico por un cambio.

La acetilcolina, liberada por neuronas motoras del músculo esquelético, produce la contracción del músculo. Es liberada por las neuronas colinérgicas. En cambio tiene un efecto inhibitorio frente a los músculos cardíacos, disminuyendo la frecuencia cardíaca. Cuando está en exceso se elimina por la enzima colinesterasa. La noradrenalina es otro tipo, es liberada por neuronas simpáticas y por otras del encéfalo y la médula espinal. En general son liberadas por neuronas adrenérgicas.

Al estar en exceso muchas son reabsorbidas por la neurona presináptica o degradadas por las enzimas catecol-o-metiltransferasa y monoaminooxidasa.

Evolución del encéfalo en los vertebrados

Cada vez se va haciendo más compleja. En un principio el cerebro y la médula espinal se diferencian por el tubo neural; éste se expande formando el encéfalo y la otra parte pasa a ser la médula espinal; después se diferencian del encéfalo el rombencéfalo, el mesencéfalo y el prosencéfalo.

El sistema nervioso central del ser humano

Consiste en el encéfalo y la médula espinal, ambos protegidos por las meninges.

Las meninges constan de tres capas: la duramadre (externa), la aracnoide (intermedia) y la piamadre (interna, es la más delgada y está en conexión con el tejido encefálico y la médula espinal). Entre las dos primeras se encuentra el espacio subaracnoide (contiene el líquido cefalorraquídeo (CSF, producido por capilares llamados plexo coroideo). Ese líquido es un amortiguador de impactos, además es un medio de intercambio entre la sangre y el encéfalo. El plexo coroideo y la aracnoide actúan como barrera entre la sangre y el CSF, además no permiten la entrada de sustancias nocivas al encéfalo.

Médula espinal

Va desde la base del encéfalo hasta la segunda vértebra lumbar. Transmite impulsos desde y hacia el encéfalo y controla muchas actividades reflejas; está formada por materia gris (en forma de H, consiste en masa de cuerpos celulares, dendritas, axones desmielinizados, así como células gliales y vasos sanguíneos; se subdivide en astas) y por materia blanca (consta de axones mielinizados dispuestos en haces llamados vías, haces o fascículos).

Largas vías ascendentes conducen impulsos por la médula hasta el encéfalo.

- Tallo encefálico: bulbo raquídeo (respiración, frecuencia cardíaca, presión arterial, controla la deglución, tos, vómitos).
- Puente de Varolio (conecta partes del encéfalo, controla el centro respiratorio).
- Mesencéfalo (reflejos visuales y auditivos).
- Tálamo (retransmisión sensorial para conducir información entre espinal y cerebro).

- Hipotálamo (temperatura corporal, apetito, metabolismo de grasa, emociones, hipófisis).
- Cerebelo (centro de reflejos para la coordinación muscular y los movimientos finos).
- Cerebro (intelecto, memoria conciencia, lenguaje, sensación y funciones motoras).
- Corteza cerebral (movimientos de músculos voluntarios, recibe información de receptores, intelecto, memoria, lenguaje, emoción, etcétera).
- Materia blanca (conecta diversas regiones del encéfalo).

Lóbulos occipitales (centros visuales), lóbulos temporales (centros de audición), lóbulos frontales (zonas motoras), lóbulos parietales (zonas sensoriales).

El sistema activador reticulador se encarga de la conciencia y del despertamiento del sueño profundo. El sistema límbico se preocupa de la conducta sexual, los ritmos biológicos, las respuestas autónomas y la motivación, incluyendo sentimientos de placer y castigo.

Sistema nervioso periférico

El sistema nervioso periférico somático incluye receptores que reaccionan frente a cambios en el medio ambiente externo, manteniendo el bienestar corporal. El sistema nervioso periférico somático consta de ocho pares de nervios espinales cervicales, doce torácicos, cinco lumbares, cinco sacros y un par coccígeo. Cada nervio espinal tiene una raíz dorsal (contiene fibras sensoriales hasta la médula espinal, antes de llegar a ésta tiene un ensanchamiento llamado ganglio espinal) y otra raíz ventral (es un agrupamiento de fibras motoras que sale de la médula hacia músculos y ganglios). Dentro de la materia gris de la médula espinal hay cuerpos celulares de las neuronas motoras.

El sistema nervioso periférico autónomo actúa sin voluntad, ayuda a mantener la homeostasis frente a cambios en el medio interno, por ejemplo regulando la frecuencia cardíaca o la temperatura corporal. Los efectores son el músculo liso, el músculo cardíaco y las glándulas; sus receptores se encuentran en las vísceras formando un arco reflejo. La porción eferente se subdivide en simpático (estimula órganos y moviliza energía, en general en respuesta al estrés) y parasimpático (influye en los órganos para conservar y reponer energía). Muchos órganos ocupan estos dos sistemas. Difieren también en los neurotransmisores que liberan. Las parasimpáticas secretan acetilcolina y las simpáticas secretan noradrenalina.

Los fármacos influyen en el sistema nervioso modificando las concentraciones de neurotransmisores dentro del encéfalo. Estos fármacos provocan tolerancia, necesitando mayor cantidad para tener el efecto obtenido primeramente.

Sistema nervioso

El sistema nervioso es el rector y coordinador de todas las funciones conscientes e inconscientes del organismo; consta del sistema cerebroespinal (encéfalo y médula espinal), los nervios y el sistema vegetativo o autónomo.

A menudo se compara el sistema nervioso con una computadora, porque las unidades periféricas (órganos internos u órganos de los sentidos) aportan gran cantidad de

información a través de los cables de transmisión (nervios) para que la unidad de procesamiento central (cerebro), provista de su banco de datos (memoria), la ordene, la analice, la muestre y la ejecute.

Sin embargo la comparación termina aquí, en la mera descripción de los distintos elementos. La informática avanza a enormes pasos pero aún está lejos el día en que se disponga de un ordenador compacto, de componentes baratos y sin mantenimiento, capaz de igualar la rapidez, la sutileza y la precisión del cerebro humano.

El sistema nervioso central realiza las más altas funciones, ya que atiende y satisface las necesidades vitales y da respuesta a los estímulos. Ejecuta tres acciones esenciales, que son la detección de estímulos, la transmisión de información y la coordinación general.

El cerebro es el órgano clave de todo este proceso. Sus diferentes estructuras rigen la sensibilidad, los movimientos, la inteligencia y el funcionamiento de los órganos.

Su capa más externa, la corteza cerebral, procesa la información recibida, la coteja con la información almacenada y la transforma en material utilizable, real y consciente.

El sistema nervioso es la relación entre nuestro cuerpo y el exterior, además regula y dirige el funcionamiento de todos los órganos del cuerpo.

Las neuronas son la unidad funcional del sistema nervioso, por ellas pasan los impulsos nerviosos.

División del sistema nervioso

El sistema nervioso central se divide en encéfalo, médula y nervios periféricos.

Encéfalo. Es la masa nerviosa contenida dentro del cráneo. Está envuelta por las meninges, que son tres membranas llamadas: duramadre, piamadre y aracnoides. El encéfalo consta de tres partes: cerebro, cerebelo y bulbo raquídeo.

Cerebro. Es la parte más importante, está formado por la sustancia gris (por fuera) y la sustancia blanca (por dentro), su superficie no es lisa sino que tiene unas arrugas o salientes llamadas circunvoluciones y unos surcos denominados cisuras; las más notables son las llamadas cisuras de Silvio y de Rolando. Está dividido incompletamente por una hendidura en dos partes llamadas hemisferios cerebrales. En los hemisferios se distinguen zonas denominadas lóbulos, que llevan el nombre del hueso con el que se encuentran en contacto.

Pesa unos 1.200 gramos. Entre sus principales funciones están las de controlar y regular el funcionamiento de los demás centros nerviosos; en él se reciben las sensaciones y se elaboran las respuestas conscientes a dichas situaciones. Es el órgano de las facultades intelectuales: atención, memoria, etcétera.

Cerebelo. Está situado detrás del cerebro y es más pequeño (120 gramos); tiene la forma de una mariposa con las alas extendidas. Consta de tres partes: dos hemisferios cerebelos y el cuerpo vermiforme. Por fuera tiene sustancia gris y en el interior sustancia blanca; ésta presenta una forma arborescente, por lo que se le llama árbol de la vida. Coordina los movimientos de los músculos al caminar.

Bulbo raquídeo. Es la continuación de la médula que se hace más gruesa al entrar en el cráneo. Regula el funcionamiento del corazón y de los músculos respiratorios, además de los movimientos de masticación, tos, estornudo, vómito, etcétera. Por eso una lesión en el bulbo produce la muerte instantánea por paro cardio-respiratorio irreversible.

Médula espinal. La medula espinal es un cordón nervioso blanco y cilíndrico encerrado dentro de la columna vertebral. Su función más importante es conducir, mediante los nervios de que está formada, la corriente nerviosa que lleva las sensaciones hasta el cerebro y los impulsos nerviosos que llevan las respuestas del cerebro a los músculos.

Nervios. Son cordones delgados de sustancia nerviosa que se ramifican por todos los órganos del cuerpo. Unos salen del encéfalo y se llaman nervios craneales; otros salen a lo largo de la médula espinal, son los nervios raquídeos.

Importancia del sistema nervioso

Todas las acciones que realizamos son coordinadas por el sistema nervioso, desde la recepción de estímulos hasta la elaboración de las respuestas adecuadas para adaptarnos a las condiciones ambientales que nos rodean.

El sistema nervioso viene a ser la unidad integradora y unificadora del cuerpo.

Ésta se ejerce mediante dos funciones específicas, una receptora y otra coordinadora.

La función receptora se refiere a la captación de los estímulos que provienen del medio ambiente mientras que la función coordinadora se encarga de dar la respuesta adecuada al estímulo recibido.



Quinta clase

PATOLOGÍA IRIOLÓGICA

ÍNDICE DE PATOLOGÍAS Y SIGNOS IRIDALES QUE LAS CARACTERIZAN

PATOLOGÍA	SINTOMATOLOGÍA O DEFINICIONES (No son los únicos síntomas ni se han completado las definiciones, sólo es una orientación para el iriólogo.)	EJERCICIO: Zona y signos iridales.
Aborto (<i>abortus molimina</i>).	Expulsión del feto fuera de la matriz antes de tiempo, frecuente al tercer mes, por viva conmoción moral o física.	
Absceso (<i>abscessus</i>).	Cúmulo de pus en una cavidad natural o accidental, de dolor paliativo.	
Absceso de la región epigástrica (<i>abscessus regionis epigastricae</i>).	Fiebre alta. Expectorcación verdosa nauseabunda. Halitosis.	
Absceso del pecho (<i>abscessus pectoris</i>).	Fuerte tos, expectorcación verdosa y pútrida, fiebre hética.	

Absceso linfático de los grandes labios de la vulva (<i>abscessus lymphatics pudendum</i>).	Puede desarrollarse como cualquier absceso o como tumor duro sin rubor, sin calor y sin dolor, que al aumentar reblandece y comienza a doler.	
Adenitis (<i>adenitis</i>).	Inflamación de las glándulas exógenas o endocrinas.	
Afección verminosa (véanse <i>ascarides, lumbrici, tenia</i> y <i>febris verminosa</i>) (<i>vermitio</i>).	Áscaris, lombrices, tenia.	
Afonía aguda (privación de la voz) (<i>aphonia acuta</i>).	Afonía a consecuencia de un resfriamiento o de espasmos.	
Aftas (<i>aphthae</i>).	Erupción de pequeñas úlceras superficiales, blanquecinas, en la membrana mucosa de la boca.	
Agalactia (<i>agalactia</i>).	Falta de leche en la mujer parida.	
Amaurosis incipiente (<i>amaurosis incipiens</i>).	Vista como a través de una niebla, párpados rojos e hinchados, mucosidad purulenta de los ojos.	
Amaurosis, gota serena, catarata negra (<i>amaurosis</i>).	Disminución o pérdida completa de la vista, sin alteración apreciable en la organización del ojo.	
Ambliopía amaurotica (debilidad de la vista precursora de la amaurosis) (<i>ambliopia amaurotica</i>).	Vista nebulosa, débil, lagrimeo frecuente, pupila cenicienta, a veces diplopía.	
Amenorrea (<i>amenorrhoea</i>).	Supresión de menstruos, a veces con flujos, rubor facial y dolores.	
Amigdalitis (<i>angina tonsillaris</i>).	Deglución dolorosa, dolor e inflamación en las amígdalas.	
Anasarca (<i>anasarca</i>).	Derrame de serosidades en el abdomen. Es una hidropesía.	
Anasarca (<i>hydrops anasarca</i>).	Ocupa el tejido celular de todo el cuerpo, se manifiesta en el tejido subcutáneo.	
Aneurisma (<i>aneurisma</i>).	Tumor redondeado, por dilatación de una arteria, sin dolor. En una segunda etapa, se produce rotura de la túnica interna de la arteria.	
Angina catarral (<i>angina catarrhalis</i>).	Salivación, sensación de aspereza en la garganta.	
Angina cirrosa (<i>angina cirrhosa</i>).	Amígdalas infartadas, flujo de un moco fétido por la nariz.	
Angina crónica (<i>angina chronica</i>).	Faringe roja tapizada de mucosidad viscosa, sensación de infarto.	
Angina del paladar (<i>angina palatina</i>).	Infarto de la membrana del paladar, de un rojo azul, rajada, campanilla desgarrada y colgando en el esófago.	
Angina del pecho (<i>angina pectoris</i>).	Opresión espasmódica del pecho con dolores atroces.	

Angina faríngea (<i>angina pharyngea</i>).	Dolores pungitivos y agudos en la faringe, debajo y detrás de la laringe.	
Angina gangrenosa (<i>angina gangrenosa</i>).	Deglución excesivamente dolorosa, infarto de epiglotis.	
Angina membranosa, Crup (<i>angina membranacea</i>).	Respiración corta, con silbido, fiebre violenta y sopor, voz ronca.	
Angina parotídea (<i>angina parotidea</i>).	Inflamación aguda de glándulas parótidas, salivación excesiva.	
Angina producida por el abuso del mercurio (<i>angina mercurialis</i>).	Aliento pútrido, cimbreo de dientes, deglución imposible de alimentos sólidos.	
Angina serosa habitual (<i>angina serosa habitualis</i>).	Membrana serosa faríngea inflamada, tos.	
Angina sinocal (<i>angina sinochica</i>).	Angina de la cámara posterior de la boca del cuello y laringe, con fiebre inflamatoria.	
Angina uvular (cuyo sitio principal es la campanilla) (<i>angina uvularis</i>).	Intensos dolores cuando el enfermo procura tragar. Deglución imposible de líquidos. Infarto considerable de epiglotis.	
Angina, esquinancia (<i>angina</i>).	Inflamación de las membranas mucosas desde la cámara posterior de la boca hasta el estómago y los pulmones.	
Anosmia (<i>anosmia</i>).	Pérdida del olfato.	
Ansiedad nocturna (<i>angor nocturnus</i>).	Mal descanso.	
Ántrax, carbunco, pústula maligna (<i>anthrax</i>).	Inflamación esencialmente gangrenosa del tejido subcutáneo y la piel.	
Apetito morbosus (<i>appetitus morbosus</i>).	Hambre exagerada.	
Apnea (falta y dificultad en la respiración) (<i>apnoea</i>).	Frío y palidez.	
Apoplejía (<i>apoplexia</i>).	Pérdida más o menos completa de movimiento, conocimiento y sensibilidad, sin que la respiración y la circulación se suspendan.	
Ascárides (<i>ascarides</i>).	Lombrices rectales de cuerpo elástico.	
Ascárides lombricoides (lombrices intestinales que presentan el aspecto de las lombrices de tierra) (<i>lumbrici</i>).	Palidez, ojos rodeados de un círculo azul, saliva en la boca y náuseas matinales. Estornudos, rechinamiento de dientes.	
Ascitis (<i>ascites</i>).	Ver: hidropesía.	
Ascitis (<i>hydrops ascites</i>).	Derrame de serosidad en el abdomen, especialmente en el peritoneo.	
Asfixia (<i>asphyxia</i>).	Falta de aire.	

Asma (<i>asthma</i>).	Dificultad de respirar, compresión y cerramiento del pecho, inspiración y espiración lentas y con silbido.	
Asma agudo de Millar (<i>asthma Millari</i>).	Respiración ansiosa y entrecortada, sofocación, tos ronca, accesos violentos.	
Asma de Millar simulado o de Wigand (<i>asthma Millari simulatum seu Wigandi</i>).	Similar al anterior.	
Asma húmedo (<i>asthma humidum</i>).	Complicado con catarro pulmonar crónico.	
Asma tímico de Kopp (<i>asthma thymicum Koppii</i>).	Asma por afección del timo. Tos ronca y seca, movimientos involuntarios de los miembros.	
Atonía de estómago (<i>atonía ventriculi</i>).	Debilidad, sensación de calor y sequedad en la región gástrica, sed insaciable.	
Atrofia (<i>atrophia</i>).	Disminución progresiva del volumen del cuerpo o de sus partes.	
Atrofia de la mano izquierda (<i>atrophia manus sinistrae</i>).	Debilidad y sensación de estupor en los dedos de la mano.	
Atrofia de los niños (<i>atrophia infantum</i>).	Piel como pergamino, sueño interrumpido, vómitos.	
Balanitis (<i>balanitis</i>).	Inflamación del balano.	
Balanorrea (<i>balanorrhoea</i>).	Flujo de la membrana mucosa del balano y el prepucio.	
Balbucencia (<i>balbuties</i>).	Dificultad para pronunciar la b y la l.	
Barros (<i>gutta rosacea</i>).	Manchas anchas, purpúreas, a veces de color acobrado, calor en la cara.	
Blefaroftalmia (inflamación de los párpados) (<i>blepharophthalmia</i>).	Inflamación de la superficie interna de los párpados.	
Blefaroplegía (parálisis de los párpados) (<i>blepharoplegia</i>).	Ojo cerrado, globo ocular rojo, fotofobia.	
Blefaroptosis (<i>blepharoptosis</i>).	Desplazamiento del párpado superior.	
Blefarospasmo (<i>blepharospasmus</i>).	Espasmo de los párpados.	
Blenemesis (<i>blennemesis</i>).	Vómito mucoso.	
Blenorrea nasal (flujo mucoso por la nariz) (<i>blennorrhoea nasalis</i>).	Flujo de moco espeso y purulento o de humor linfático, amarillento rojizo.	
Blepharophthalmia erisipelatosa (<i>blepharophthalmia erysipelatos</i>).	Blefaroftalmia por estreptococo.	

Bronquitis (inflamación de los bronquios, catarro pulmonar) (<i>bronchitis</i>).	Inquietud, dolor fijo, de presión hacia la parte superior del esternón, sensación de cerramiento, respiración difícil.	
Bubón (<i>bubo</i>).	Inflamación sifilítica.	
Cálculos de los riñones y de la vejiga (<i>calculi renales et vesicales</i>).	Ver: litiasis.	
Callosidades, callos en los pies (<i>clavi-pedis</i>).	Durezas.	
Cáncer (<i>cancer</i>).	Se presenta en el tercer grado de la enfermedad, se da como caquexia cancerosa. <i>Cáncer incipiente</i> : síntomas poco apreciables. <i>Cáncer confirmado</i> : señales manifiestas, mal aún local. <i>Caquexia cancerosa</i> : la piel pierde su color natural, volviéndose amarillo empañado. Disminuyen la gordura y las fuerzas. Sueño inquieto. Inapetencia. Digestión difícil, flatos, cólicos. Tos, pulso acelerado. Heces, orina y sudor pestilentes. Se producen, según los cambios celulares: 1) úlceras cancerosas (destrucción o corrosión de los órganos); 2) transformación del órgano en sustancia poco resistente, opaca, blanca o rojiza, atravesada en todos sentidos por vasos sanguíneos, pareciéndose a la parénquima del cerebro (encefaloides); 3) transformación en materia dura, blanco ceniciento a azul, medio transparente, semejante a la corteza del tocino (cirro). En tercer lugar, se distinguen múltiples síntomas locales, según el órgano enfermo.	
Cáncer de la matriz (<i>cancer uteri</i>).	Gran debilidad, violento escozor en los genitales. Flujo pútrido, negruzco. Orificio de la matriz colocado en dirección oblicua al bacinete.	
Caquexia (deterioro) dependiente de abuso de mercurio (<i>caquexia mercurialis, seu ex nimio uso hydrargyri</i>).	Estado de deterioro manifiesto. Síntomas característicos de los efectos secundarios de los remedios que la producen, mezclados con síntomas de la enfermedad contra la cual se produjo el mismo.	
Caquexia por abuso de quina (<i>caquexia ex nimio usu chinae</i>).	Languidez física y moral. Síntomas característicos de los efectos secundarios de los remedios que la producen, mezclados con síntomas de la enfermedad contra la cual se produjo el mismo.	
Carbunco (<i>carbunculus</i>).	Ver ántrax.	
Cardialgia, gastralgia, gastrodinia (<i>cardialgia, gastralgia, gastrodynia</i>).	Dolor continuo o intermitente en la región media del epigastrio o en la región del cardias. Vómitos, picazón, estómago frío, palidez.	
Cardiogma (palpitación violenta del corazón) (<i>cardiogmus</i>).	Sofocación, dolor lancinante.	

Cardiopalmo (<i>cardiopalmus</i>).	Palpitaciones violentas, mircecismo (hormiguelo en el brazo izquierdo).	
Carditis (inflamación del corazón) (<i>carditis</i>).	Ansiedad, fiebre violenta, pulso intermitente, desigual, desfallecimiento, extremidades frías, presión dolorosa del corazón.	
Caries (<i>caries</i>).	Ulceración de los huesos. Ejemplos: <ul style="list-style-type: none"> · caries de antebrazo derecho y pierna derecha, con infarto considerable; · caries de la articulación del codo, con úlceras fistulosas del hueso; · caries del fémur en un niño escrofuloso; · caries del facial; · caries del pie, con fiebre; · caries sifilítica de los palatinos y propios de la nariz; · caries dental. 	
Catalepsia (<i>catalepsis</i>).	Suspensión completa de la sensibilidad y de los movimientos voluntarios.	
Catarata (<i>cataracta</i>).	Opacidad del cristalino o de su membrana, que se opone al paso de los rayos luminosos e impide la visión.	
Catarro (en el sentido de catarro pulmonar) (<i>catarrhus</i>).	Afección reumática de la tráquea y los bronquios, con tos y expectoración mucosa.	
Cefalagie (<i>cephalagra</i>).	Dolores artríticos en la cabeza. Gota en la cavidad cerebral. Dolores desgarradores, pungitivos.	
Cefalalgia (dolor de cabeza) (<i>cephalalgia</i>).	Hay variedad: <ul style="list-style-type: none"> · derivada de resfriado; · con náuseas; · a consecuencia de golpes; · cefalalgia nerviosa; · cefalalgia periódica, relacionada con la menstruación; · crónica, con presión en toda la cabeza; · producida por congestiones en la cabeza; · cefalalgia histérica; · cefalalgia con dolor periódico sobre los ojos; · con sensibilidad en la raíz de los cabellos; · cefalalgia catarral; · cefalalgia sanguínea, con vértigo; · cefalalgia con latidos violentos. 	
Cianosis (color azul de la piel) (<i>cyanosis</i>).	Frío en las extremidades, opresión en el pecho, tos con hemoptisis.	
Cifosis (corcova) (<i>ciphosis</i>).	Se da en niños raquíticos o escrofulosos.	
Cirro (véanse <i>induratio scirrhosa</i> y <i>cancer</i>) (<i>scirrhus</i>).	Ver: cáncer.	
Cirro del labio superior (<i>scirrhus labis superioris</i>).	Hinchazón considerable del labio superior, parte roja azul, cosquilleo en todo el cuerpo.	

Cistitis (inflamación de la vejiga) (<i>cistitis</i>).	Vejiga dolorosa al tacto. Escozor al orinar y después de orinar.	
Clorosis (palidez) (<i>chlorosis</i>).	Rostro pálido, blanco a verde, especialmente en los labios. Inapetencia, debilidad. Sangre descolorida, de difícil coagulación.	
Cocialgia espasmódica (espasmos abdominales) (<i>cocialgia spasmodica</i>).	Fuerte presión hacia el recto. Dolores como de frotamiento.	
Cofosis (ver <i>surditas</i>) (<i>cophosis</i>).	Sordera.	
Cojera espontánea (<i>claudicatio spontanea</i>).	Coxalgia en los niños.	
Cólera esporádico (<i>cholera mitis</i>).	Desazón, tez amarillenta, cólicos, orina fétida, la orina forma un sedimento rojizo. Vómitos y diarreas.	
Colerina (<i>cholera</i>).	Diarrea frecuente que se vuelve verdosa. Disminución de la orina. Sed.	
Cólico (<i>colica</i>).	Escalofríos, sed, inquietud, hinchazón parcial, a veces con sensación de parálisis, dolores violentos y bruscos.	
Cólico hemorroidal (causado por las hemorroides o por su supresión) (<i>colica hemorrhoidalis</i>).	Dolor cólico desde la región inguinal izquierda hacia el diafragma.	
Cólico hepático (que reside en la región del hígado) (<i>colica hepatica</i>).	Frecuentemente con ictericia.	
Cólico menstrual (<i>colica menstrualis</i>).	Latidos dolorosos en la ingle izquierda, palidez, frío en las extremidades.	
Cólico nefrítico (<i>colica nephritica</i>).	Dolores vivos en los riñones en nefritis y litiasis.	
Cólico saturnino, cólico de los pintores (<i>colica saturnina</i>).	Producido por acción del plomo, dolores abdominales, vómitos verdosos, parálisis latente.	
Cólico ventoso (producido por la acumulación de gases en los intestinos) (<i>colica flatulenta</i>).	Puede cursar con diarreas verdosas, compresión intestinal, dolores profundos del bajo vientre.	
Concreciones tofáceas (<i>tophi</i>).	Hinchazones duras y pétreas en la superficie de los huesos. Ejemplo: en el paladar.	
Congestiones en la cabeza (<i>congestionis ad caput</i>).	Infección.	
Conmoción de la médula espinal (<i>conmotio medulae spinalis</i>).	Sordera, sensación de parálisis, vértigos, vómitos, ansiedad.	
Constipación (<i>obstuctio alvi</i>).	Cámaras muy duras, producen dolores de cabeza, pesadez, atolondramiento.	

Contracciones espasmódicas del tendón de Aquiles (<i>contractiones espasmodicae tendonis Aquillis</i>).	Imposibilidad de sentar el pie en tierra.	
Contusiones (<i>contusiones</i>).	Desde golpes comunes, con tumefacción, a contusiones malignas con éscaras gangrenosas.	
Convulsiones (<i>convulsiones</i>).	Hay variedad: convulsiones violentas, epilépticas, oscilaciones circulares, temblores, palpitaciones convulsivas, convulsiones tipo corea, contorsiones de los miembros, fuerte rechinar de dientes, contracciones espasmódicas.	
Corea o danza de San Vito (<i>chorea Sancti Viti</i>).	Movimientos convulsivos sin dureza en los músculos ni pérdida del conocimiento (lo diferencia de la epilepsia).	
Coriza (<i>coriza</i>).	Resfrío. Inflamación de la membrana de las fosas nasales y senos que en ellas se absorben.	
Costra láctea (<i>crusta lactea</i>).	Erupción con granos en niños, de los cuales sale una materia espesa que forma costra blanca.	
Costra serpigínea (<i>crusta serpiginea</i>).	Costra ulcerosa superficial.	
Coxalgia, luxación espontánea del fémur, coxartrosis (<i>coxalgia, luxatio spontanea femoris, coxarthrosis</i>).	Dolor en la cadera por reuma o lesión orgánica en la articulación, como caries de las superficies articulares.	
Cheilocácea (<i>cheilocacea</i>).	Hinchazón, endurecimiento y rubefacción de los labios.	
Cheiritis (inflamación de las manos) (<i>cheiritis</i>).	Estado maligno: supuración fétida.	
Cholera-morbo (<i>cholera asiatica</i>).	Envaramiento de músculos, vómitos y diarreas, colapso.	
Degeneración escrofulosa de las glándulas del mesenterio (<i>scrophulae mesentericae</i>).	Vientre duro e hinchado, semblante envejecido y desencajado.	
Delirio trémulo, delirio de los bebedores (<i>delirium tremens</i>).	Temblor violento, visiones, habla balbuceante.	
Dentición difícil (<i>dentitio difficilis</i>).	Estado febril, a veces diarreas, a veces constipación.	
Desfallecimiento (<i>deliquium animi</i>).	Pérdida de conocimiento, frío general.	
Diabetes (<i>diabetes</i>).	Aumento de la secreción de orina, sed viva.	

Diarrea (<i>diarrhoea</i>).	Hay variedad: Diarrea disentérica. Diarreas durante la dentición. Diarreas serosas con vómitos blancos o verdes. Diarreas por frío. Diarrea con procedencia del recto. Diarrea con afección pituitosa. Diarrea verde en niños. Diarreas complicadas con oftalmias. Retorcijones, evacuación de alimentos no digeridos, sudor frío y pegajoso en la cabeza. Evacuaciones albinas frecuentes. Diarreas acuosas con lengua con mucho moco.	
Diplopía (<i>diplopia</i>).	Vista doble.	
Dipsomanía (<i>dipsomania</i>).	Especie de manía que consiste en un deseo extravagante de beber.	
Discinesia del húmero (dificultad de mover el brazo) (<i>dyskinesia humeri</i>).	Con dolores nocturnos en el hueso del brazo.	
Disecea (dureza del oído) (<i>dys-coeia</i>).	Hay variedad: <ul style="list-style-type: none"> · con pérdida de memoria, por fiebre; · con pólipos y zumbidos de oídos; · con murmullo como de agua; · reumática y hemorroidal con sordera; · con otorrea y tumores detrás de las orejas. 	
Disentería (<i>dysenteria</i>).	Violentos dolores abdominales, evacuación de moco o sangre, con dificultad en evacuar las materias fecales. Se producen sin embargo muy frecuentes evacuaciones de materias amarillentas o como clara de huevo con sangre.	
Disfagia espasmódica (<i>dys-phalgia spasmodica</i>).	Dificultad de tragar producida por espasmos del esófago.	
Dispepsia (digestión difícil) (<i>dyspepsia</i>).	Apetito irregular, vómitos, sueño, inflamación epigástrica.	
Dispepsia de los bebedores (<i>dyspepsia potatorum</i>).	Estómago abultado característico.	
Disuria (dificultad de orinar) (<i>dysuria</i>).	Orina con dolor y calor.	
Divieso (<i>forunculus</i>).	Tumor cónico, duro, de dolor pulsativo, que da salida a un pus sanguinolento. También llamado clavo.	
Dolores abdominales de las embarazadas (<i>dolores abdominis gravidae</i>).	Dolores del lado derecho del bajo vientre.	
Dolores artríticos (<i>dolores ar-thritici</i>).	Dolores punzantes en las articulaciones.	
Dolores de parto (<i>dolores ad partum</i>).	Dolores excesivamente violentos en una mujer sensible o dolores muy fuertes en el sacro, contracciones muy débiles.	
Dolores después del parto (<i>dolores post partum</i>).	Sensación de necesidad de evacuar.	

Dolores en el cordón espermático (<i>dolores funiculi spermatici</i>).	Dolor espasmódico, contractivo, hacia los testículos.	
Dolores en la cabeza y en la nuca (<i>dolores capitis et nuchae</i>).	Dolores que bajan hacia la espalda, debilidad, insomnio.	
Dolores en la vejiga (<i>dolores vesicales</i>).	Dolores vesicales y abdominales muy vivos.	
Dolores en las manos (<i>dolores manuum</i>).	Dolor al usar las manos.	
Dolores en los ojos (<i>dolores oculorum</i>).	Dolor con rubicundez en los ojos.	
Dolores en los pies (<i>dolores pedum</i>).	Dolores que no permiten flexionar las falanges de los dedos, hinchazón y calor en los pies.	
Dolores reumáticos en la cara (<i>dolores rheumatici faciei</i>).	Latidos en la frente, presión con calambres faciales.	
Dolores reumáticos en los miembros (<i>dolores rheumatici artuum</i>).	Agitación nocturna, dolores pasivos a atroces o desgarradores, hormigueos, envaramientos.	
Eclampsia de los niños (<i>eclampsia infantum</i>).	Convulsiones epilépticas de los niños.	
Ectropio (<i>ectropium</i>).	Vuelta de los párpados.	
Edoitis labial (inflamación de los labios de la vulva) (<i>aedoitis labialis</i>).	Inflamación de los labios de la vulva con fiebre, dolores abrasadores y pulsativos.	
Empeine (<i>herpes</i>).	Pequeñas pústulas en grupo, sobre fondo rojo. Prurito, dolor (herpes secas). Escamas laminares epidérmicas (herpes harinosos). Exhalan humor acuoso (herpes húmedo). Que escarban la zona afectada (herpes corrosivo).	
Encefalitis (inflamación del cerebro) (<i>encephalitis</i>).	Hay variedad: <ul style="list-style-type: none"> · a consecuencia del sarampión; · con afección de pleura; · con sopor; · encefalitis nerviosa; · a consecuencia de otorrea suprimida; · con eclampsia y vómitos. 	
Enfermedad escrofulosa (<i>scrophulosis</i>).	Infarto y endurecimiento de las glándulas (glándulas escrofulosas). Se da en el cuello, mandíbulas, nuca, en forma de nodos, luego en los sobacos, región inguinal, luego en todo el cuerpo. Los nodos se vuelven blandos.	
Enfermedad negra de Hipócrates, melena (<i>morbus niger Hippocratis, melaena</i>).	Evacuación de materias negras, síntomas hipocondríacos y melancólicos. Comúnmente indica úlcera de intestino delgado.	

Enfermedades de los huesos (<i>ossium morbi</i>).	Exostosis (cáncer). Necrosis. Caries. Osteítis. Osteoporosis. Osteopenia.	
Enteritis (inflamación de los intestinos) (<i>enteritis</i>).	Hay variedad de casos: <ul style="list-style-type: none"> · dolor vivo o ardiente; · constipación y vómito de materias fecales; · retorcijones umbilicales, pulso duro, respiración corta. 	
Entorpecimiento de los miembros (<i>stupor artuum</i>).	Entorpecimiento con hormigueo.	
Epilepsia (<i>epilepsia</i>).	Hay variedad de casos: <ul style="list-style-type: none"> · con pérdida de conocimiento, gritos, boca espumosa, movimientos convulsivos; · con temblor de miembros, cefalalgia y vértigos; · con vómitos y vértigos; · con dolores al sacro y violentos bostezos, zumbido de oídos y palpitaciones en los miembros; · a consecuencia de sarna suprimida; · a consecuencia de un fuerte golpe o una caída; · epilepsia menstrual; · espasmos epilépticos por desazón violenta. 	
Epistaxis (<i>epistaxis</i>).	Ver: rinorragia.	
Equimosis en el globo del ojo del recién nacido (<i>ecchymosis in oculi bulbo neonati</i>).	Manchas producidas por acumulación de sangre en el tejido celular.	
Eretismo (<i>erethismus oculorum</i>).	Irritación de los ojos.	
Erisipela burbujosa (<i>erisipelas bollusum</i>).	Semblante muy hinchado. Muchas burbujas que al reventarse dan paso a un agua amarilla.	
Erisipela de la cara (<i>erisipelas faciem</i>).	Se extiende poco a poco como si alguna cosa la atrajese. Rubicundez de la piel que con la presión desaparece momentáneamente, dando tumefacción oscura, fiebre frecuentes y vejiguillas.	
Erisipela de los pies (<i>erisipelas pedum</i>).	Roja, brillante, con tirantez, dolores ardientes, cefalalgia.	
Escamadura de la epidermis (<i>desquamatio epidermidis</i>).	Escamadura harinosa frecuente en la epidermis facial.	
Escarlatina (<i>scarlatina</i>).	Enfermedad exantemática contagiosa, piel color escarlata. Inapetencia, sed, vómitos. Algunos casos: labios negros, deglución casi imposible.	
Escarlatina miliar (<i>scarlatina miliaris</i>).	Posible pérdida del conocimiento, tos seca, estado nervioso, erupción tardía. Lengua y labios negros y costrosos.	
Espasmo de la garganta (<i>spasmus gulae</i>).	Peligro de sofocación, cefalalgia.	

Espasmo del pecho (<i>spasmus pectoris</i>).	Rostro color amapola, sudor caliente.	
Espasmos (<i>spasmi</i>).	Contracciones musculares. Ejemplos: <ul style="list-style-type: none"> · espasmos con risa y llanto alternado; · espasmos con sonrisas en los niños; · espasmos faciales; · espasmos hasta el pecho, desde el pie hinchado; · espasmos tónicos, acompañados de temblor en los miembros; · gemidos y convulsiones durante el sueño; · espasmos por espanto; · espasmos gotosos; · espasmos abdominales; · espasmos bronquiales; · espasmos intestinales por lombrices; · espasmos histéricos; · espasmos catalépticos. 	
Esplenalgia (dolor en el bazo) (<i>splenalgia</i>).	Dolor pungitivo en el bazo.	
Esteatoma (<i>esteatoma</i>).	Tumores enquistados que encierran una materia parecida al sebo o manteca. Ejemplo: detrás de la apófisis mastoidea.	
Estomacácea (<i>stomacace</i>).	Síntomas inflamatorios en la cavidad oral, con olor fétido o pútrido. Labio inferior desmazalado. Encías entumecidas.	
Estrabismo (<i>strabismus</i>).	Ojos que no se dirigen simultáneamente al mismo objeto.	
Estranguria (<i>stranguria</i>).	Extrema dificultad para orinar.	
Exulceración del pezón (<i>uxulceratio papillae mamillaris</i>).	Pezones agrietados y escoriados.	
Falta de contracciones de la matriz durante el parto (<i>contractiones uteri in partu deficientes</i>).	Diátesis inflamatoria, debilidad o inercia de los órganos.	
Fiebre amarilla (<i>febris flava</i>).	Color amarillo de la piel y vómitos de materias negras.	
Fiebre artrítica (<i>febris arthritica</i>).	Gota acompañada de fiebre.	
Fiebre biliosa (<i>febris biliosa</i>).	Vómito amargo, escalofríos, cefalalgia, sed, lengua agrietada, conjuntiva color amarillo.	
Fiebre catarral (catarro pulmonar con movimiento febril) (<i>febris catarrhalis</i>).	Voz y tos roncas. Escalofríos alternados con calor.	
Fiebre gástrica (<i>febris gastrica</i>).	Dolor violento estomacal, sed, palpitations del corazón, escalofríos, lengua seca, amarilla.	

Fiebre hética (<i>febris hectica</i>).	Pulso acelerado, orina variable, transpiración nocturna, tos.	
Fiebre inflamatoria (<i>febris inflammatoria</i>).	Cefalalgia, vértigos, sopor, frío inicial, hemorragias y fatiga son síntomas característicos.	
Fiebre intermitente (<i>febris intermittens</i>).	Calor general, cefalalgia con sed y transpiración. Escalofríos intermitentes.	
Fiebre miliar (<i>febris miliaris</i>).	Pequeños granos con movimientos febriles. Puede disminuir la actividad de la piel.	
Fiebre nerviosa (<i>febris nervosa</i>).	Con escalofríos o calor, desorden de la actitud o de la fisonomía. Insomnios, delirios. Piel seca, mucha sed. Cefalalgia hasta estado grave.	
Fiebre puerperal (<i>febris puerperalis</i>).	Desde el principio, violentos dolores al bajo vientre. En ocasiones complicada con peritonitis puerperal.	
Fiebre pútrida o adinámica (<i>febris putrida</i>).	Escalofríos alternados con calor, movimientos lentos, falta de energía, pulso acelerado, hemorragias de membranas mucosas.	
Fiebre sudatoria (sudores excesivamente abundantes precedidos de movimientos febriles) (<i>febris sudatoria</i>).	Calor interrumpido por escalofríos con temblores. Presión al estómago, eructos. Sudor excesivo.	
Fiebre verminosa (<i>febris verminosa</i>).	Movimiento febril en proceso de lombrices.	
Fimosis (<i>phimosis</i>).	Estrechez preternatural de la abertura del prepucio.	
Fisconia (<i>physconia</i>).	En general, tumores voluminosos en el vientre.	
Fisconia del bazo (<i>physconia splenica</i>).	Distensión excesiva esplénica.	
Fisconia del hígado (<i>physconia hepatis</i>).	Distensión excesiva, dolor leve.	
Fístula lacrimonal (<i>dacryosyrinx seu fistula lacrimonalis</i>).	Lagrimo continuo.	
Fístulas (<i>fistulae</i>).	Úlceras que comunican con una cavidad natural o un conducto excretorio, con supuración.	
Flatulencia (<i>flatulentia</i>).	En general, acumulación de gases en el conducto digestivo o expulsión de ellos por la boca o el ano.	
Flegmasia blanca y dolorosa de las mujeres paridas (<i>phlegmasia alba dolens puerperalis</i>).	Infarto doloroso de los muslos que dura de ocho a catorce horas y requiere tratamiento urgente para no tener consecuencias funestas.	
Fotofobia escrofulosa (<i>photophobia scrophulosa</i>).	Horror a la luz.	
Frenitis (véase <i>encephalitis</i>) (<i>phrenitis</i>).	Ver: encefalitis.	

Fungus hematodes (<i>fungus hematodes</i>).	Fungus canceroso de un color sanguíneo (excrecencia blanda y esponjosa en forma de hongo), por ejemplo en un dedo o en la córnea.	
Fungus medular de la retina (<i>fungus medullaris retinae</i>).	Punto rojo al fondo del ojo, con dureza, dilatación pupilar, pérdida de la visión en el ojo afectado.	
Furor uterino o ninfomanía (<i>furur uterinus</i>).	Deseo sexual irresistible e insaciable en la mujer.	
Galactorrea (<i>galactorrhoea</i>).	Secreción de leche excesivamente abundante.	
Gangrena del brazo (<i>gangrena brachii</i>).	Sensación ardiente y picazón. Parte inferior del brazo fría e insensible. Brazo cubierto de materia cenicienta.	
Gastralgia (<i>gastralgia</i>).	Ver: cardialgia.	
Gastritis (inflamación del estómago) (<i>gastritis</i>).	Dolor continuo en la región gástrica que aumenta con la inspiración. Meteorismo, calor al estómago.	
Gastroataxias (<i>gastroataxiae</i>).	En general, irregularidades digestivas. Gases de intestino delgado.	
Gastromalacia (reblandecimiento de estómago, estómago perezoso) (<i>gastromalacia</i>).	Diarrea aguda, ardor en las manos y en la planta de los pies. Fiebre.	
Glositis (inflamación de la lengua) (<i>glossitis</i>).	Salivación, fiebre alta, sed.	
Glosoplegia (<i>glossoplegia</i>).	Parálisis de la lengua.	
Gonagra agudo (variedad de la gota que ataca especialmente las rodillas) (<i>gonatra acuta</i>).	Hinchazón considerable de las rodillas, dolores insoportables tanto en quietud como en movimiento.	
Gonitis (inflamación de la rodilla) (<i>gonitis</i>).	Rubicundez, calor, tumefacción. Puede tener origen erisipelatoso o en un enfriamiento.	
Gonocele (tumor en la rodilla) (<i>gonocele</i>).	Tumor inflamatorio.	
Gonorrea benigna (<i>gonorrhoea insons</i>).	Por contagio reumático o artrítico en la membrana serosa de la uretra.	
Gonorrea inveterada (<i>gonorrhoea inveterata</i>).	Gonorrea de más de veinte años.	
Gonorrea prostática (<i>gonorrhoea prostatica</i>).	Flujo del humor prostático.	
Gonorrea secundaria o crónica (<i>gonorrhoea secundaria</i>).	Flujo amarillo, cosquillas al orinar, retorcijones en el ano.	
Gonorrea virulenta (<i>gonorrhoea virulenta</i>).	A consecuencia de contagio en el coito, que puede derivar en sífilis.	

Gonorrea, purgaciones, blenorragia (<i>gonorrhoea</i>).	Flujo de moco continuo o periódico, doloroso, por la membrana del canal de la uretra en ambos sexos, y además por la del prepucio del hombre y por la de la vagina en la mujer.	
Gota aguda (<i>arthritis acuta</i>).	Dolor e hinchazón fría en las articulaciones.	
Gota crónica (<i>arthritis chronica</i>).	Muchos nodos gotosos, dolores palpitantes, depresión en los miembros.	
Gota vaga (que tan pronto ocupa una articulación como otra) (<i>arthritis vaga</i>).	Dolores vagos alternos entre uno u otro miembro.	
Grietas (<i>rhagades</i>).	Rasgaduras secas en la epidermis, por ejemplo en los pezones o en la eminencia tenar.	
Gripe (afección catarral epidémica) (<i>influenza</i>).	Fiebre catarral. Afección de la membrana mucosa de la nariz, irritación, lagrimeo. Sensación dolorosa en tráquea y pulmones.	
Hematemesis aguda (vómito de sangre) (<i>hematemesis acuta</i>).	Normalmente, vómito negruzco. A veces con desfallecimiento.	
Hematemesis crónica (ver <i>morbus niger Hippocratis</i>) (<i>hematemesis chronica</i>).	Ver: enfermedad negra de Hipócrates; melenas.	
Hematuria (orina de sangre) (<i>haematuria</i>).	Por contracciones de la vejiga, de la uretra o complicaciones del riñón.	
Hemeralopía (<i>hemeralopia</i>).	Ceguera diurna.	
Hemicránea, jaqueca, migraña (dolor de cabeza que no afecta más que un lado) (<i>hemicraneia</i>).	Sensibilidad de la parte afectada. Hemicránea recurrente, siempre a la misma hora. Migraña violenta. Latidos frontales, sien y oreja, hasta los dientes. Pulsación en toda la cabeza.	
Hemiplejia (parálisis de un solo lado del cuerpo) (<i>hemiplegia</i>).	Debilidad en las facultades cerebrales. A consecuencia: de apoplejía, de un estado nervioso agudo, de un proceso infeccioso, etcétera.	
Hemiplejia facial (<i>hemiplegia facialis</i>).	Parálisis de un solo lado de la cabeza.	
Hemoptisis (expectoración de sangre con tos) (<i>hemoptysis</i>).	Sangre proveniente del pulmón o de la parte superior de la tráquea.	
Hemorragia de los ojos (flujo de sangre por los ojos) (<i>haemorrhage oculorum</i>).	Ojos salientes, hinchazón de párpados.	
Hemorragia del ano (ver <i>haemorrhoides</i>) (<i>haemorrhagia ani</i>).	Ver: hemorroides.	
Hemorragia del útero (ver <i>metrorrhagia</i>) (<i>haemorrhagia uteri</i>).	Ver: metrorragia.	

Hemorroides (<i>haemorrhoides</i>).	Variedad: · tumores hemorroidales; · hemorroides sangrantes; · prurito y ardor en ano, perineo y genitales; · hemorragias con vértigo y debilidad ocular.	
Hepatitis (inflamación del hígado) (<i>hepatitis</i>).	Dolor en hipocondrio derecho y epigastrio. Expresión de dolor, palidez, orina oscura, fiebre, gusto amargo, inapetencia.	
Hernia inguinal (cuyo sitio es la ingle) (<i>hernia inguinales</i>).	A consecuencia de dilatación espasmódica del anillo inguinal.	
Hernias (<i>herniae</i>).	Tumor blando, elástico, sin variación de color en la piel.	
Hernias estranguladas (<i>herniae incarceratae</i>).	Inflamación aguda de vísceras que se salen de su lugar a causa de hernias. Dolores abdominales muy agudos.	
Herpes crustáceo (<i>herpes crustaceus</i>).	Desecación del líquido segregado en la superficie del herpes.	
Herpes del escroto (<i>herpes scroti</i>).	Vejigas limpias, con prurito y ardor.	
Herpes fagedénico (enteramente análogo al herpes roedor) (<i>herpes phagaedaenicos</i>).	Prurito, violento dolor, fiebre.	
Herpes flictenoides (<i>herpes phlictaenoides</i>).	Tumores herpéticos, formados por acumulación de un líquido seroso bajo la epidermis.	
Herpes harinoso de los párpados (<i>herpes palpebrarum furfureaceus</i>).	Viva comezón y fotofobia.	
Herpes liquenoides (<i>herpes lichenooides</i>).	Escamas blancas, duras, parecidas al liquen o empeine de los árboles.	
Herpes roedor (<i>herpes exedens</i>).	La epidermis se resquebraja y ulcera, pudiendo llegar al hueso.	
Hidrartrón de la rodilla (<i>hyarthron genu</i>).	Acumulación de sinovia en la cápsula de la rodilla.	
Hidrocéfalo agudo (<i>hydrocephalus acutus</i>).	Fontanelas abiertas demasiado tiempo. Cabeza demasiado grande.	
Hidrocele (<i>hydrocele</i>).	Tumor formado por serosidad en el escroto o de alguna de las tunicas del testículo y del cordón espermático.	
Hidropesía aguda (<i>hydrops acutus</i>).	Acumulación morbosa de serosidades dentro de cavidades o areolas que este líquido sólo debería humedecer.	
Hidropesía del pecho (<i>hydrops pectoris, hydrothorax</i>).	Disnea, tos corta, hinchazón en las manos, diagnóstico difícil.	

Hipo (<i>singultus</i>).	Espasmos en garganta y pecho.	
Hipocondría (<i>hypochondria</i>).	Volubilidad y hasta contradicción entre los síntomas y la enfermedad.	
Histeralgia espasmódica en el momento del parto (dolores espasmódicos de la matriz durante el parto) (<i>hysteralgia spasmodica in partu</i>).	Dolor en la región púbica, humor variable.	
Histericismo, mal de madre, hipocondría de las mujeres (<i>hysteria</i>).	Sensación de obstrucción uterina, susceptibilidad extrema del sistema nervioso.	
Ictericia, tiricia (<i>icterus</i>).	Color amarillo de la piel, inapetencia, disturbios digestivos, hígado enfermo.	
Impétigo (erupciones cutáneas) (<i>impetigo</i>).	Erupciones en forma de ampollas o vesículas. Hongos en la piel.	
Impotencia (aquí simplemente del sexo masculino) (<i>impotentia</i>).	Incapacidad sexual de erección. Variedad: con endurecimiento de ambos testículos.	
Incontinencia albina (evacuación involuntaria de materias fecales) (<i>incontinentia alvi</i>).	Puede darse por parálisis del músculo esfínter del ano.	
Incontinencia de orina (<i>incontinentia urinae</i>).	Variedad: · incontinencia con insensibilidad (cerebral); · o siente pero demasiado súbitamente, sin control sobre esfínteres a tiempo (enlentecimiento).	
Induración cirrosa del pecho (<i>induratio mammae scirrhusa</i>).	Entumecimiento. Por ejemplo, a consecuencia de un golpe.	
Induración cirrosa del útero (<i>induratio uteri scirrhusa</i>).	Entumecimiento. Con flujos o metrorragia.	
Induración de la mejilla izquierda (<i>induratio gene sinistrae</i>).	Entumecimiento.	
Induración de la vagina (<i>induratio vaginae</i>).	Entumecimiento.	
Induración de las glándulas mesentéricas (<i>induratio glandularum meseraicarum</i>).	Entumecimiento.	
Induración de los testículos (<i>induratio testiculorum</i>).	Dolor. Entumecimiento.	
Induración del labio inferior (<i>induratio labii inferioris</i>).	Entumecimiento. Nudo duro y compacto en la parte roja.	

Induración escirrosa de las glándulas inguinales derechas (<i>induratio glandularum inguinalium dextrarum scirrhusa</i>).	Entumecimiento.	
Inflamación de la cara y de los ojos (<i>inflammatio faciei et oculorum</i>).	Rostro rojo oscuro, con pústulas.	
Inflamación de la membrana mucosa de los intestinos (<i>inflammatio tunicae mucosae intestinorum</i>).	Suspensión o disturbio de las funciones, fiebre inflamatoria, alteración del fluido.	
Inflamación del tejido celular de la cámara posterior (<i>angina faecium phlegmonodes</i>).	Fiebre ardiente, faringe rojo oscuro.	
Inflamación erisipelatosa del pie (<i>inflammatio erysipelatoso pedis</i>).	Hinchazón ardiente y resistente.	
Inflamación reumática del brazo (<i>inflammatio rheumatica brachii</i>).	Hinchazón dolorosa del tendón de inserción del músculo bíceps en el pliegue del codo del brazo derecho.	
Intertrigo (<i>intertrigo</i>).	Excoriación dolorosa de la piel, con grietas en los pliegues de las articulaciones.	
Intumescencia (hinchazón) inflamatoria de las glándulas inguinales (<i>intumescencia inflammatoria glandularum inguinalium</i>).	Dolor en el ano hasta el arco del pubis, al intentar caminar. Por enfriamiento.	
Intumescencia de las glándulas submaxilares (<i>intumescencia glandularum submaxillarum</i>).	Color azul-rojizo de la nariz.	
Intumescencia de los testículos y el cordón espermático (<i>intumescencia testicolorum et funiculi spermatici</i>).	Gonorrea seca, dolor abdominal. Sed, frío, anorexia y diarrea.	
Intumescencia del útero a consecuencia de un parto (<i>intumescencia uteri ex partu</i>).	Presión, tirantez y dolores continuos en el sacro.	
Iritis artrítica (inflamación artrítica del iris) (<i>iritis arthrica</i>).	Esclerótica, córnea e iris inflamados. Dolores fuertes dentro de la órbita.	
Irregularidades de los menstruos (<i>menstruationis ataxiae</i>).	Menstruos abundantes y frecuentes precedidos de flujo blanco. Sangre grumosa. Espasmos. Variedad: menstruación muy poco abundante, estirajones en los miembros.	

Isquías nervioso (<i>ischias nervosa</i>).	Dolor en la nalga que se extiende hacia la rodilla y hasta el pie. Inflamación del nervio isquiático, a veces con impedimento de movilidad de la pierna enferma.	
Lagrimero (<i>epiphora</i>).	Salida continua e involuntaria de lágrimas.	
Laringitis aguda (inflamación aguda de la laringe) (<i>laryngitis acuta</i>).	Deglución difícil, respiración dolorosa, tos seca, dolor en laringe y bronquios, voz alterada y ronca.	
Laringitis crónica (<i>laryngitis chronica</i>).	Ardor en la traquearteria, expectoración de mucosidades glutinosas.	
Lepra (<i>lepra</i>).	Piel entumecida, desorganizada, con costras gruesas y escamosas mezcladas con capas supurativas. Prurito y escozor violentos.	
Lesión de la cabeza (<i>laesio capitis</i>).	Golpes, heridas, accidentes, en la cabeza.	
Lesión del esófago (<i>laesio oesophagi</i>).	Hinchazón del cuello exterior e interior. Afonía, sofocación.	
Letargo (<i>lethargus</i>).	Sueño de muchos días.	
Leucoflegmasia (<i>leucophlegmatia</i>).	Exhalación de aire en el tejido celular.	
Leucoma (<i>leucoma</i>).	Mancha de la córnea producida por una cicatriz en su superficie.	
Leucorrea (pérdidas o flores blancas) (<i>leucorrhoea</i>).	Flujo de moco blanco por la vulva, a veces purulento, verdoso. Variedad: flujo acre y corrosivo, maligno.	
Lienteria (<i>lienteria</i>).	Evacuaciones frecuentes de alimentos medio digeridos. Palidez, debilidad.	
Litiasis (mal de piedra, formación de cálculos en el cuerpo humano) (<i>lithiasis</i>).	Cálculos vesicales: ganas continuas de orinar, dolores al orinar. Estangurria (comezón en la uretra). Cálculos renales: dolor y sensación de pesadez lumbar, cólico nefrítico.	
Lobo voraz (úlceras corrosivas) (<i>lupus vorax</i>).	Úlcera corrosiva con llagas fistulosas, por ejemplo en lepra o sarna.	
Loquiorrea (salida de los loquios) (<i>lochiorrhoea</i>).	Después de aborto espontáneo: tos corta y seca, secreción abundante de leche, mucha debilidad.	
Lordosis (<i>lordosis</i>).	Encorvamiento hacia adelante de la columna vertebral.	
Lumbago (<i>lumbago</i>).	Dolores fuertes en la región lumbar y sacra.	
Lupia, lobanillo, lipoma (<i>lupia</i>).	Tumores redondeados, circunscriptos, sin alteración del color en la piel.	
Luxación espontánea del fémur (véase coxalgia) (<i>luxatio spontanea femoris</i>).	Ver: coxalgia.	

Manchas de la córnea (<i>maculae corneae</i>).	Ver: oscurecimiento de la córnea.	
Marasmo (<i>marasmu</i>).	Último grado de enflaquecimiento después de enfermedades graves o de pérdidas abundantes de sangre o humores. Palidez y debilidad.	
Marasmo senil (propio de los viejos) (<i>marasmus senilis</i>).	Pérdida de carnes, salida de eminencias huesosas.	
Mascalapón (<i>maschalopanus</i>).	Inflamación no supurativa de las glándulas subaxilares.	
Mastitis (inflamación de los pechos) (<i>mastitis</i>).	Variedades: · hinchazón con supuración con conductos fistulosos; · ardor, dureza y rubicundez de la piel; · sensibilidad dolorosa; · muchas aberturas supurativas rodeadas de bordes callosos.	
Melena (véase <i>morbus niger</i>) (<i>melaena</i>).	Ver: enfermedad negra de Hipócrates.	
Melonco (hinchazón de la mejilla) (<i>melonchus</i>).	Intumescencia considerable de la mejilla.	
Melonco (<i>melonchus dentario</i>).	Hinchazón de la mejilla y de las encías dependiente de odontalgia.	
Meningitis aguda de los niños (<i>meningitis acuta infantum</i>).	Inflamación de las meninges o membranas que cubren al cerebro. Eso la diferencia de la encefalitis, siendo los síntomas muy similares.	
Meningitis puerperal (de las recién paridas) (<i>meningitis puerperalis</i>).	Retención de la sangre de las reglas que se acumula en los vasos uterinos.	
Menstruación detenida (véase <i>amenorrhoea</i>) (<i>retentivo mensium</i>).	Ver: amenorrea.	
Metástasis gonorroidales (<i>gonorrhoeicae metastases</i>).	La gonorrea mal tratada o suprimida por inyecciones astringentes muda de sitio o forma.	
Metritis (inflamación de la matriz) (<i>metritis</i>).	Dolor en la región uterina con hinchazón y tensión exterior, calor y dolor en la vagina.	
Metritis puerperal (véase <i>febris puerperalis</i>) (<i>metritis puerperalis</i>).	Ver: fiebre puerperal.	
Metrorragia (hemorragia de la matriz) (<i>metrorrhagia</i>).	Exhalación de sangre por la superficie interna del útero fuera de épocas menstruales o durante éstas pero demasiado abundante.	
Monomanía melancólica (<i>monomania moesta</i>).	Manía dirigida a un solo objeto. Si se distrae de su "pensamiento único", acerca de lo demás razona normalmente.	

Necrosis ósea (muerte del tejido óseo) (<i>necrosis</i>).	Muerte de la totalidad o parte de un hueso. La naturaleza del cuerpo intenta aislar la parte muerta para facilitar su expulsión.	
Nefritis (inflamación de los riñones) (<i>nephritis</i>).	Dolor presivo renal. Orina roja y ardiente.	
Renalgia (dolores renales) (<i>renalgia</i>).	Dolor excesivo renal, con suspensión o disminución de la orina.	
Neuralgias (dolores nerviosos) (<i>neuralgiae</i>).	Ejemplos: <ul style="list-style-type: none"> · neuralgia de la lengua; · neuralgia general; · neuralgia temporofacial. 	
Nictitación, pestañeo (<i>nictitatio</i>).	Párpados que abren y cierran alternativamente en forma rápida y repetida.	
Noctambulación (<i>noctambulation</i>).	Grado del somnambulismo en que el enfermo se levanta, se ocupa de asuntos, sin acordarse nada a la mañana.	
Nostalgia (dolor en la espalda) (<i>nostalgia</i>).	Sensaciones de dolor o molestia bajo los omóplatos, que va ascendiendo hasta ser un fuerte dolor ardiente.	
Obstipidad (<i>caput obstipum</i>).	Ver: torticolis.	
Ocena (<i>ozaena</i>).	Úlcera de la membrana pituitaria. Produce hediondez fétida por las ventanas de la nariz, con salida de materia verde amarillenta y pérdida del olfato. Maligna: arroja un pus sanguinolento. Benigna: escozor, costras amarillas en la nariz, hinchazón.	
Odontalgia (dolor de dientes) (<i>odontalgia</i>).	Variedades: <ul style="list-style-type: none"> · odontalgia pulsativa; · agravada por el frío; · dolores desgarradores en los dientes; · encías dolorosas, sangrantes, con sobreexcitación del sistema nervioso; · latidos sordos en las raíces de los dientes; · úlceras molares con prurito; · odontalgia gástrica; · odontalgia nerviosa; · odontalgia reumática. 	
Odontalgia sanguínea (<i>odontalgia sanguinea</i>).	Edema caliente inflamatorio o edema frío, que es indolente. Producido por acumulación de líquido seroso en los intersticios del tejido celular.	
Oftalmía (<i>ophthalmia</i>).	Inflamación de los ojos, puede ser ligera hasta aguda, aumentando el dolor. Va acompañada, según el caso, de rubefacción y dolor crecientes.	
Oftalmía artrítica (<i>ophthalmia arthritica</i>).	Fotofobia. Lagrimeo al abrir el ojo. Dolores artríticos alrededor de la órbita.	

Ofthalmía catarral (<i>ophthalmia catarrhalis</i>).	Ardor y sequedad oculares. Sensación de arenilla debajo de los párpados.	
Ofthalmía crónica (<i>ophthalmia chronica</i>).	Lagrimo habitual, marcha de la enfermedad desigual, altibajos.	
Ofthalmía de los recién nacidos (<i>ophthalmia neonatorum</i>).	Hinchazón de párpados, movimiento febril.	
Ofthalmía escrofulosa (<i>ophthalmia scrophulosa</i>).	Vasos de la esclerótica inyectados en sangre. Fotofobia. Dolores taladrantes.	
Ofthalmía intermitente (<i>ophthalmia intermittens</i>).	Conjuntiva del globo del ojo muy roja, fotofobia.	
Ofthalmía reumática (<i>ophthalmia rheumatica</i>).	Dolores desgarradores alrededor del ojo. Conjuntiva muy roja. Esclerótica roja. Posibles úlceras de córnea.	
Ofthalmía traumática (que proviene de una lesión física de los ojos) (<i>ophthalmia traumatica</i>).	Pupila dilatada, muy impresionable a la luz.	
Ooforitis (inflamación de los ovarios) (<i>oophoritis</i>).	Dolor en la región inguinal. Aun siendo incipiente, es importante por ser el comienzo de muchas enfermedades en la zona.	
Orquitis (inflamación de los testículos) (<i>orchitis</i>).	Hinchazón con dolor fuerte. Puede tener origen en gonorrea o en enfriamiento.	
Ortofnea (<i>orthopnoea</i>).	Necesidad de ponerse en pie para poder respirar.	
Orzuelo (<i>hordeolum</i>).	Infección palpebral.	
Oscurecimiento de la córnea (<i>obscuratio corneae</i>).	Una mancha gris-blancuzca cubre la córnea, o muchas pequeñas manchas.	
Osqueocele (<i>oscheocele</i>).	Hernia del escroto.	
Otalgia (dolor de oídos) (<i>otalgia</i>).	Zumbidos de oídos. Dolor reumático en las orejas.	
Otitis (inflamación de las orejas) (<i>otitis</i>).	Inflamación con dolor y fiebre. Rumor de oídos.	
Otorrea (flujo de orejas) (<i>otorrhea</i>).	Rumor y zumbidos de oídos. Con ulceración y afección de los ojos.	
Palpitación de corazón (<i>palpitatio cordis</i>).	Pulsaciones fuertes del corazón.	
Panadizo (<i>panaritium</i>).	Inflamación flemonosa de los dedos, con tensión y dolor.	
Parálisis (<i>paralysis</i>).	Disminución o pérdida completa de la sensibilidad y el movimiento, o ambas cosas a la vez. Pueden afectarse: brazos, piernas, la voz, los músculos esfínteres del ano, etcétera.	
Paraplejía (perversión de la vista) (<i>paraplepsis</i>).	Vista doble, arco iris alrededor de las letras y de la luz artificial.	

Paresis (<i>paresis</i>).	Parálisis incompleta que afecta el movimiento pero no la sensibilidad. Paresis reumática: con fuertes dolores reumáticos.	
Parótida (<i>parotitis</i>).	Intumescencia inflamatoria aguda que ataca el parénquima de la glándula parótida o las partes que la rodean.	
Parótida crónica (<i>parotitis chronica</i>).	Hinchazón y dureza que aumenta muy lentamente, sin dolor.	
Páculis (<i>parulis</i>).	Absceso en las encías.	
Pelonía (caída de los cabellos) (<i>depilatio</i>).	Nervios o debilidad general.	
Pénfigo (<i>pemphigus</i>).	Afección cutánea, vejigas amarillas. Primero es un líquido seroso subcutáneo, luego rompen y pasan por un tinte rojo la dermis, que luego se rodea de escamas y costras.	
Pénfigo sanguíneo (<i>pemphigus sanguineus</i>).	Vejigas llenas de sangre. Orina sanguinolenta.	
Pequeñas excrecencias en las encías (<i>epulis</i>).	Sangrado de encías.	
Perineumonía (inflamación del parénquima de los pulmones) (<i>peripneumonia</i>).	Escalofríos, dolor al respirar y tos, dolor en el costado, rostro hinchado.	
Perineumonía nerviosa (<i>peripneumonia nervosa</i>).	Pérdida del conocimiento, latidos continuos, tos seca; puede haber expectoración sanguinolenta.	
Peritonitis (inflamación del peritoneo) (<i>peritonitis</i>).	Dolor agudo, dureza del vientre, derrame de un líquido sero-purulento en la cavidad del peritoneo, náuseas, vómitos, palidez.	
Peritonitis puerperal (véase <i>febris puerperalis</i>) (<i>peritonitis puerperalis</i>).	Ver: fiebre puerperal.	
Pirosis (<i>soda</i>).	Ardor en el estómago con eructación de un líquido acre.	
Placenta encarcelada (<i>placenta incarcerata</i>).	Placenta que no se desprende.	
Pleuresía (inflamación de la pleura) (<i>pleuritis</i>).	Escalofríos a los lados del pecho, inspiración corta e interrumpida por dolor, fiebre variable, a veces expectoración espumosa y clara.	
Pleuroneumonía (pleuresía y perineumonía que existen simultáneamente) (<i>pleuropneumonia</i>).	Tos frecuente, ansiedad, dolores abdominales, latidos del pecho, opresión, lengua amarilla, expectoración sanguinolenta, verde o viscosa.	
Plica polónica o polaca (especie de enredamiento de los cabellos) (<i>plica polonica</i>).	Cabellos que forman mechones con trasudor de una materia pegajosa; también en las uñas si la enfermedad avanza. Le precede una transpiración fétida que desaparece al declararse la enfermedad.	

Podagra (<i>podagra</i>).	Gota que se fija en las articulaciones del pie.	
Pólipos en las orejas (en el conducto auditivo externo) (<i>polypus aurium</i>).	Son tumores de membranas mucosas. Se dan también en la nariz, en la vejiga, en el intestino, etcétera.	
Presbiopía (<i>presbyopia</i>).	Los objetos cercanos se vuelven confusos y se aclaran al distanciarse.	
Priapismo (<i>priapismus</i>).	Erección continua sin inclinación al acto venéreo.	
Protrusión del ano (<i>prolapsus ani</i>).	Hinchazón considerable de la parte del recto que sale del ano.	
Protrusión del iris como consecuencia de una lesión física (<i>prolapsus iridistraumaticus</i>).	Inflamación y herida iridal.	
Protrusión del recto (<i>archop-tosis</i>).	Evacuaciones difíciles, sangre rectal.	
Protrusión del útero (<i>prolapsus uteri</i>).	Protrusión complicada con leucorrea.	
Proctalgia (dolor en el ano) (<i>proctalgia</i>).	Escozor doloroso en el ano y el escroto.	
Proctorrea (<i>proctorrhoea</i>).	Flujo del ano.	
Prosopalgia, neuralgia facial (<i>prosopalgia</i>).	Dolores faciales excesivamente sensibles.	
Prostatitis (<i>prostatitis</i>).	Inflamación de la próstata.	
Prurito de la vulva (<i>pruritus vulvae</i>).	Inflamación y picazón de la vulva, a veces con leucorrea.	
Psoítis (inflamación del músculo psoas) (<i>psoitis</i>).	Dolores en la región renal que van hacia la columna. A diferencia de la nefritis, no produce síntomas urinarios.	
Quemaduras (<i>combustiones</i>).	De primero, segundo o tercer grado.	
Rafanía (<i>raphania</i>).	Convulsiones y tétanos, producidas por centeno anublado mezclado con el trigo. Hormigueo y dolores.	
Ránula, ranúnculo (<i>ranula</i>).	Tumor debajo de la lengua por acumulación de saliva en el conducto exterior de la glándula submaxilar.	
Raquitis (<i>rachitis</i>).	Alteración de la dirección, longitud o volumen de los huesos, general o parcial.	
Reumatismo agudo (<i>rheumatismus acutus</i>).	Afección móvil y periódica, con dolores musculares o fibrosos; cuando da a las articulaciones, las hace inflamarse.	
Reumatismo crónico (<i>rheumatismus chronicus</i>).	Estirajones, espasmos, desgarros frecuentes, escozor.	

Rigor (frío con temblor) (<i>rigor</i>).	Dolor de columna vertebral y de los miembros, pulso duro, sed.	
Rinitis (inflamación de la nariz) (<i>rhinitis</i>).	Hinchazón de la nariz, que puede llegar a toda la cara. Mucosidad transparente.	
Rinitis erisipelatosa (<i>rhinitis erisipelatosa</i>).	Rinitis con infección por estreptococo.	
Rinorragia (sangre por la nariz) (<i>rhinorrhagia</i>).	Pérdida de sangre por la nariz; puede ser con fiebre, pulsación de carótidas, pérdida de sangre negra por la nariz, o bien clara y de fácil coagulación.	
Ronquera (<i>rancedo</i>).	En general se acompaña de tos y expectoración en distintos grados.	
Rumia morbosa, mericismo nocturno (<i>ruminatio morbifica nocturna</i>).	Disfagia por sarna repercutida.	
Sabañón (<i>pernio</i>).	Normalmente, se ubican entre los dedos de las manos o de los pies o en la extremidad de la nariz. Hinchazón roja-azul, dolor pulsativo local.	
Salivación (<i>salivatio</i>).	Exceso de actividad de las glándulas salivares.	
Sarampión, alfombrilla (<i>mor-billo</i>).	Pequeñas manchas rojas alternativas de frío y calor.	
Sarcocele (tumor carnososo) (<i>sarcocele</i>).	Tumor carnososo como un huevo de gallina.	
Sarna (<i>scabies</i>).	Variedad: <ul style="list-style-type: none"> · sarna seca parecida a erupción miliar, que mana sangre; · sarna supurativa: con pus y pestilencia. 	
Sicosis (condilomos, higos) (<i>sycosis</i>).	Excrecencias blandas y carnosas. Por ejemplo: junto al orificio de los órganos genitales y del recto, o sobre los dedos de las manos y de los pies, producidas por sífilis.	
Sífilis gálico, venéreo (<i>syphilis</i>).	Enfermedad venérea genital. Complicaciones: <ul style="list-style-type: none"> · sífilis en la garganta; · úlceras sifilíticas de color rojo sucio en el glande. 	
Sífilis secundaria (<i>syphilis secundaria</i>).	Voz gangosa, materia hedionda mezclada con fragmentos de hueso. Úlceras en el paladar. Otorrea fétida. Dolor agudo en los huesos de la nariz. Cabeza caliente. Úlceras de glande y prepucio.	
Sofocación (<i>suffocatio</i>).	Tos, ronquera, respiración acelerada.	
Sopor (<i>sopor</i>).	Sueño torpe y pesado que se sacude con dificultad.	
Soroftalmía (inflamación sórica de los ojos) (<i>psorophthalmia</i>).	Inflamación maligna y crónica de los párpados, que se ven escoriados y húmedos.	
Sudor nocturno (<i>sudor nocturnus</i>).	Transpiración excesiva en la noche.	

Tabes (<i>tabes</i>).	Fiebres lentas y escrofulosas mesentéricas.	
Telangiectasis (<i>telangiectasis</i>).	Hinchazón del tejido de los vasos celulares.	
Tenia, solitaria (<i>taenia</i>).	Animales anillados, planos y largos, que tienen la boca en el centro de la cabeza, rodeada de cuatro chupadores. Habitan en el intestino del hombre. A la larga, generan fiebre lenta, marasmo y disentería.	
Tétanos (<i>tetanus</i>).	Espasmo permanente de los músculos. Envaramiento completo.	
Tiña de la cabeza (<i>tinea capitis</i>).	Escamas o costras en el cuero cabelludo; puede ser seca o húmeda.	
Tiña de la cara (véase <i>impetigo</i>) (<i>tinea facies</i>).	Impétigo.	
Tisis bronquial (<i>phthisis bronchialis</i>).	La materia proviene de los bronquios.	
Tisis intestinal como consecuencia de la repercusión de la sarna (<i>phthisis intestinalis e scabie supressa</i>).	Dolor intenso en el bajo vientre. Evacuación de sangre y pus por el ano.	
Tisis laríngea (<i>phthisis laryngea</i>).	Voz muy ruda y ronca, disfagia.	
Tisis pituitosa (tisis pulmonar con expectoración pituitosa) (<i>phthisis pituitosa</i>).	Respiración corta, oprimida, tos matinal con expectoración blanca y espumosa, sin dolor en el pecho.	
Tisis pulmonar (<i>phthisis pulmonalis</i>).	Tos, opresión, fiebre lenta. Puede producirse por vómicas (acumulación de pus en el pecho que se suele expulsar en vómitos). Se caracteriza por la tranquilidad y optimismo del enfermo, suele pensar en cualquier otra enfermedad, menos que es pulmonar.	
Tisis tuberculosa (<i>phthisis tuberculosa</i>).	Tos corta y seca, excitada, al hablar, al reír y con los movimientos bruscos del cuerpo. Tos con pequeños grumos muy coagulados y fétidos.	
Tortícolis (<i>obstipitas lateralis</i>).	Variedad de reumatismo, en los músculos del cuello.	
Tos (<i>tussis</i>).	Variedades: <ul style="list-style-type: none"> · tos con expectoración sanguínea; · tos violenta, continua, sofocante; · tos seca, espasmódica; · tos seca rebelde; · tos con expectoración mucosa; · tos seca con cosquilleo; · tos tísica; · tos breve con presión del esternón. 	
Tos ferina, coqueluche (<i>tussis ferina convulsiva</i>).	Tos en niños, con convulsiones y riesgo de sofoco. Fiebre, expectoración copiosa.	

Tos sofocante (<i>tussis suffucatoria</i>).	Tos con respiración sibilante, que puede detenerse por momentos.	
Traqueítis, angina traqueal (<i>thracheitis</i>).	Dolor y calor al respirar, alteración de la voz, tos y expulsión mucosa abundante.	
Trismo (<i>trismus</i>).	Tétanos parcial, limitado a los músculos elevadores de la mandíbula y a los orbiculares de los labios.	
Trombo o aporisma labial (<i>thrombus labialis</i>).	Tumor cónico, redondeado, de sangre que se ha derramado.	
Tumor blanco (<i>tumor albus</i>).	Infarto linfático de las articulaciones.	
Tumor de la rodilla (<i>tumor genu</i>).	Piernas encorvadas en la articulación de la rodilla. Conductos fistulosos. Hinchazón considerable.	
Tumores linfáticos (<i>tumores lymphatici</i>).	Tumores en vasos o ganglios linfáticos.	
Úlcera (<i>ulcus</i>).	Heridas de continuidad sostenidas por causa interna o vicio local.	
Úlcera carcinomatosa (cancerosa) (<i>ulcus calcinodes</i>).	Corrosión orgánica por cáncer.	
Úlcera en el pie (<i>ulcus pedis</i>).	Úlcera gangrenosa en el dedo del pie, por diabetes (ejemplo).	
Úlcera en la pierna (<i>ulcus cruris</i>).	En general se producen por la rotura de una várice.	
Úlcera en los labios (<i>ulcus labiorum</i>).	Úlcera en el labio inferior con fondo lardáceo o en el labio superior con endurecimiento cartilaginoso (ejemplos).	
Úlcera fagedénica (corrosiva) (<i>ulcus phagedenicum</i>).	Ejemplo: úlcera en la frente que corroe hasta el hueso de la nariz.	
Úlcera pútrida (<i>ulcus putridum</i>).	Úlcera azul con pus fétido y fragmentos de piel muerta.	
Úlcera varicosa (<i>ulcus varicosum</i>).	De circunferencia roja y porosa, hinchazón de la pantorrilla.	
Uretritis (<i>urethritis</i>).	Inflamación de la uretra.	
Urticaria febril (<i>urticaria febrilis</i>).	Erupción cutánea parecida a la del contacto con la ortiga. Piel caliente, escozor. El calor hace desaparecer las manchas (característica específica).	
Usagre (<i>achores</i>).	Ver: tiña de la cabeza.	
Verruga (<i>verruca</i>).	Tumores duros semiesféricos en la superficie de la piel.	

Vértigo (<i>vertigo</i>).	<p>Variedades:</p> <ul style="list-style-type: none"> · vértigo idiopático (enfermedad idiopática es la que no está unida a ninguna otra); · vértigo con estupor y embriaguez; · vértigo violento por infección; · vértigo lipotímico con pérdida de conocimiento. 	
Viruelas (<i>variolae</i>).	Fiebre, manchas rojas y granos. Permanecen tres días en supuración, se secan al séptimo día después de la erupción. La enfermedad dura catorce días, por tener cada pústula que pasar ese proceso.	
Viruelas locas (<i>varicellae</i>).	Pequeñas pústulas en todo el cuerpo, llenas de líquido claro.	
Vómica (<i>vomica</i>).	Acumulación de pus en una víscera cualquiera, que el organismo tiende a vomitar.	
Vómito atónico (<i>vomitos atonicus</i>).	Dependiente de debilidad de estómago.	
Vómito crónico (<i>vomitus chronicus</i>).	Vómitos periódicos, de distintas causas.	
Zona (<i>zona</i>).	Exantema de manchas rojas, coronadas de vejiguillas muy inmediatas y pequeñas, en las cuales se forma un pus que se seca y da origen a costras.	
Zumbido de oídos (<i>bombus aurium</i>).	Diversos sonidos en los oídos.	
Zumbido de oídos (<i>syrrigmus</i>).	En general, acompañados de disecea.	

GLOSARIO DE PERTURBACIONES DE LA VISIÓN

Acianoblepsia. Alteración de la vista en la que no se distingue el color azul.

Acloropsia. Alteración en la que no se distingue el color verde.

Acromatopsia. Alteración visual en la que se es ciego para los colores.

Afasia óptica. Estado en el que el paciente no encuentra el nombre de los objetos que ve.

Afasia visual. Estado en el que no se comprende el sentido de las palabras escritas.

Aglauropsia. Estado en el que hay ceguera total para el color verde.

Agnosia visual. Estado en el que no se puede reconocer lo que se ve.

Agrafia amnésica. Pérdida del recuerdo de los signos gráficos, pudiendo el paciente copiar una palabra pero es incapaz de escribirla espontáneamente o al dictado.

Agrafia mental. Estado en el que no se pueden escribir palabras coordinadas, se escriben letras sueltas.

Agrafia musical. Estado en el que no se puede escribir música, aunque antes supiera hacerlo.

Agrafia óptica. Estado en el que no se puede copiar lo escrito, pero se puede escribir al dictado.

Alexia óptica. Estado en el que está perdida la facultad de comprender lo escrito.

Alocromasia. Estado en el que se ven colores diferentes de los reales.

Ambliopía cruzada. Estado en el que se oscurece la visión debido a una lesión cerebral en el del lado opuesto al del ojo afectado.

Ambliopía histérica. Estado en el que oscurece la visión por acción histérica.

Ambliopía por desuso. Estado en el que se oscurece la visión por falta prolongada de uso de los ojos.

Ambliopía posmarital. Estado en el que se oscurece la visión por excesos sexuales.

Ambliopía quinínica. Oscurecimiento de la visión por acúmulos de quinina y anemia de la retina.

Ambliopía refleja. Oscurecimiento de la visión por irritación periférica.

Ambliopía tóxica. Oscurecimiento visión debido a acúmulos tóxicos, por ejemplo, tabaco o alcohol.

Ambliopía urémica. Oscurecimiento de la visión que tiene por causa la uremia.

Anacolutia. Estado en el que se suprimen sílabas de las palabras o palabras en los conceptos.

Aneritropsia. Estado en el que no se percibe el color rojo.

Anopía. Pérdida de la función visual con integridad del aparato de recepción.

Aprasia motora. Estado en el que si se le pide al paciente que cierre los ojos, hace cualquier otra cosa, por ejemplo, abre la boca.

Aracnopsia. Estado en el que se ven moscas volantes, semejantes a telas de araña.

Argambliopía. Oscurecimiento de la visión debido al prolongado desuso de la vista.

Asimbolia. Estado en el que se reconocen los objetos, pero no se recuerda su nombre.

Astenopía. Cansancio de los ojos, con dolor de los mismos, dolor de cabeza y oscurecimiento de la visión.

Astigmatismo. Defecto de curvatura de los elementos refringentes del ojo que impide la convergencia en un solo foco de los rayos luminosos de diferentes meridianos.

Axantopsia. Estado en el que existe completa ceguera para el color amarillo.

Boopsia. Mirada lánguida peculiar que acompaña los estados de histeria; es un mirar de lago o un mirar de cielo, según el sentir que anima la persona.

Ceguera albuminúrica. La que tiene por causa un exceso de albúmina en la orina.

Ceguera artrítica. La que tiene por causa los estados artríticos.

Ceguera central. La que tiene por causa un desorden del sistema nervioso central.

Ceguera crepuscular. Disminución de la agudeza visual en la luz débil, ya natural o artificial.

Ceguera de Bright. Pérdida o disminución de la visión sin lesión de la retina. Se observa en la uremia.

Ceguera diabética. La que tiene por causa la diabetes.

Ceguera dimidiata. La que sólo ocurre en una mitad del campo visual.

Ceguera diurna. Estado en el que se ve mejor con luz escasa que con luz intensa.

Ceguera fugaz. Ceguera parcial súbita y transitoria, con destellos, vértigo, náusea y dolor de cabeza.

Ceguera histérica. La que tiene por causa los estados de histerismo.

Ceguera literal. Estado en el que no se diferencian las letras.

Ceguera musical. Estado en el que no se perciben las notas musicales escritas.

Ceguera nocturna. Disminución considerable de la visión tan luego anochece; proviene de una deficiencia de vitamina A.

Ceguera objetiva. Estado en el cual los objetos, aunque percibidos por los ojos, no hacen impresión en la mente.

Ceguera para los colores. Hay tres clases: ceguera para todos los colores, ceguera para el rojo y el verde, y ceguera para el amarillo y el azul. Se debe a una deficiencia de desarrollo de los conos del ojo. En la mayoría de los casos, la ceguera para el rojo y el verde se da en los hombres.

Ceguera psíquica. Visión sin reconocimiento de lo que se ve, fenómeno observado en la afasia sensorial central.

Ceguera refleja. Ceguera producida por la irritación de tejidos lejanos y extraños al ojo, por ejemplo, irritación por caries dentarias.

Ceguera saburral. Ceguera simultánea a un ataque de gastritis agudo.

Ceguera silábica. Estado en el que no es posible distinguir las sílabas.

Ceguera simpática. Trastorno de un ojo transmitido por la lesión existente en el otro.

Ceguera tóxica. Ceguera que tiene por causa acúmulos tóxicos, por ejemplo, de alcohol, tabaco, etcétera.

Ceguera urémica. Ceguera que tiene por causa la uremia.

Ceguera verbal. Imposibilidad de reconocer las palabras escritas como símbolos de ideas.

Cianopsia. Estado en el que los objetos se ven de color azul.

Cloropsia. Estado en el que los objetos se ven de color verde.

Cromatofobia. Estado en el que existe aversión a determinar colores.

Cromatopsia. Estado en el que se ven colores que no existen en realidad.

Cromestesia. Estado en el que se asocian sensaciones imaginarias de colores con sensaciones reales de oído, gusto, olfato (se ven colores al oír sonidos, percibir olores, etcétera).

Dictipsia. Visión de moscas volantes, como una red delgada o una telaraña.

Diplopía. Estado en el que se ven los objetos dobles, debido a un trastorno en la coordinación de los músculos motores oculares.

Disanagnosia. Estado en el que se leen palabras distintas de las que están escritas.

Discromatopsia cromática. Estado en el que se distinguen dos o más colores, pero no sus matices.

Discromatopsia dicromática. Estado en el que sólo se perciben lo blanco y lo negro, incluyendo en lo blanco todos los tintes claros y en lo negro los oscuros.

Dismetría. Estado en el que se aprecia incorrectamente la distancia, ya en los movimientos o en la extensión.

Dismetropsia. Estado en el que se aprecia erróneamente el tamaño de los objetos.

Ecografía. Estado en el que se puede copiar lo escrito, pero no se pueden escribir ideas propias.

Eideísmo. Facultad de evocar la imagen visual de un objeto no sólo como representación o recuerdo, sino como percepción actual.

Eritrofobia. Estado en el que se siente aversión al color rojo.

Fosfeno. Sensación de luz producida por la compresión del globo ocular u otra causa que estimule la retina (ver las estrellas).

Fotopsia. Sensación luminosa, como de chispas o relámpagos, debida a una afección de la retina.

Hipercromatopsia. Estado en el que todos los objetos parecen coloreados.

Iridopsia. Estado en el que los objetos aparecen con un halo de luz irisada.

Macropsia. Estado en el que los objetos parecen cambiados en su forma o tamaño.

Micromegalopsia. Estado en el que los objetos se ven alternativamente más grandes y más pequeños de lo que son.

Micropsia. Estado en el que los objetos se ven más pequeños de lo que son.

Monocromasia. Estado en el que sólo se puede ver un color.

Monoplepsia. Estado en el que al mirar con un solo ojo se ven los objetos distintos de cuando se mira con los dos.

Niablepsia. Ceguera temporal producida por la reflexión de la luz sobre la nieve.

Nictalopía. Estado en el que se ve mejor con luz escasa que con luz brillante.

Oscilopsia. Estado en el que al mirar los objetos parecen oscilar (es frecuente en la esclerosis múltiple).

Paracromatopsia. Estado en el que se perciben defectuosamente los colores.

Parafasia. Estado en el que los nombres de los objetos se confunden.

Parafrasia. Estado en el que se escriben unas palabras por otras o se inventan palabras para reemplazar las olvidadas.

Paranomia visual. Estado en el que se olvidan los nombres de los objetos que se han visto.

Peribepsia. Mirada extraviada, característica de los delirantes.

Poliopía. Estado en el que se ven múltiples objetos al mirar uno con un solo ojo.

Porropsia. Estado en el que al mirar los objetos que se mueven éstos parecen alejarse o empequeñecerse.

Pragmatognosia. Estado en el que es imposible reconocer los objetos que antes eran familiares.

Seudofotestesia. Estado en el que se percibe luz por estímulos anormales (se ve al oler, al palpar, etcétera).

Teicopsia. Estado en el que se tiene la sensación de percibir centelleos en zigzag.

Tritanopsia. Estado en el que hay ceguera para el color azul.

Visión alucinatoria. Estado en el que el consciente asigna a seres o cosas que tienen alguna semejanza con otros el total de lo que el subconsciente ha elaborado respecto de esas cosas o seres, pudiéndose, al ver a una persona o un objeto, parecernos que vemos determinados otros objetos o individuos.

Visión aromática. Estado en el que no se perciben los colores de las cosas.

Visión de Pick. Estado en el que los objetos que se ven pierden su alineación y convergen o divergen unos de otros.

Visión eidética. Estado en el que el sujeto ve la imagen de una cosa después de que ésta ya no está en el campo visual.

Visión entópica. Estado en el que la visión es obra de fenómenos producidos dentro del mismo ojo.

Visión escotópica. Visión que sólo tiene lugar cuando el ojo se ha adaptado a la oscuridad.

Visión estereoscópica. Percepción del relieve o la profundidad de los objetos.

Visión facial. Estado en el que el sujeto ve con los ojos cerrados, merced a la sensibilidad de la piel.

Visión iridiscente. Estado en el que los objetos aparecen a la vista como rodeados de un anillo iridiscente.

Visión nula. Estado en el que, por existir escotomas en el campo visual sin conocimiento del sujeto, éste no ve lo que tiene delante.

Visión periférica. La efectuada por la porción periférica de la retina.

Visión pseudoscópica. Estado en el que los objetos aparecen a la vista como huecos.

Visión telestésica. Estado en el que se ve lo que está más allá del alcance de la vista.

Xantocianopsia. Facultad de percibir el amarillo y el azul, con ceguera para el rojo y el verde.

Xantopsia. Estado en el que los objetos aparecen de color amarillo, algunas veces acompañando el estado por ictericia, intoxicación por santonina o por ácido pícrico.

ENFERMEDADES INDICADAS POR LA VISTA

Afasia óptica. No es posible encontrar el nombre de los objetos familiares al verlos.

Afasia visual. No es posible comprender las palabras escritas, aunque se comprenden si se oyen.

Afección de la mucosa nasal. Prurito en los ángulos internos oculares.

Anemia laberíntica. Nistagmo, marcha incierta, zumbido de oídos, anemia aguda, hemorragia.

Aneurisma aórtico. Pupila miótica, disnea, hipo, dolor retroesternal, disfonía, accesos de tos.

Aneurisma cervical. Pupilas mióticas, retardo del pulso, enoftalmia.

Angina de pecho. Mirada de terror, disfagia, fiebre; dolor agudo, desgarrante, retroesternal.

Anquilostomiasis. Mirada lánguida, anorexia, somnolencia, decaimiento y anemia intensa.

Astenopía. Visión disminuida, insomnio, vista cansada, dolor de cabeza y ocular al finalizar el día.

Astigmatismo. Desagrado por el esfuerzo visual, mareos, nerviosidad y náuseas.

Aura epléptica inminente. Mirada fija, alucinaciones olfatorias, temblor en los párpados, convulsiones musculares, mano cerrada sobre el pulgar.

Aura epléptica. Alucinaciones visuales, especialmente de animales, fantasmas, monstruos.

Blefaritis. Pestañas ralas que se desprenden fácilmente, inflamación crónica del borde ciliar.

Blenorragia. Ojos tumefactos, dolorosos, purulentos, párpados edematosos.

Bocio (signo precoz). Ligera oscilación del globo ocular al mirar hacia los lados.

Bocio exoftálmico. Al levantar la vista se elevan más pronto los párpados que los globos oculares, no estando los globos en la misma línea simétrica.

Botulismo. Pupilas midriáticas, estrabismo, ptosis palpebral, sequedad de la boca.

Brucelosis. Conjuntiva hiperémica, fiebre prolongada, cefaleas, mialgias y sudores nocturnos.

Cáncer hepático. Conjuntiva subictérica, a veces repugnancia a la grasa, hipo tenaz que sólo cede a la punción hepática.

Cáncer pancreático. Conjuntiva ictérica que aumenta progresivamente.

Cardiopatías. Mirada angustiosa, disnea y pulso irregular.

Cataratas. Visión como a través de niebla y pupila de centro opaco.

Ceguera crepuscular. Visión disminuida a la luz natural o artificial.

Ceguera para los colores. Los objetos iluminados aparecen rojos y las sombras verdes.

Ceguera psíquica. Visión sin reconocimiento: ve bien, pero no sabe lo que ve.

Ceguera verbal. No entiende lo escrito: reconoce las sílabas, pero no las liga en palabras.

Celulitis orbitaria. Ojo doloroso, tanto a la presión como al desplazamiento.

Cocainomanía. Midriasis, alucinaciones, delirio, vértigos.

Coma diabético. Pupilas arreflejas, aliento cetónico.

Conjuntivitis catarral crónica. El ángulo externo del párpado tiene escoriaciones permanentes.

Conjuntivitis diftérica. Ojos dolorosos, fiebre, palidez, conjuntivitis grupal de fondo de saco.

Conjuntivitis flictenular. Conjuntiva punteada roja, vesículas diminutas en el centro.

Conjuntivitis. Párpados contracturados, lagrimeo, úlceras corneales, puntos rojos vesiculares en la conjuntiva.

Conmoción cerebral. Ojos deslumbrados, alucinaciones olfatorias, respiración superficial, rigidez de la nuca.

Consunción o atrofia progresiva. Irregularidad, que se acentúa, del reflejo pupilar a la luz.

Coroiditis. Ambliopías, centelleos, moscas volantes, visión de objetos deformados.

Dacrocistitis. Fístulas en el ángulo interno de los párpados.

Diabetes. Visión turbia, disco pupilar lactescente.

Dicromatopía. Ceguera, primero para el verde, luego para el rojo y luego para el azul.

Eclampsia. Ambliopía progresiva, amaurosis y retinitis en mujer grávida.

Edema pulmonar. Mirada ansiosa, disnea asfixiante.

Embarazo extrauterino (rotura del). Dilatación unilateral de la pupila en mujer embarazada.

Enfermedad de Chagas. Párpados edematosos, facies tumefacta, adenitis cervical, taquicardia.

Enfermedad de Friedrich. Nistagmo, miopatías, vértigos, palabra monótona.

Epilepsia frusta. Párpados temblorosos, mirada fija de manera brusca.

Episcleritis. Esclerótica con botones rojos o violáceos, lagrimeo, blefaroespasmos, dolor.

Erisipela. Párpado edematoso, mácula dolorosa de límites netos, adenitis preauricular, fiebre.

Escleritis posterior. Ojo oftalmopléjico, doloroso, inmóvil, fijo, con iridocoroiditis.

Esclerosis en placas. Visión ambliópica, nistagmo, desigualdad pupilar, disfonía, hipertono muscular.

Esclerosis renal. Ambliopía progresiva, asma nocturna, cefaleas frecuentes, hipertensión, opresión cardíaca.

Espondilosis. Pupilas mióticas, envaramiento raquídeo.

Estreñimiento crónico. Ojeras pronunciadas después de dormir bien.

Fiebre de Malta. Conjuntiva hiperémica, fiebre prolongada, dolor de cabeza, sudores nocturnos.

Flemón orbitario. Exoftalmia unilateral, tumefacción orbitaria y palpebral, oftalmoplejía.

Glaucoma incipiente. Mancha semilunar cerca del punto ciego del ojo.

Glaucoma. Córnea de fondo turbio, pupila midriática, iris descolorido, dolor ocular.

Granulía. Fotofobia, hipertermia, hepatomegalia manifiesta y esplenomegalia leve.

Gripe. Conjuntiva hiperémica, defalalgias, criestesis, resfrío leve, sudores.

Hemiplejias. Imposibilidad de cerrar un ojo si no se cierra el otro.

Hemorragia cerebral. Pupilas midriáticas, respiración ruidosa, coma.

Hepatitis crónica. Conjuntiva icterica, que se intensifica con las emociones.

Hepatitis. Párpados edematosos, edema frontal leve.

Herpes zóster. Párpado superior con vesículas transparentes cutáneas, fiebre, dolor neurálgico.

Hidrocefalia. Visión disminuida progresiva, somnolencia, aturdimiento, cefalalgias.

Hidrofobia. Alucinaciones visuales, constricciones laríngeas, visceralgias, aerofobia, temor al agua.

Hipermetropía. Conjuntiva hiperémica, dificultad de acomodación.

Hipertensión intracefálica. Visión alucinatoria, ambliopía progresiva.

Hipotiroidismo. Pestañas ralas, mentalidad rudimentaria, apatía.

Histerismo. Ceguera repentina, con sordomudez, en personas sensitivas.

Ictericia. Conjuntiva hiperémica difusa y luego icterica, estado infeccioso.

Inestabilidad del vago. Dilatación de las pupilas al inspirar profundamente y contracción al espirar.

Insolación. Pupilas mióticas o midriáticas, estado comatoso.

Insuficiencia hepática. Párpados con placas circunscriptas, planas, amarillentas.

Intoxicación por alcohol. Alucinaciones visuales, calambres en las piernas.

Intoxicación por atropina. Pupilas midriáticas, facies congestiva, sequedad bucofaríngea.

Intoxicación por carbono. Ambliopía, cianosis, vértigos, astenia acentuada, sueño invencible, astenia progresiva, cefalea.

Intoxicación por cocaína. Alucinaciones de insectos, parásitos, monstruos, delirio, facies pálida, midriasis, sopor.

Intoxicación por estricnina. Mirada ansiosa, pupilas midriáticas, estado asfixiante, cianosis, rigidez raquídea.

Intoxicación por fósforo. Conjuntiva hemorrágica, equinosis subconjuntival, gastralgia, vómitos.

Intoxicación por morfina. Alucinaciones visuales, sopor intenso, miosis, estado comatoso.

Iridociclitis. Lagrimeo continuo, ambliopía progresiva, iris descolorido.

Lepra. Sueño invencible, rinitis crónica, sectores cutáneos anestesiados.

Lesiones del pedúnculo cerebral. Movimientos desordenados de los ojos, que alternan con alguna forma de parálisis.

Lesiones faringoesofágicas. Lagrimeo al deglutir sin causa que lo justifique.

Macropsia. Los objetos parecen más grandes de lo que son en realidad.

Meningismo tifoideo. Estrabismo, fiebre prolongada, dolor y rigidez raquídea.

Meningitis cefálica. Alucinaciones visuales, cefaleas, delirio incoherente, dolor ocular.

Meningitis cerebral. Pupilas desiguales, estrabismo, cefaleas tenaces, ojos dolorosos al presionarlos.

Meningitis. Fotofobia, cefalea tenaz, estrabismo, dolor ocular.

Micropsia. Los objetos se ven mucho más pequeños de lo que en realidad son.

Miocardosis. Sueño reparador si hay inactividad e insomnio si hay actividad.

Nefritis. Párpados edematosos, facies pálida, albuminuria y cilindruria.

Neuralgia del trigémino. Ceguera o parálisis momentánea de uno de los ojos.

Neuralgias. Lagrimeo, dolores faciales.

Neurastenia. No se pueden cerrar los párpados inmediatamente que se lo ordena.

Neuritis óptica. Mejor visión durante la noche que durante el día.

Neuritis óptica. Visión disminuida aceleradamente, dolor ocular, fotofobia.

Neuritis retrobulbar. Ambliopía, visión turbia en un ojo y dolor en un lado de la cabeza.

Neurorrenitis. Fotofobia, sopor, somnolencia y coma.

Neurosífilis. Pupila sin reacción a la luz de un foco fijo, estrabismo, trastornos mentales.

Neurosis de los niños. Inmovilidad del párpado superior y expresión de espanto.

Neurosis. Pupilas que modifican su tamaño como reacción a un apretón fuerte de la mano.

Nictalopía. Visión aumentada a la luz escasa y disminuida a la brillante.

Nistagmo. Oscilación ocular al fijar la mirada sobre un punto móvil.

Oftalmía simpática. Pupila midriática, anisocoria en el ojo sano y lesión en el homólogo.

Pancreatitis. Conjuntiva ictérica, abdomen agudo.

Parálisis del motor común. Visión cercana imposible, ptosis palpebral, midriasis, estrabismo.

Parálisis del simpático cervical. Hundimiento de los ojos, miosis, ptosis, anhidrosis.

Parálisis facial. Rotación del ojo hacia arriba y afuera.

Parálisis incipiente. Párpados con temblor en los ángulos, temblor del ángulo de la boca.

Parálisis progresiva. Pupilas rígidas, midriasis, neurastenia, melancolía sin conciencia de ello.

Peritonitis. Enoftalmia, nariz afilada, lengua seca, estado tóxico infeccioso.

Poliencefalitis superior. Visión de centelleos, párpados caídos, estrabismo, cefalea frontal.

Poliencefalitis. Visión de puntos brillantes, centelleo, estrabismo, ptosis palpebral, cefalalgias.

Polineuritis. Estrabismo, delirios, contusiones mentales, disgregación afectiva.

Puente Varolio (lesión). Los objetos pierden su alineación normal y convergen o divergen unos de otros.

Queratitis. Córnea despulida, queratosa, fotofobia, blefaroespasma y epifora.

Retinitis. Ambliopía, fotofobia, micro o macropsias, visión de los objetos mayores o menores de lo que son.

Reumatismo cardíaco. Ojos dolorosos al moverlos, astralgias concomitantes y fiebres.

Rinitis espasmódica. Fotofobia, congestión intensa de la mucosa.

Rinitis. Prurito en los ángulos internos oculares, trastornos de la mucosa nasal.

Sarampión. Conjuntiva hiperémica en ángulo externo, coriza, fiebre, caída de peso.

Shock traumático. Mirada vaga, pupila perezosa, midriasis, sordera, labios cianóticos, palidez, pulso imperceptible.

Sífilis cerebral. Estrabismo, memoria trastornada, déficit mental, pupilas rígidas a la luz.

Sífilis renal. Párpados edematosos, edema de las extremidades, albuminuria intensa.

Simpaticotonismo. Ojos sobresalientes, pupila dilatada, conjuntiva congestionada, cara enrojecida, escasa secreción salivar, lágrimas escasas, orina escasa, escaso jugo gástrico, erizamiento del cabello, pulso acelerado.

Sinusitis frontal incipiente. Dolor ocular frecuente en el ojo izquierdo.

Sinusitis frontal. Dolor intenso en la raíz nasal y ángulos internos de los ojos.

Sinusitis maxilar. Lagrimeo, dolor suborbitario y maxilar.

Tabes. Falta de sensación a la presión del globo ocular.

Tabes. Vértigos al cerrar los ojos durante la marcha o en la oscuridad, distracciones frecuentes.

Tifus exantémico. Fotofobia, facies voltosa y abotargada, lumbalgia, exantema, fiebre.

Tracoma. Párpados superiores tumefactos, conjuntiva granulosa y con pliegues.

Trombosis del seno cavernoso. Edema del párpado superior, edema de la nariz y conjuntiva, parálisis del tercero, cuarto y sexto par.

Trombosis del seno cervical. Edema de la conjuntiva, párpado superior y nariz, parálisis del tercero, cuarto y sexto par.

Tuberculosis incipiente. Dilatación de la pupila del ojo del lado afecto.

Tuberculosis latente. Pestañas largas en niños pálidos y de peso escaso.

Tuberculosis precoz. Dilatación pupilar de un ojo o conjuntivitis flictelunar en uno o ambos ojos.

Tumor cerebral. Sueño constante, estrabismo, embliopía, cefaleas, olvidos frecuentes.

Tumor nasal o sarcoma maxilar. Dolor orbitario continuo en el borde inferior.

Tumor pontocerebeloso. Vértigos, los objetos giran alrededor, desequilibrio, caídas, crisis vertiginosas.

Uremia crónica. Olvido de los lugares familiares, extravío en la propia casa.

Uremia. Pupilas mióticas, facies pálida, anorexia, alucinaciones.

Uterina, desviación. Vértigos en mujeres con perturbaciones cataménicas.

Vagotonismo. Ojos hundidos, pupilas dilatadas, cara pálida, abundante saliva, lágrimas, jugo gástrico, pulso lento.

Vértigo de Ménière. Nistagmo, temblor palpebral, vértigos violentos, zumbidos de oídos.

Sexta clase

PÁRRAFOS DE 50 DIAGNÓSTICOS ESCRITOS QUE HEMOS DADO EN DIFERENTES ETAPAS DE NUESTROS ESTUDIOS (Ubicados según el criterio utilizado)

Constitutivos: diagnósticos del estado general de los tejidos orgánicos.


Fisiológicos: diagnósticos en que se explica la relación entre los órganos y las enfermedades.


Patológicos: diagnósticos en que se definen y rotulan las enfermedades.


Específicos: diagnósticos en que se describe todo lo referente a una enfermedad.

Aclaración: en todos los diagnósticos hay combinación de las características descritas, destacándose una de ellas. En el ejercicio de fin de curso deberemos separar cada tipo de diagnóstico bien definidamente.

<p>SIGNOS Ejercicio: terminar de llenar las zonas y signos en los que pude haberme basado para llegar a estos diagnósticos.</p>	<p>CONSTITUTIVOS, FISIOLÓGICOS, PATOLÓGICOS Y ESPECÍFICOS</p>	<p>1.</p>
<p>Criptas en pelvis, sacro y rodillas. Arco sanguíneo negro en la zona de cadera. Arco vascular inflamatorio en la pierna.</p>	<p>Específico Nos consulta por su dolor en las rodillas y el endurecimiento de sus piernas que ya no puede seguir caminando, y también dolor agudo lumbar. Le hemos hallado artrosis de cadera, sacro y rodillas. Sobre su pierna izquierda, con fiebre y ennegrecida, várices y hematomas. Tiene usted infección en las paredes venosas originada por un coágulo en su cadera izquierda.</p>	<p>2.</p>
<p>Nube blanca en el cerebro, que torna difuso el borde iridal. Nubes grisáceas como de tormenta encima de la nube blanca, sobre el blanco del ojo, la esclerótica. Línea superficial sobre sistema nervioso autónomo.</p>	<p>Específico Consulta usted por su niña de 3 años, que ha caído de alto de cabeza, y usted la nota muy alterada, con mucho dolor de barriga. Comenta además que cuando la rezongan tira la cabeza hacia atrás. Y que el resultado de la tomografía es: golpes internos, no graves. Sin embargo, menciona usted que después del golpe es otra, que llegó a tirarle un cuchillazo a la abuela. Su hija, después del golpe que recibió al caer de cabeza, ha quedado con lesiones en el sistema nervioso central, sin hemorragias internas, empero podrían sobrevenirle convulsiones. Las alteraciones nerviosas son consecuencia de eso. Además, dado que pudiera estar teniendo pérdida de noción del peligro, estimo imprescindible que se trate con naturopatía, pero también con el especialista, debe comprender usted el riesgo que corren tanto ella como quienes la rodean.</p>	<p>3.</p>
<p>Laguna abierta en el ojo, rosario linfático oscuro en la misma zona e iris en transparencia.</p>	<p>Específico Presenta alergia en la vista, con fotofobia, ardor, picazón e incomodidad. Además, sequedad lagrimal. Como antecedente, tuvo blefaritis. Después del estudio de su iris llegamos a la conclusión de que tiene microbio, virus o patógeno. Podría ser un estafilococo, por ejemplo. El nervio óptico está totalmente sano.</p>	<p>4.</p>
<p>Tejido desdibujado en todo el iris.</p>	<p>Específico Cuenta usted que tuvo neumopatía, con fiebre y tos altas, y ya ha quedado bien. Tiene una anemia antigua con 2.700.000 glóbulos rojos, cuando debiera tener al menos 4.500.000. Y, lo más importante, tiene las plaquetas en 897.000, cuando debiera tener no más de 400.000; comenta que llegó a tener 1.140.000. En tanto los glóbulos blancos están normales. Le encuentran bien el hígado y el bazo. En estudios avanzados denota mala morfología cromosómica y la médula</p>	<p>5.</p>


	<p>ósea congestionada. En un segundo estudio le sale mal el ARN y síntesis de ADN, y no el cromosoma MVCR (Filadelfia). Le diagnosticaron leucemia y lo medicaron para eso, con lo cual quedó intoxicado. Le encontraron también pólipos benignos en el recto y divertículos orificios. Hoy en día lo medican con heparina y aspirina. Me comenta como antecedente que tuvo paludismo en España. Nuestras conclusiones son que tiene usted un estado viral no infeccioso, inespecífico, de seguro a partir de la neumopatía. Y que la morfología cromosomática mala, ya comprobado que no es por Filadelfia, fue producida por ese virus.</p>	
<p>Arco sanguíneo apenas más oscuro que su color iridal. Laguna pulmonar cerrada.</p>	<p>Fisiológico Tuvo infección pulmonar y quedó sin oxígeno en la sangre. Le dan oxígeno en la noche, lo cual le produce sensación de mucho frío. También le dan inhaladores. Por la infección, la sangre arterial se volvió venosa. De la infección lo encontré ya recuperado, desde mi punto de vista no necesita el oxígeno. Le indico un reconstituyente pulmonar, un purificador sanguíneo y el remedio para la ansiedad de fumar, para que no vaya a volver a fumar. (En un mes el paciente progresó notoriamente de su agotamiento, habiendo abandonado la oxigenoterapia inmediatamente.)</p>	<p>6.</p>
	<p>Patológico Comenzamos nuestro diagnóstico de los síntomas que nos ha comentado que ha sentido, es decir, calambres dolorosos y pesadez en las piernas; y dolores en los pies y en huesos de las piernas. N° 1: Principalmente hemos encontrado debilidad o atonía en los músculos, y debido a signos en su columna indicativos de desgaste de mielina en los ganglios raquídeos, definimos esa sintomatología como falta de trasmisión energética hacia las piernas por esclerosis raquídea. Acerca de esta enfermedad debemos decirle que ya había comenzado hacia el año 1997 cuando padeció el cuadro de diplopía, vómitos y diarreas, con dolores en las piernas, habiendo tenido allí su primera manifestación fuerte, si bien estimamos que debemos buscar las raíces en lo genético, heredado o congénito. Actualmente está volviendo a padecer síntomas similares más hacia los miembros inferiores y de un modo más suave. La esclerosis múltiple, como le dijera en su asesoramiento, es una patología difícil a la cual no se le encuentra una solución definitiva, si bien valiéndose de la medicina directa en uno u otro sentido podremos encontrar más de cien terapias que le permitirán no sufrir la manifestación de las dolencias que produce.</p>	<p>7.</p>
	<p>Constitutivo Haciendo referencia al aspecto por el cual más se interesa usted, mencionaremos que el dolor de las rodillas, si bien aparentemente se le ha dicho que sus meniscos están muy mal, y aunque así fuera, consideramos imprescindible comprender que antes o después cualquier patología tiene recuperación, al menos hasta cierto grado. Por lo tanto entendemos necesario fortificar ligamentos, tonificar músculos y recuperar cartílagos de todas las articulaciones en general y de la rodilla izquierda en particular. Debido al hecho de que una incorrecta asimilación vitamínica es partícipe en la antedicha afección, es aconsejable tratar además el</p>	<p>8.</p>



	<p>único órgano asimilativo que en usted no funciona correctamente, que es la primera porción del intestino delgado (el duodeno). Esto viene en parte de alguna debilidad o incluso enfermedad estomacal que tiene o tuvo (aunque usted no me ha comentado nada sobre el particular y por tanto tendemos a pensar que es sólo una debilidad actual y de seguro alguna irregularidad en el pasado).</p>	
	<p>Específico Comenzaremos el presente informe de su salud explicando la sintomatología a la que nos hiciera referencia en la consulta. Sobre la lumbalgia y los dolores de espalda en general, únicamente hallamos signos de tensión raquídea o de los ganglios provenientes de la medula espinal, sin haber ninguna patología ósea ni cartilaginosa que intervenga en la dolencia.</p>	9.
	<p>Específico Hacemos referencia a su exceso de peso, en el cual intervienen la retención de líquidos (originada en una insuficiente filtración a través de los túbulos del riñón derecho), el cálculo en la vesícula que no permite una buena metabolización lipídica, y cualquier desorden untricional.</p>	10.
	<p>Patológico</p> <ol style="list-style-type: none"> 1. Según nuestra investigación, las cefaleas, los mareos, el insomnio y la falta de concentración son síntomas provenientes de las tensiones producidas en los plexos hepático y cardíaco, que ascienden y se manifiestan simultáneamente en el área medular del sistema nervioso central. 2. También relacionado con tales tensiones y con carácter congénito en cuanto a su debilidad es que se ha producido la esclerosis en la válvula aórtica, con disnea y consecuente irregularidad en la irrigación al cerebro. 3. Con referencia al sistema óseo-articular se observa discopatía con inflamación y lumbalgia procedentes, sumándose a estas afecciones el pinzamiento del nervio ciático con inflamación de la pierna derecha. 	11.
	<p>Específico En la fecha 14 de enero del 2003 sus síntomas al consultarnos reflejaban inflamación del vientre y dolor, ya cólicos, y manifiesta no haber sido diagnosticada de enfermedad alguna en sus estudios previos. A través del iris se pudo verificar una acumulación de coágulos sanguíneos en la matriz, que haría falta de desprender, y manifestamos que probablemente estuviesen generándose desde hacía tiempo. Entonces le indicamos remedios naturales, un purificador orgánico, un desinflamatorio y un depurador de peritoneo, así como un antibacteriano. El tratamiento purificador dio óptimos resultados, ya que el 20 de febrero del 2003 (un mes después), se presenta en consulta habiendo menstruado demasiado abundante y con coágulos. Le explicamos que se trató del efecto de la purificación y dimos por concluido ese tratamiento con los depurativos. El hecho de que la inflamación continúe en menor grado a nuestro</p>	12.

	entender se debe a algún microbio o bacteria que con el acúmulo había encontrado el clima adecuado para su desarrollo, así que indicamos continuar solamente con el antibacteriano y el desinflamatorio.	
	<p>Específico</p> <p>Su primer cuadro sintomático, que describiera como dolor de cabeza en la zona ocular, a veces centelleos de colores en la vista y esporádicamente zumbido en los oídos, se corresponde con los signos reflejos analizados en su iris derecho principalmente, que revelan un comienzo de glaucoma, precedido siempre por tensión de los músculos oculares, con la consecuente presión de las membranas internas del ojo y, en última instancia, del humor acuoso.</p> <p>Su segundo cuadro sintomático, que describiera como ganglios inflamados en el cuello y la ingle desde hace un año, y fatiga frecuente, así como incluiríamos el leve temblor y la sudoración que padeció hace dos años, se corresponden con los signos iridales marcados en su red de ganglios linfáticos, exacerbados en su función, si bien en buen estado constitutivo, por lo que se dedujo, por su testimonio de posibles causas precedentes, que su sistema linfático aún se esfuerza en eliminar los residuos de un envenenamiento que sufrió hace diez años.</p> <p>También corresponde informarle sobre otros posibles diagnósticos, que quedan totalmente descartados, que serían: foco epiléptico en absoluto, se encuentra muy bien en la zona en que se refleja, y virus genital, también excluida toda posibilidad pues también se encuentra bien en la zona refleja.</p> <p>Por lo demás, el resto del organismo está sano y sugerimos tratar la vista con homeopatía paracelsiana, previniendo que aumente la presión ocular y quede alta y difícil de reducir, y la estimulación linfática para culminar la tarea desintoxicativa que ya está realizando. Todo esto por unos tres meses; y además sugerimos una revisión periódica de su iris para verificar los progresos que de seguro pronto tendremos.</p>	13.
	<p>Constitutivo</p> <p>En el tramo intestinal se observa debilidad en la mucosa del intestino grueso, lo que nos lleva a tratar con reconstituyente, en prevención de dolencias mayores.</p> <p>Acerca del nódulo en la cabeza, quedamos de acuerdo con el especialista en analizar, quedando pendiente un posible tratamiento natural.</p>	14.
	<p>Constitutivo</p> <p>Su hígado se encuentra saturado de bilis excesivamente espesa, que intoxica los lóbulos hepáticos y produce sensibilidad o jaqueca.</p> <p>La rinitis, los estornudos y la tos se deben a la tensión del bulbo raquídeo, y distendiendo el mismo se supera la alergia. Usted puede ayudar despejando la mente.</p> <p>Luego usted me comentó acerca de la imagen visual obstruida por un brillo y un hilillo oscuro; ambos se deben a la pérdida de unión de todas las terminaciones en el nervio óptico, otra cosa que tampoco es dificultad pues se restituye con la tintura adecuada.</p>	15.


	<p>Su presión arterial sube únicamente por la tensión nerviosa que produce la mayor tensión de arterias. Es lo mismo que aclarar que su corazón se encuentra sano.</p> <p>Sobre sus dolores articulares, encontramos artritis y no otra enfermedad en manos, brazos, hombros, rodillas, caderas y esternón. Esto es recuperable porcentualmente, lleva mucho tiempo el tratamiento y es muy positivo pues en tanto se aliviará mucho.</p>	
	<p>Fisiológico</p> <p>En cuanto a los dolores en la boca del estómago, se deben a un estado espasmódico esporádico del cardias, alternado con momentos de dilatación del mismo en los cuales se produce el reflujo de ácidos gástricos.</p> <p>Los mencionados reflujos no le han ocasionado dilatación del orificio hiatal (hernia hiatal).</p> <p>Toda esta situación de su estado orgánico se debe a nervios en el estómago, probablemente ocasionados por su estado emocional, principalmente en las horas de sentarse a la mesa a comer. O por las tensiones del diario vivir en segundo plano.</p> <p>En cuanto al hígado, si bien es sensible no se observo ningún reflejo patológico.</p>	16.
	<p>Fisiológico</p> <p>El sistema nervioso presenta tensiones en ganglios raquídeos cervicales y lumbares, lo que suele relacionarse con las correspondientes contracturas.</p> <p>También los nervios centrales presentan áreas de tensión, en especial en la zona de equilibrio del cerebelo sensorial hacia ambos lados, con tendencia inflamatoria en la zona que corresponde a la sensibilidad lado derecho.</p> <p>Los plexos que más resaltan como tendientes al espasmo son el cardíaco, el esplénico y el hepático.</p> <p>Con referencia a la alergia que ya tiene manifestaciones de estornudos y rinitis, diagnosticamos su origen en la médula oblongada del cerebro, lado izquierdo, órgano particularmente señalado dentro de los puntos en tensión nerviosa.</p>	17.
	<p>Específico</p> <p>Con relación a la enfermedad por la cual consulta observamos marcas de actividad en las siguientes áreas, de distinta profundidad:</p> <ul style="list-style-type: none"> · colon ascendente del lado derecho cerca del codo con el transverso; · ciego por lo menos en la mitad de su recorrido; · páncreas aunque más superficialmente señalado; · del lado izquierdo el colon descendente en el primer tramo, cercano al recodo con el transverso; · en el final del colon sigmoideo aparece claramente un signo operatorio, lo cual nos hace pensar que se erradicó de esa zona más externa. 	18.
	<p>Específico</p> <p>Sobre la asimilación de los alimentos y la inapetencia, prácticamente</p>	19.


	<p>no se descubren marcas iridales en las zonas que tienen que ver con lo gástrico, por tanto podemos afirmar que la pequeña debilidad duodenal y estomacal que se perciben no son la causa sino efectos de lo que le sucede.</p> <p>Acerca de sus hemorroides, si bien aparece fuerte la marca iridal al recto, dijéramos profunda, no da una coloración que acuse cronicidad, lo cual nos da la seguridad de la posibilidad de recuperación definitiva. Quedaría con una tendencia, pues son casos de mala circulación heredada.</p>	
	<p>Patológico</p> <p>Acerca de su presión tan alta, es debida a la inestabilidad de sus nervios, para lo que alcanza con el comienzo del tratamiento homeopático en las demás áreas a tratar.</p> <p>En tanto los mareos y las palpitaciones se deben a una cierta debilidad del músculo cardíaco, lo cual produce otra carencia en la irrigación del cerebro. Para esto hemos definido una tintura madre para su pronta recuperación.</p> <p>El decaimiento de su vista, el síndrome de hemiplejía de mandíbulas, la alergia y el resfrío son ocasionados por disfunciones energéticas del bulbo raquídeo o médula oblonga, y por tanto con tratar esta última toda esa sintomatología quedará resuelta.</p> <p>Sus glándulas suprarrenales, con sus disturbios funcionales de secreción endocrina hormonal, causan la pérdida de masa muscular y la sequedad de la piel. Se trata de una debilidad en los nervios por causa hormonal. Es necesario que sea constante y paciente con este remedio.</p>	20.
	<p>Fisiológico</p> <p>Su consulta fue por síntomas de agotamiento, desgano, inapetencia y falta de descanso reparador.</p> <p>Se observaron al iris signos que reflejan el cansancio mental y físico, lo que es equivalente a decir que tiene falta de energía suficiente para mantener el tono del sistema nervioso central, y en consecuencia del simpático. Eso produce, a su vez, el decaimiento muscular, la apatía con los alimentos, la sensación de querer estar sedentaria, etcétera.</p> <p>Por el momento no hay ninguna patología sino un desequilibrio en las corrientes vitales.</p> <p>Eso suele traer enfermedades poco tiempo después, por lo que le hemos sugerido un tratamiento potenciador de los valores energéticos para reforzar el vigor y la fortaleza física. Es un remedio de sales minerales y homeopatía combinado. Sugerimos constancia en el mismo.</p>	21.
	<p>Específico</p> <p>Llegó a consulta a raíz de dos pérdidas de embarazos el año anterior. Su diagnóstico médico se basa en la presencia de anticuerpos perjudiciales para la vida fetal.</p> <p>Se le han hecho estudios exhaustivos en sangre, siendo el único signo irregular.</p> <p>No tiene problemas en la concepción.</p> <p>También tiene un diagnóstico, por sus dolores musculares, de fibromialgia.</p> <p>Tiene un antecedente de habersele dormido el lado derecho del cuerpo.</p>	22.


	<p>Y de frecuentemente acercarse la presión arterial sistólica a la diastólica.</p> <p>En su pasado pasó una etapa de anorexia nerviosa que pudo haber incidido en algo.</p> <p>Con todo esto pasamos al análisis iridal.</p> <ol style="list-style-type: none"> 1. Como quiera que se observa un signo iridal patológico en el área topográfica relacionada con la glándula hipófisis, y por lo difícil que resulta determinar a través del iris de qué se trata, estimamos conveniente aconsejarle visitar al especialista endocrinólogo, aunque, conociendo el funcionamiento de su sociedad médica, primero el doctor en medicina general tendrá que estar de acuerdo con la posibilidad de que su caso provenga de patología hipofisaria. 2. Por un margen de error posible en la iriología, también le dijimos que ese signo, un milímetro más arriba de lo interpretado, podría corresponder a la misma patología, pero neurológica, en zona topográfica iridal correspondiente al cerebro motriz. Si esto fuera así, quien debiera elucidar la situación sería el neurólogo, no el endocrinólogo. 3. Especulación consecuente: una patología de hipófisis podría explicar una mala organización de nervios y hormonas. Una producción errada de médula ósea al preparar la linfa. Una actividad errada de suprarrenales en cuanto a su hormona cortisol, con la consecuente debilidad nervina (que sí se manifiesta al iris como tal). 4. El diagnóstico previo sería en ese caso: estados nerviosos agudos con autoinmunidad excesiva consecuente (en el mejor de los casos). 5. Patología de hipófisis que podría tratarse de tumor, a determinar por el especialista, con autoinmunidad contra la producción endocrina de suprarrenales y el tejido nervino, con esclerosis consecuente y función cardíaca descontrolada, y lesiones en la superficie conectiva ósea (en el peor de los casos). <p>No se encontraron lesiones articulares ni arteriales que nos pudieran llevar a otros diagnósticos.</p>	
	<p>Constitutivo</p> <p>Que su glaucoma diagnosticado por los especialistas no es grave y tiene origen nervioso, de tipo neurológico (tensiones, preocupaciones, etcétera). Lo cual quedó aclarado por usted misma con su testimonio de ser un glaucoma congénito-heredado, que sin duda empeora con los nervios. También le hemos explicado que no se trata de valores altos sino de una presión ocular controlable.</p> <p>Acerca del <i>Helicobacter pylori</i>, proviene de sus bajas defensas, producidas por la misma pérdida de energía nerviosa.</p> <p>No observamos ninguna úlcera gástrica ni duodenal.</p> <p>Con relación a su sobrepeso, la tiroides se observa en buen estado de salud, al igual que el hígado. Sí se observaron signos correspondientes a retención de líquidos e, intentando discernir una posible causa, analizamos sus riñones, observando intoxicación de su riñón izquierdo. También mencionamos que para adelgazar es preciso moderar las cantidades de ingestas y realizar el máximo de ejercicio físico posible.</p>	23.
	<p>Fisiológico</p> <p>Sobre sus nervios, sólo requieren armonización y algo de sedación en la noche.</p>	24.


	<p>El zumbido en el oído se debe a falta de irrigación y debilidad de capilares.</p> <p>La irregularidad térmica la atribuimos a un cambio hormonal por la intervención quirúrgica.</p> <p>Por su garganta le recomendé gárgaras por simple irritación.</p> <p>En referencia al dolor de las piernas, definimos una carencia de estímulos nervinos, no circulatorios (falta de energía).</p> <p>El dolor de vesícula se debe a espasmos hepáticos.</p> <p>Sugerimos, asimismo, mantener frecuentes análisis oncológicos.</p> <p>Se encontró tensión muscular ocular.</p>	
	<p>Constitutivo</p> <p>Hacemos referencia en este ítem a los dolores y las contracturas que últimamente está sintiendo en la espalda. Principalmente son ocasionados por tensiones en los ganglios raquídeos cervicales, que presionan los músculos del entorno causando las contracciones y los consecuentes dolores en esta zona, dolencia que incluye también el área del bulbo raquídeo o medula oblonga. Este aspecto meramente de los nervios motrices, ligado a la debilidad ya mencionada de los nervios emocionales o plexos, produce además un mayor gasto de energía cinética (del cuerpo) y anímica. Con respecto al sistema óseo, hemos diagnosticado una leve tendencia a la osteoporosis, justamente en el área cervical. Dicha incorrecta distribución del calcio no tiene connotaciones endocrinas (de la paratiroides), más bien podríamos definirla como una tendencia genética o hereditaria. Este estado de debilidad ósea es perfectamente corregible a tiempo.</p>	25.
	<p>Fisiológico</p> <p>En las vías urinarias hallamos debilidad constitucional renal muy clara. Esto se origina en la dieta carente de suficientes frutas, verduras y cereales, nutrientes esenciales de vitaminas y minerales. Y provoca la disfunción conocida como retención de líquidos. Esto se ve acentuado por la contención del deseo de orinar, situación que recomendamos corregir a la brevedad.</p> <p>Las manchas marrones y la prolongación excesiva del período menstrual tienen origen endocrino u hormonal, en la desarmonía funcional del ovario izquierdo y de ambas glándulas suprarrenales. Tampoco funcionan correctamente las dos glándulas paratiroides del lado izquierdo. Debemos atender estas últimas también para prevenir un desgaste óseo prematuro.</p> <p>Además de la nutrición con elementos grasos en exceso, se observa desarmonía en las funciones específicas metabolizadoras lipídicas propias del hígado, por lo que se hace urgente tratar también este órgano para poder adelgazar.</p> <p>La caspa a que hace referencia que padece se debe exclusivamente a la desarmonía del sistema nervioso parasimpático. El mismo origen tienen las ansiedades derivadas hacia un excesivo deseo de comer.</p> <p>Sus jaquecas más bien manifiestas en las sienes son de origen raquídeo, pues se produce una fuerte tensión en la médula oblonga, la cual hacia un lado provoca esas fuertes puntadas y hacia abajo tensiona a lo largo de toda la columna a través del sistema nervioso raquídeo.</p> <p>Las distracciones, la falta de capacidad de concentrarse y de retener los conocimientos adquiridos se deben en parte al desinterés por las materias que estudia y en parte a la falta de vitalidad energética del</p>	26.


	<p>sistema nervioso central.</p> <p>De la bronquitis que padeció en la niñez aún quedan sensibles ambos bronquios, la laringe y los cornetes nasales. Recuperar la respiración nasal será un aspecto trascendente para recuperar constitucionalmente los tejidos orgánicos y distender sus nervios.</p>	
	<p><i>Específico</i></p> <p>Comenzaremos refiriéndonos al dolor muscular en sus piernas, no como una debilidad constitucional de dichos tejidos sino como un reumatismo tanto muscular como óseo, leve y generalizado.</p> <p>Con respecto a sus vías respiratorias, la debilidad la hallamos del lado derecho tanto en bronquios, bronquiolos y pulmón. Evidentemente, parte importante del tratamiento de las mismas es atenuar o erradicar el tabaquismo.</p> <p>En cuanto a su aparato digestivo, el estomago se encuentra sensible en la zona cercana al píloro del lado derecho. Un pequeño tramo del yeyuno acusa un signo de desarmonía funcional asimilativa, en tanto que el hígado está levemente intoxicado, no cumpliendo adecuadamente sus funciones.</p>	27.
	<p>Específico</p> <p>Comenzaremos explicando que la transpiración notoria que usted padece proviene de cierta tensión y disfunción leve en la médula oblonga o bulbo raquídeo (sistema nervioso central), del lado derecho, en tanto que sobre el otro hemisferio cerebral se encuentra debilitado el mesoencéfalo en el área del hipotálamo, centro vital. Idéntico origen tiene la debilidad en el recubrimiento del nervio óptico.</p> <p>Si bien los signos son tenues es conveniente comenzar a tratarlos pronto por lo importante de su función.</p> <p>Con relación a los desvelos, no hemos hallado deficiencia en la hormona pituitaria que corresponde al concilio del sueño. Por tanto lo atribuimos únicamente, como incluso es más típico, a desórdenes de tipo energético, con las tensiones consecuentes que se observan en los plexos del sistema nervioso gransimpático, por ejemplo preocupaciones, disgustos, etcétera.</p>	28.
	<p>Patológico</p> <p>Encontramos reuma inflamatorio muscular y óseo y artritis secundaria con algo de escoliosis de columna, sin sedimentación ácida.</p> <p>En cuanto a su fatiga, cansancio, palpitaciones, arritmias, tos seca, mala circulación e irrigación, son síntomas de una debilidad del miocardio con sus consecuencias sumadas a una desarmonía energética en los plexos zonales. La hipotensión tiene el mismo origen.</p>	29.
	<p>Constitutivo</p> <p>Han quedado otros signos iridales por comentar aún y más adelante tratar con homeopatía, como por ejemplo los pulmones débiles, el sistema inmunológico levemente señalado en los ganglios linfáticos y el oído derecho tendiente a disminuir en su capacidad auditiva por flojedad de mielina de su nervio principal, aunque de momento es una marca llamada secundaria.</p>	30.

	<p>Constitutivo</p> <p>Describiremos en forma ordenada los signos iridales que reflejan sus patologías o debilidades orgánicas. Comenzando por el cerebro, debemos decir que debido a una deficiencia irrigatoria homogénea de carácter leve el área izquierda del mesoencéfalo, zona del hipotálamo, relacionada con la vitalidad del cuerpo, la sed y el apetito, se encuentra con una carencia energética, pudiendo provocar desórdenes en las fuerzas físicas.</p> <p>La circulación sanguínea aparece irregular, estimamos que por consecuencia de la debilidad funcional del bazo y por la inflamación del colon ascendente con irritación del codo formado por el encuentro del colon transverso con el colon descendente; con debilidad de la membrana serosa que recubre los intestinos o peritoneo.</p> <p>Las hemorroides que esporádicamente padece responden a las mismas irregularidades sanguíneas e intestinales, sumada a la debilidad venosa, conceptuamos por falta de adrenalina hormonal tónica del tejido conjuntivo constitutivo de las venas.</p>	31.
	<p>Fisiológico</p> <p>En relación con lo anterior, los vértigos que tuvo, la pérdida de estabilidad y hasta el glaucoma y el dolor de oído provienen no sólo de la contractura muscular cervical por espasmo de ganglios raquídeos, sino también de la citada carencia de energía en el cerebelo sensorial. De igual modo su presión baja se origina en la debilidad de la raíz de la aorta y se manifiesta en las molestias antedichas e incluso en el dolor de oídos. Aunque las perturbaciones de la vista y del oído en su caso tienen implicancia de los nervios correspondientes, nervios centrales.</p> <p>La circulación periférica no es regular y allí y en la debilidad venosa por disfunción endocrina suprarrenal se originan sus várices, no en una intoxicación de la sangre en sí.</p> <p>Sus riñones, en especial el izquierdo, se ven débiles en su constitución, por lo que debe observar y cuidar su función catabólica.</p> <p>Con relación a las articulaciones en general, tiende a la artrosis de cadera derecha, rodilla derecha y articulación de columna alta-cuello y al reuma mastoideo, maxilar superior derecho.</p> <p>Estimamos que en la época que padecía hemorragias le suministraron exceso de vitamina B12 y su asimilación excesiva le produjo el actual cuadro opuesto de exceso de coagulación sanguínea, lógicamente por poseer trombocitos en demasía.</p>	32.
	<p>Constitutivo</p> <p>Al alterar la vibración en áreas de médula oblonga, cerebelo, se producen todos esos síntomas alérgicos de secreciones oculares, tos, estornudos esporádicos, rinitis.</p> <p>Es en sí una perturbación mínima del sistema nervioso que en otro ámbito afecta también el estómago, produciendo gastralgia e incluso constipación intestinal. De hecho las fibras gástricas están en buena forma. Hay disfunciones hepáticas que intervienen también en la anemia.</p>	33.
	<p>Específico</p> <p>Nos resulta sobremanera importante tratar específicamente el estreñimiento. No sólo con una excelente dieta, agregando a la dieta de bajar de peso la exclusión de arroz y queso, sino además con una</p>	34.


	<p>tintura reguladora de la función intestinal con un 20 por ciento de depuración sanguínea. Pues se observa una creciente intoxicación de la sangre por causa intestinal. Aclaremos que hablamos en términos relativos a la edad y no porque la situación sea crítica en absoluto. Pero consideramos fundamental depurar también sedimentaciones halladas en la zona media del colon ascendente, lado derecho, y también en zona media de colon descendente y sigmoideo. Cabe señalar que es el típico paso previo a la formación de divertículos intestinales; aunque suelen aparecer en personas de mucha más edad, es preferible corregir esa tendencia ahora mismo. Por tanto recomendamos además una purga intestinal con sal inglesa, la cual le explicará perfectamente su farmacéutico.</p> <p>Con la tintura favoreceremos la secreción acuosa a la altura de la formación de la materia, en el ciego intestinal.</p>	
	<p>Específico</p> <p>Comenzaremos su diagnóstico describiendo el estado de su sistema linfático o inmunológico. Con relación con al mismo, tenemos algunos ganglios en intensa actividad, lo cual indica la existencia de patógenos bacterianos en el mismo sistema de defensas. Con esto y el estado irritativo del bazo podemos claramente afirmar que en su pasado llegó a padecer escrófulas, es decir infección linfática. En casos de personas que cuentan con mucha energía y voluntad el síntoma puede confundirse con una gripe o algo así, sin embargo los signos son muy claros.</p> <p>Es claro que tal situación de salud actual produce fatiga, un gasto extraordinario de energía por desintegrar microorganismos perjudiciales. Y también le provoca una fiebre continua relativa, un límite de 37°C de temperatura corporal que viene a corroborar las marcas iridales.</p> <p>La sobreexigencia de su organismo, las diarias responsabilidades, el esfuerzo y el desasosiego ante la falta de respuestas concretas respecto de lo que estuvo padeciendo han ido repercutiendo en las energías cerebrales. De momento, la tendencia a la disminución funcional no pasa de ser una irregularidad vibratoria hacia el lado derecho del cerebro, sin acusar signos de debilidad neurológica física. Sobre el lado opuesto sí se signa o marca en su iris un exceso de desgaste energético por tensión compensatoria, aunque eso no implica tampoco patología. Si nos detenemos a explicarle este aspecto es por la importancia de equilibrar perfectamente la frecuencia cerebral para evitar dolencias futuras. Además porque ya ha tenido sus primeros síntomas de jaquecas por tensión, de presión baja, considerando que no proviene de ninguna disfunción cardíaca, y algo de mayor importancia aun, el estado anímico de irritabilidad por tanto esfuerzo del cuerpo y la mente, que de sostenerse por mucho tiempo llega a modificar rasgos de la personalidad y por tanto incide en la convivencia y en nuestra relación con nosotros mismos.</p> <p>En cuanto a su aparato digestivo, observamos la mucosa del estómago en buen estado pese a sus gastralgias o dolores; su inflamación se debe a la disfunción enzimática del intestino delgado, pero tampoco acusa signos patológicos. Le han encontrado irregularidades hormonales del hígado, lo que le produce dispepsia a esa altura de la digestión. Si bien orgánicamente también el hígado</p>	<p>35.</p>


	<p>está fuerte, pese a inflamarse por lo antedicho y doler consecuentemente, observamos una coloración turbia en el área topográfica correspondiente a la vesícula, que es signo claro de toxicidad para el punto en cuestión; implica densidad biliar, pero, aclaramos, ni cálculos ni arenilla.</p> <p>El hígado funcionando irregular y la falta de fluidez biliar también inciden en el índice leve de colesterolemia que me comentó que le hallaron. La circulación sanguínea si no es excelente suele ser por herencia, mala alimentación y debilidad venosa. En su caso se manifiestan algunas várices o varículas, y las manchas rojizas por debilidad en la piel, así como prurito generalizado y sarpullido. Todo esto francamente amerita una intensa depuración sanguínea y una fortificación de vasos sanguíneos y piel. Así se ve pronto libre de tales molestias.</p>	
	<p>Específico</p> <p>Describiremos los signos iridales que explican la hipertensión arterial a tan temprana edad, que hace incluso que deba tratarse con medicamentos. Dado que el área topográfica correspondiente al corazón está perfectamente sana, podemos afirmar que padece de presión originada por perturbaciones del sistema nervioso, pero aclararemos más detenidamente este punto.</p> <p>El cerebro se encuentra en perfecto estado de salud en lo fisiológico. Sin embargo a través de la pupilonía o estudio de las reacciones pupilares y de su forma, hemos verificado una clara diferencia vibratoria entre uno y otro lado encefálicos. Concretamente el derecho se muestra disminuyendo las frecuencias funcionales. Y con respecto al lado derecho su signo pupilar es de "hippus", que significa alteración continua de frecuencia, de la excitabilidad reprimida a la sobreexcitación expresada. A veces se debe a un conflicto interno entre lo que se debe o no decir o hacer. Aclaramos que no implica ni siquiera debilidad neurológica, pero podría producirla de seguir con tales estados conflictivos íntimos. También aclaramos que no se trata de enfermedad psicológica ni nada por el estilo, tan sólo puntualizamos una causa de hipertensión prematura por irregularidades energéticas de pronta recuperación.</p> <p>Siguiendo adelante con el presente diagnóstico corresponde incluir las tensiones en los plexos del sistema nervioso simpático, especialmente en los plexos esplénico, solar, hepático y cardíaco, esto es, tiene esos nervios en estado algo así como espasmódico, lo cual por producir mayor temperatura en esas zonas incide también en la presión arterial y provoca debilidades orgánicas en tales áreas. Se puede deber a disgustos en la escuela o en la convivencia o incluso a puro carácter, asuntos naturales, al menos en el mundo en que vivimos, pero que pese a esto requieren un esfuerzo de conciencia mayor para lograr vivir en la máxima armonía posible. Es claro que en todo esto hay posibilidades de ayuda, tonificación y equilibrio por parte de la medicina natural homeopática, pero en esto de los nervios se debe siempre agregar lo mejor de la comprensión de nuestros hechos y sentimientos para que los cambios resulten definitivos.</p>	36.
	<p>Constitutivo</p> <p>Los espasmos al estómago con origen nervioso han debilitado bastante sus mucosas y le sugerimos tomar medidas como comer muy sano y despacio para evitar erosiones. El hígado está propenso a</p>	37.

	<p>inflamar como si estuviera necesitando una depuración. El intestino delgado a la altura del duodeno y el yeyuno aparece claramente en estado de disfunción y estos asuntos asimilativos son precisamente los que originan atonías o debilidades aunque la persona ingiera los nutrientes necesarios.</p> <p>Lo inaplazable parece ser armonizar su sistema nervioso simpático. El plexo solar está sobrecargado de tensión, también el cardíaco, el esplénico y el hepático. Desde ya que es esa desarmonía en los nervios del corazón y no que dicho órgano se encuentre débil lo que le provoca irregularidades en la presión arterial diastólica.</p>	
	<p>Específico Comenzaremos nuestro diagnóstico de su salud detallando el estado de su aparato respiratorio. La toxicidad pulmonar es notoria en todo el pulmón izquierdo, aunque para haber padecido tuberculosis y bronquitis y fumar todavía concluimos que el tejido de sus vías respiratorias es fuerte.</p> <p>Aclaramos que coincidentemente del lado izquierdo comienza a faltar levemente la irrigación del cerebro. Y como es a edad temprana el diagnóstico es claro en que la causa está en el exceso de nicotina sedimentada.</p>	38.
	<p>Patológico Con relación a sus períodos dolorosos e irregulares, sin duda tienen un único origen en la patología del endometrio, ya dos veces intervenido pero aún produciendo efectos nocivos.</p> <p>Cabría aclarar que la glándula pituitaria está incidiendo especialmente en la irregularidad. Esta pequeña glandulita del cerebro se observa levemente dilatada sobre el lado derecho. De menor incidencia, aunque sí en la debilidad de los filamentos nerviosos por su influencia en la protección de cada nervio por su mielina correspondiente, es la debilitación funcional de su glándula suprarrenal izquierda.</p>	39.
	<p>Constitutivo Informamos a usted que su síntoma del aro celeste alrededor de los ojos se debe a una disfunción hormonal de la glándula endocrina pituitaria. Se tratará con tintura homeopática.</p> <p>Las dificultades que padece en la vista se deben a debilidad de los órganos internos de la misma, y el tratamiento adecuado es tomar vitamina A.</p> <p>El dolor en el riñón izquierdo se debe a su poca filtración y a su inflamación. No se encuentra infectado, si bien aloja bacterias patógenas. Lleva tratamiento homeopático.</p> <p>Sus várices se deben a debilidad venosa, hereditaria en su caso, no a una intoxicación sanguínea. Se tratan con una tintura madre.</p> <p>A la altura de las venas femorales hay cierta obstrucción que, si bien permite pasar el torrente sanguíneo, no lleva suficiente energía vital hacia su pierna izquierda, lo cual, combinado con la debilidad en el envío desde el cerebro, produce la sensación de falta de fuerza en esa pierna.</p> <p>Potenciaremos ese impulso con homeopatía.</p>	40.

	<p>Patológico</p> <p>Informamos a usted que por un lado su anemia crónica se debe a glóbulos rojos defectuosos que no cumplen la misma función que los normales. Tiene el hierro bajo debido al bazo inflamado y el hígado intoxicado. Ambas cosas son tratables, si bien urge mejorar el metabolismo férrico con tintura especial. Por tanto su anemia no se debe a trastornos de médula ósea.</p> <p>Por otra parte, hemos descubierto que las pérdidas ocultas de sangre se deben a una úlcera en el yeyuno. Tal herida le provoca cólicos, mareos, desmayos, diarreas, vómitos, presión baja, pérdida de la vista, glicemia y uñas estriadas por no recibir suficiente vitamina A, calcio y hierro. Insistimos en que su intestino grueso está sano, al igual que sus páncreas y que el nervio óptico. Por lo tanto insistimos en la <i>urgencia en operarse</i>, pues podría traer consecuencias peores. Sin duda, la debilidad de tal zona comenzó desde niña, desde el envenenamiento, que no le produjo secuelas cerebrales a pesar de la parálisis.</p> <p>En tanto llega al punto con los cirujanos, trataremos de que el problema no avance a través de la homeopatía. Reiteramos que no alcanza. Continúe, además, con su dieta muy estricta, quitando los dulces y la sal totalmente.</p> <p>La angustia y la osteoporosis podrán esperar otra ocasión para su tratamiento.</p> <p>Los dolores lumbares nada tienen que ver con los estrógenos ni con las contracturas. Usted tiene reuma deformante de columna debido a la osteoporosis, con pinzamientos y picos de loro. Además tiene que abandonar todos los remedios químicos, incluidas las hormonas, debido al estado de su intestino delgado. Por tanto comience también con al menos un analgésico homeopático.</p>	<p>41.</p>
	<p>Constitutivo</p> <p>Especialmente en la cadera, el pie y el omóplato derecho encontramos debilidad de tejido de tendones.</p> <p>En su cerebro la irrigación sanguínea aparece con signos de carencia leve que podría originar deficiencias funcionales en un futuro.</p> <p>Hallamos tensiones en el sistema nervioso central, probablemente provocadas por fuertes preocupaciones.</p> <p>Su hígado se encuentra algo intoxicado.</p> <p>El corazón se observa levemente dilatado.</p> <p>Aún guarda en sus cornetes nasales sinusitis residual de cuando la padeció, según usted me comentara.</p>	<p>42.</p>
	<p>Patológico</p> <p>Hemos revisado sus antecedentes desde 1994 y su padecimiento de la cadera, con debilidad muscular y crisis de nervios también por esa época con síntomas de paralización.</p> <p>Así como los diagnósticos clínicos de lumbarización, espondilolistesis y pinzamientos, con artrosis y esclerosis de superficies óseas.</p> <p>Desde nuestro punto de vista la principal causa del desgaste ha sido</p>	<p>43.</p>

	<p>en origen la esclerosis de ganglios raquídeos o centros nerviosos de la columna.</p> <p>La misma aún persiste y debemos decir que es una enfermedad difícil. En todo caso contamos con su fuerza de voluntad, su deseo de superación y su fortaleza de espíritu si le tocare soportar consecuencias de una esclerosis múltiple.</p>	
	<p>Fisiológico</p> <p>Comenzamos nuestro informe comentando los síntomas de pérdida de peso, cansancio, fatiga e inapetencia. No hemos hallado signos patológicos en el cerebro ni en el aparato digestivo. Por tanto conceptuamos que la causa de estos síntomas ha sido exclusivamente el sentirse mal cada vez que comía debido al dolor en el pecho, que se acentuaba si se llenaba e inflamaba el estómago, por presión.</p> <p>Con relación a eso, tampoco hemos encontrado signos iridales de enfermedad en las vías respiratorias. Tan sólo espasmos frecuentes en las ramificaciones bronquiales llegando a los pulmones, llamadas bronquiolos. Estos espasmos son producidos exclusivamente por estados nerviosos. De allí también que padezca una tos seca y molesta. No se observan siquiera catarros residuales, tampoco en bronquios.</p> <p>En síntesis diríamos que ha pasado momentos de tensión o ansiedad que le han llevado a esos espasmos, con tos y dolor torácico, y eso le ha quitado el apetito, por lo que adelgazó y se debilitó, produciéndose estados de fatiga o cansancio consecuentes. Sólo eso.</p> <p>Por otra parte, le recomendamos combinar con nuestras terapias homeopáticas, causas y consecuencias. Es decir, tratar sus espasmos nerviosos (causas) y su inapetencia con tinturas madre. Y su fatiga (consecuencia) con un potenciador energético de tintura magna.</p>	44.
	<p>Patológico</p> <p>Después de estudiar su iris encontramos que la causa principal de su dolencia es una fibromialgia muscular de la zona cervical de la espalda, que le origina una constante contractura en la zona.</p> <p>El dolor de cabeza se enlaza con lo anterior por tratarse de una consecuencia de la presión ejercida por los músculos contracturados sobre los nervios, lo cual provoca la llamada neuritis, que es lo que realmente le sucede</p> <p>Por último se suma una intoxicación medicamentosa por residuos químicos de tantos remedios que ha tenido que tomar en todos estos años, y esa saturación le provoca la falta de memoria y concentración.</p>	45.
	<p>Constitutivo</p> <p>Comenzamos la descripción por el lado derecho de su cuerpo. En el primer tramo del intestino delgado aparece un signo de debilidad, lo cual significa una propensión a la duodenitis.</p> <p>Hacia el diafragma, falta de elasticidad en el orificio del hiato, lo cual puede producir una hernia hiatal con el consecuente reflujo gástrico.</p> <p>En el intestino grueso, cambia el color de su iris en la zona topográfica correspondiente al ciego, lo que puede provocar irregularidad en el movimiento intestinal.</p>	46.
	<p>Constitutivo</p> <p>Cumpliendo con el presente diagnóstico escrito para su conocimiento de sus debilidades orgánicas, comenzamos describiendo las áreas</p>	47.

	<p>correspondientes a cerebelo sensorial, cerebro fisiológico y cerebro motriz, definiendo leve debilidad neurológica y también irrigatoria en su lado derecho, así como una pequeña inflamación en el área medular izquierda.</p> <p>Nos referimos a otros aspectos del sistema nervioso: el sistema nervioso autónomo (músculos involuntarios del organismo) y el sistema nervioso gransimpático (plexos) se encuentran lo suficientemente distendidos en general, aunque observamos contractura muscular del hombro izquierdo y desgaste del mastoides derecho, seguramente provocado por apretar las mandíbulas al dormir. Asimismo el reflujo estomacal ácido es originado por ansiedades a la hora de las ingestas que irritan la zona superior derecha de las mucosas internas del estómago, no observándose ningún tipo de ensanchamiento del hiato diafragmático.</p> <p>Otras áreas también debilitadas son los riñones, que muestran signos de no estar filtrando correctamente las toxinas (en el lado izquierdo) y de reaccionar inflamando levemente en su lado derecho. El resto de las vías urinarias, uretra, uréteres y vejiga, se encuentra en perfecto estado de salud.</p>	
	<p>Constitutivo</p> <p>Iremos poco a poco develando el estado patológico relativo en las áreas de su interés. Por ejemplo la constipación se debe sin duda a desarreglos en la alimentación que han dejado consecuencias de adherencias en el colon transverso y el colon descendente.</p> <p>Su vista, algo disminuida por la diabetes, con esa sensación de arenilla, así como la privación momentánea de la misma, la encontramos fácilmente recuperable pues sólo es cuestión de lubricación endocrina y armonización nerviosa.</p> <p>La flema continua laríngea proviene de la faringe bucal irritada que se deriva en la inflamación de las mucosas. El signo es leve también.</p> <p>Hemos verificado que la diabetes es totalmente transitoria y debida exclusivamente a sus estados emocionales de angustia, falta de estímulo para la existencia, etcétera, en esta etapa difícil de su vida. Aun así debo decirle que su sistema nervioso simpático, su cerebro y su sistema autónomo se encuentran satisfactoriamente bien y, dado el carácter únicamente energético de estas sensaciones, estamos seguros de su pronta recuperación.</p>	48.
	<p>Fisiológico</p> <p>Describiremos los signos iridales relacionados con el sistema nervioso central, que incluye cerebelo sensorial y cerebro fisiológico y motriz. Del lado derecho son claras la irregularidad funcional del lóbulo anterior de la hipófisis y la debilidad neurológica en el área de los cinco sentidos y la sensibilidad. En tanto del lado izquierdo no aparece debilidad endocrina ni neurológica, sino únicamente energética. La desvitalización es clara y eso siempre ocasiona decaimiento, desganó y debilidad general.</p> <p>Los nervios sensoriales, emocionales, afectados por la etapa de depresión de ánimo por la que atraviesa, únicamente se encuentran débiles y parcialmente en tensión, particularmente en los plexos hepático, esplénico, cardíaco y solar.</p> <p>El nervio ciático está levemente pinzado e inflamado en ambas piernas, provocando los dolores en la zona del sacro, lumbares y aun del coccis por reflejo y, por supuesto, esas dolencias de piernas y</p>	49.

	<p>rodillas. Principalmente es éste el motivo de su afección, pues la composición mineral ósea es suficientemente buena en general, el desgaste es solamente parcial y justamente en la zona lumbar y en las rodillas.</p>	
	<p>Específico Iniciamos el presente informe explicando ese tipo de alergia de la piel, manchas rojas en la piel seca que dan comezón y dolor en las áreas afectadas; en el estudio iriológico que le hemos realizado hemos podido verificar que tienen origen en una intoxicación sanguínea venosa y hepática. Por lo tanto, desde este ángulo trataremos esta sintomatología acompañando la terapéutica con una crema de uso externo preparada con tinturas y aceites esenciales para atenuar las manchas prontamente. Desde el mismo ángulo enfrentaremos los ácidos grasos saturados de su sangre (colesterol), sumando además un componente armonizante endocrino, debido a la hiperfunción de sus glándulas suprarrenales (recordemos la secreción hormonal suprarrenal de adrenalina, cortisona y colesterol natural del organismo). Continuando con el sistema endocrino observamos desarmonía en la función de la epífisis o glándula pineal en el lóbulo izquierdo. Evidentemente tiene incidencia la hepatitis que hace muchos años tuvo, que dejó sensible ese órgano. Encontramos tensiones algo fuertes del sistema nervioso central en el área de la locomoción del lado izquierdo. Esto suele ocasionar mareos y jaquecas, por lo que le recomiendo estar atenta a estas posibles manifestaciones. En todo caso estaremos tonificando los plexos más afectados del simpático, que en su debilidad y tensión han dado a los músculos internos cardíacos similar atonía.</p>	<p>50.</p>

CONCLUSIONES

Diagnósticos constitutivos

Describen los signos iridales, con el significado estudiado de cada signo, permitiendo incursionar en la medicina preventiva. Es el primer tipo de diagnóstico, que ya sugerimos comenzar a dar, haciendo la aclaración de que sólo definimos posibles afecciones.

Diagnósticos fisiológicos

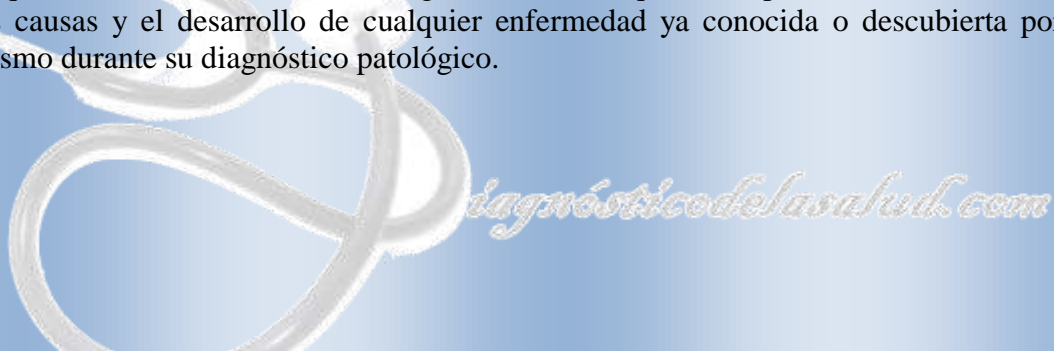Una vez prácticos en los diagnósticos constitutivos, estamos en condiciones de explicar la relación entre los órganos y sus funciones, y por tanto la relación entre las enfermedades. Este tipo de diagnóstico requiere estudio intelectual e inspiración frente a los signos iridales.

Diagnósticos patológicos

Diagnósticos de responsabilidad. Para realizarlos sugerimos estar bien firmes en el conocimiento de la patología orgánica y desarrollar la intuición interior frente a los signos iridales.

Diagnósticos específicos

Requieren mucho estudio e investigación. Puede aquí el terapeuta definir exactamente las causas y el desarrollo de cualquier enfermedad ya conocida o descubierta por él mismo durante su diagnóstico patológico.



EJEMPLOS DE DIAGNÓSTICOS POR EDADES

SIGNO	EDAD	DIAGNÓSTICO
Laguna abierta en centro vital.	2	La alimentación infantil es muy importante para la futura salud de su bebé. Es preciso que mejore la ingesta de vitaminas y minerales. El niño se observa debilitado en sus funciones vitales , lo cual deja su organismo propenso a enfermarse y agotarse físicamente.
	41	Su estado de confusión mental por lo afectivo le ha producido una pérdida de energía vital que tendería a agravarse y tener consecuencias mayores. Necesita usted reponer sus fuerzas, visitar la naturaleza y definir muy bien sus sentimientos.
	80	Esa "fatiga grave" que usted me comenta tener es alergia a la muerte . No me la esté llamando con sus temores, que sus nietos la puedan disfrutar un buen tiempo todavía. Eso la ha debilitado, usted puede recuperarse pensando positivamente.
Banda blanquecina en columna vertebral.	10	La causa del dolor de espalda de su hija es el reumatismo infantil . Por el signo al iris hemos verificado que no tiene la enfermedad virósica de la fiebre reumática. Sin embargo, la tendencia de la niña es a sufrir mucho de las articulaciones, ya que no se trata sólo de una tensión muscular. Le sugerimos que le mantenga siempre una alimentación sana y realice ejercicios físicos moderados para que todo marche en equilibrio. De lo contrario podría desgastarse excesivamente su organismo.
	40	Los dolores que padece se deben a simple reuma, sin desgaste de discos intervertebrales , lo cual nos da una perspectiva de recuperación excelente. Tampoco se observa desgaste óseo ni probabilidad de que comience una osteopenia en su premenopausia.
	70	En la columna vertebral sólo le encontramos reuma lumbar localizado . Se debe al frío y a la humedad del país. Podremos desintoxicar los tejidos medios y tratarle localmente con aromaterapia. Con todos esos cuidados especiales sus dolores desaparecerán.
Iris en relieve, color café, en el círculo del estómago.	9	Los fuertes dolores de estómago de la niña se deben a una secreción enzimática deficiente , sin lesiones de los tejidos de las mucosas estomacales. Sin embargo debo recomendarle que mejore la alimentación de la niña, que la eduque en masticar muy bien los alimentos y, muy especialmente, en no discutir con la mamá en la mesa. De no corregirse podría sufrir gastritis o úlceras en su futuro.
	38	El estrés le ha traído como consecuencia dolor estomacal. La inflamación en el cardias (gastralgia) podría producirle erosiones gástricas o hernia en el hiato. Le recomendamos no llenar su estómago en exceso y organizarse para darse tiempo para almorzar en paz.
	75	Padece usted de dispepsia estomacal , eso le produce las náuseas. Intente superar la angustia que le produce la vejez. Esa etapa la tenemos que vivir todos. Así sanará su estómago. Coma su plato con alegría cada día, disfrute el sabor de cada alimento como una bendición. Lo pasado ya pasó y los que se fueron se fueron. Comprenda, por favor.
Cripta cerrada en el riñón.	10	Aparentemente no tiene síntomas. Sin embargo la principal característica patológica de la niña es renal. Podría padecer insuficiencia renal con formación de cálculos o retención de orina. Y hasta eliminar albúmina o retener urea en el organismo. Observe usted el proceso de su orina o posibles quejas de dolor en la espalda baja.

	40	Hemos encontrado un signo de patología en su riñón, en el cual están practicando litotricia. A su madre le extirparon un riñón por litiasis y usted tuvo uretritis. Aunque ya orina normalmente, pues han disuelto su cálculo, le sugerimos atender con naturopatía homeopática su erosión de tejido renal .
	50	La hinchazón del pie se debe a una insuficiencia del riñón del mismo lado con retención de orina . Su esposo perdió ese mismo riñón, y usted antes no padecía ninguna dolencia en la zona. Esto es suficiente para diagnosticar que somatizó el dolor de su esposo en su propio organismo.



Crónica 51 (diagnóstico técnico)**La señora I. C.**

Es una señora de 82 años que hace años visitamos en su domicilio. Padece de los intestinos, de divertículos. También tiene lesionados sus oídos, sufre incontinencia, reuma y calambres. De todo esto ha mejorado bastante, dentro de las expectativas propuestas.

Últimamente se quejaba de fuertes dolores al caminar. La señora afirmaba que tenía juanetes (que es un tipo de bursitis - retención de sustancia serosa -). Fue a ver al especialista y le hicieron una placa. Al estudiarla, el doctor le indicó que no era un juanete, que no sería tan fácil la intervención quirúrgica, y no le dio más explicación. La señora I. C., preocupada, me mostró el informe, y la placa, solicitándome que le aclarara.

El diagnóstico era: **HALLUX VALGUS BILATERAL** (desviación externa de 2°, 3° y 4° dedo con segundos dedos en martillo).

—El cirujano para reparar ese problema, que es de deformación ósea, debe cortar y volver a unir, y en esa plástica, no ha encontrado seguridad en el resultado, seguramente estimó un riesgo en que pudiera quedar impedida en caminar. Y no le pudo explicar más. Recuerde usted que sus jefes le permiten diez minutos por paciente.

En todo caso, consideremos su función, tiene lógica el riesgo a su edad, ya no es “limar” un juanete. Desde nuestro punto de vista no tiene usted por qué padecer tantos dolores. Disminuya sus largas caminatas. Ponga sus pies en baños tibios de agua y sal a diario, a los cuales puede agregar aceites esenciales analgésicos como el enebro y el sándalo. Pondremos 15 gotas de cada uno en la palangana. Olvide los calzados cerrados, y abrigue sus pies con buenas medias, pues tendrán que ir sobre calzado abierto. Así, padecerá mucho menos, o nada.

El signo iridal en los pies de la señora se correspondía con una laguna abierta, y entrelazada con cripta. Necesitaba tomar medidas urgente, y ya descansar sus pies de sus largas caminatas como misionera espiritual.

**SIETE CRÓNICAS DE CASOS ATENDIDOS,
CON SUS DIAGNÓSTICOS COMPLETOS (dados verbalmente)****Crónica 52 (enfermedad autoinmune)****La señora G. B.**

La señora G. B., canceriana de 55 años, se presentó en el mes de julio en la farmacia homeopática. Comenzó narrándome que había ido a siete médicos, uno de ellos le dio pase a reumatólogo, en tanto otro le explicó que lo de ella eran solamente nervios, etcétera. Total, desde hace tres meses padecía sin explicaciones.

Primero había comenzado a sentir cada día más la contractura muscular de la espalda. Luego sentía que le cinchaban el cabello. Se le comenzaron a hinchar las articulaciones,

produciéndole mucho dolor. Comenzó a sentir agotamiento e inflamación de las manos, las rodillas y los pies. Y a dormírsele los antebrazos.

Con el reumatólogo le analizaron el “factor reumatoide” y le dio bien. Le encontraron la columna sin problemas.

No sufre mareos, vértigos ni náuseas. Sin embargo comenzó a padecer frecuentes diarreas y a orinar con espuma y algo más oscuro de lo normal.

Los especialistas le indicaron antiinflamatorios y analgésicos, pero nada de todo eso le surte efecto.

Le encontraron anemia.

Encontramos rosario linfático, rodillas caderas y codos con nubecillas blancas, cripta en médula ósea, como signos principales.

Diagnóstico constitutivo. Estado general bueno, con comienzo de inflamación en articulaciones, posibilidades de empeorar la anemia y posible intoxicación linfática.

Diagnóstico fisiológico. La anemia ya diagnosticada clínicamente pudo producirle debilidad inmunológica a pesar de la fuerza de su energía corporal. Como consecuencia de esto posibles patógenos nocivos podrían afectar sus ganglios linfáticos. La inflamación articular, según nuestros signos iridales, sería secundaria, resultaría consecuencia de la intoxicación.

Diagnóstico patológico especulativo. Quedan descartados esclerosis múltiple o localizada, enfermedades cerebrales, mal de Hodkin, síndrome de Addison, tenia y contagio psicosomático. En principio se define un estado de la sangre con gérmenes parasitarios no infecciosos intoxicando el sistema linfático (ganglios y vasos), con posible causa en el intestino grueso.

Diagnóstico específico. Pudo darse al mes de tratamiento, en que mejoró la anemia, recuperó la descompostura, mejoró la orina, las ronchas en la piel fueron más esporádicas. Y persisten: los dolores e hinchazón de pies, y la astenia.

Los médicos continuaron investigando, llegando al siguiente estudio:

Anticuerpos antifosfolípidos: 126,1 UPL/ml	Mayor de 15 = positivo
Ferritina: 8 µg/dl	Normal: 10 a 120
Fosfatasa alcalina: 237	Normal: menor de 215
Gamma globulina: 243	Normal: hasta 215
VES: 86 mm	Normal: entre 5 y 20
Ácido úrico: 2	Normal: entre 2,5 y 6
Orina: hemoglobina positivo	Normal: negativo
Sideremia: 28	Normal: 60 a 160
Hemoglobina: 9,6	Normal: 12 a 16
Plaquetas: 426.000 /mm ³	Normal: hasta 400000

Con esos valores se observa un desequilibrio importante en la fuerza inmunológica. Parece resultar un exceso inmunológico producido por el propio organismo. Dado que los demás valores se encuentran bien, podemos definir que no hay infección. Y rectificar que no hay germen parasitario, pero sí autoinmunidad contra su propio sistema inmunitario. Empero, nos parece importante como punto de partida que con el resultado de la iriología la doctora haya decidido mandar estos análisis, con los cuales diagnosticó que sufre una enfermedad autoinmune.

Sugerencias terapéuticas. Continuar el tratamiento tal cual lo veníamos realizando, con un cambio del antiparasitario, hacia un equilibrante inmunológico. Y recomendamos aceptar el tratamiento con cortisona que la doctora le propuso.

La señora G. B. se encuentra mejor, casi sin síntomas a pesar de lo difícil del caso, en virtud de luego de tres meses haber dado con una doctora de sensibilidad acentuada a las reflexologías naturales.

Crónica 53 (virus)

La señora S. F.

La señora S. F., sagitariana de 38 años, concurre a la homeopatía desde el mes de julio. Presentaba una importante distensión abdominal, con calor que le bajaba hasta el ano y la vagina. Dolor de cintura, a veces diarrea, a veces estreñimiento, dolor de cabeza, dolor de estómago del lado izquierdo, orina caliente y que le irrita al evacuarla.

Tiene además el sueño nocturno interrumpido, se encuentra deprimida porque no sabe lo que le sucede, los especialistas no le encuentran nada. Y hace diez años empezó todo esto, tuvo gastritis y reflujo biliar. Luego se cortó el problema y ahora se repite nuevamente.

Análisis de sangre: dentro de los rangos normales. Análisis de orina: normal. Ecografía: bien. Funcional hepático: bien. Tránsito de intestino delgado: normal.

Signos iridales principales. Ojos turbios, iris en transparencia, mancha roja en el hígado, copos de rosario linfático dorado.

Diagnóstico constitutivo. Estado general mediano, con claros signos de preocupaciones mentales y estado infeccioso orgánico con probable incidencia hepática.

Diagnóstico fisiológico. Las deudas de su negocio han ocupado excesivamente su mente, provocando pérdida de energía corporal. Eso ha ido en demérito de su sistema inmunológico, y a posteriori se ha instalado un patógeno en su cuerpo probablemente relacionado con el hígado. Este órgano ya había sufrido una infección en su niñez, una hepatitis B, y actualmente se encuentra muy enrojecido.

Diagnóstico patológico. Se descartan pólipos, colon irritable y *Ellicobacter pilorii*. Reconocemos un estado virósico, probablemente hepático; podría tratarse de una hepatitis C. Sistema inmunológico muy activo contra el patógeno.

Diagnóstico específico. Por análisis médico solicitado a consecuencia de estudio iridal, hepatitis C negativo. Rectificamos el patógeno, empero insistimos en el estado virósico. El tratamiento propuesto es un antiviral-regulador térmico y un curativo hepático naturales.

Luego de 74 días de tratamiento los signos de turbiedad y transparencia del iris habían desaparecido, al igual que el signo linfático y el hepático, resaltando una línea negra superficial en el hígado.

Desaparecieron totalmente todos los síntomas. Se le sugirió un purificador orgánico para eliminar residuos de los gérmenes patógenos que tantos años había alojado.

Crónica 54 (*Stafilococcus aureus*)

La señora M. M.

Leonina, 62 años. Llegó a consulta narrando sus síntomas: caspa fuerte en cejas, cabeza y cuello, con prurito. Vista con comezón, glaucoma heredado. Mucho estado nervioso, cinco hijos, una de ellas mal de amores, nueve nietos, esposo enfermo y ella “tragando” sus emociones. Dolor de cabeza, supuración ocular, presión arterial demasiado variable, falta de memoria, sordera. Cervicales, según palabras del doctor, “a la miseria”. Várices, le dijo el médico que no la operaría por segunda vez, que fuera a una homeopatía. Llegó a ulcerar la pierna sobre las venas varicosas.

Signos iridales. Hippus. Copos blancos en rosario linfático. Área nasal, visual y auditiva en transparencia y turbias. Arco de la piel en la cabeza, negro. Arco venoso, blanco inflamado en piernas.

Diagnóstico constitutivo. Fibras iridales desarmadas que nos indican un organismo propenso a enfermar gravemente. Estado infeccioso que tiende a volverse crónico hacia la cabeza, sobre la epidermis. Estado articular degenerativo. Riesgo de pérdida de la visión.

Diagnóstico fisiológico. Su sistema nervioso se ha visto alterado notoriamente en lo energético a causa de los problemas en su familia y su hipersensibilidad. Le ha generado un desgaste linfático que originó una fuerte gripe (hace 32 años), mal curada, después de la cual perdió bastante la audición y desde entonces se alojó un patógeno que le fue desgastando el organismo, incluyendo las venas. La vista también se vio afectada, sensibilizada por la herencia. Las vértebras cervicales, además de por sus esfuerzos, también pudieron verse afectadas por el patógeno.

Diagnóstico patológico. Dadas las características consecuentes de un patógeno alojado desde hace muchos años, confirmo que se trata de *Stafilococcus aureus* (estafilococo dorado). Artrosis, várices agravadas, glaucoma pasajero.

Diagnóstico específico. El estafilococo dorado genera una malla en las mucosas internas del organismo. Encontró ambiente propicio hace 32 años, ha tenido seguramente etapas en su vida de mayor actividad purulenta, como esta etapa, donde le da supuración en la vista. Por eso inflaman sus ganglios linfáticos inútilmente, despegándose el virus de su sitio, dando contra la barrera de la piel, afectándola también bajo el cabello.

Sugerimos antiviral, armonizante nervino, loción contra la caspa con cascarones y aguardar a mejorar para tratar artrosis, várices y glaucoma.

Resultado: en un mes desaparecieron todos los cascarones de la cabeza, se siente mejor y normalizada de la memoria. El tratamiento continúa, le sugerí tres meses continuos.

Crónica 55 (fibromialgia)

El señor A. C.

En el mes de julio se presenta en consulta el señor A. C. con un fuerte dolor en el brazo hacia el tórax y adormecimiento del brazo (derecho). Sufre diverticulosis. El resultado del electrocardiograma fue dudoso. Es levemente hipertenso. Padece desgaste leve de discos cervicales. Al nacer tuvo una infección intestinal.

Signos relevantes. Laguna abierta cardíaca. Decoloración muy notoria en grandes áreas musculares. Decoloración similar en el arco sanguíneo. Lagunas y marcas de cicatrices en el intestino grueso. Cripta cervical y lumbar.

Diagnóstico constitutivo. Irritación de intestino delgado. Tensión auditiva. Lumbares comprometidas. Reumatismo. Músculos debilitados, incluido el cardíaco. Arterias débiles.

Diagnóstico fisiológico. Debilidad muscular de origen cardíaco, la cual originó presiones discontinuas, debilidad en la sangre y desgaste de los tejidos medios de las articulaciones de más uso en su profesión. El problema intestinal es consecuencia de su enfermedad al nacer.

Diagnóstico patológico. Esta enfermedad se denomina fibromialgia. Tiene también artrosis cervical y debilidad de arterias cardíacas.

Diagnóstico específico. Fibromialgia designa un dolor en tejidos muscular y conjuntivo, no reumático o contractural necesariamente, aunque puede coincidir, como en su caso en algunas áreas. Por otra parte, la medicina oficial continúa investigando la causa de esta enfermedad. Nos gustaría dar nuestro punto de vista al respecto basado en la experiencia de cuatro casos concretos de fibromialgia y sus signos inequívocos en común. En los cuatro casos hay debilidad cardíaca y debilidad en la sangre, con tendencia más grave al signo del corazón que el de la sangre o que el mismo músculo.

Conclusión sobre la fibromialgia. Es el resultado de una enfermedad congénita del corazón, no considerada por tratarse de abertura demasiado pequeña a la observación ecográfica, del intercambio o septum cardíaco ventricular, que daría un goteo más o menos esporádico de sangre venosa en el torrente de sangre arterial. Esto en una medida lenta y progresiva modifica el alimento muscular, y no otros tejidos, debido a que la sangre se renueva constantemente. El resultado de esta deficiencia es el conjunto de síntomas que la ciencia ha denominado fibromialgia.

Tratamientos. Tónico arterial y reconstituyente cardíaco. Tónico venoso preventivo. Antioxidante muscular. Los pacientes mencionados se han recuperado considerablemente.

Al señor A. C. le han desaparecido casi 100 por ciento la inflamación y el dolor del antebrazo derecho.

Crónica 56 (plombemia)

El señor D. R.

El señor D. R. llegó a consulta recomendado por un compañero de trabajo. Es geminiano, tiene 53 años y desde hace 23 años trabaja en una fábrica de fertilizantes. Es soldador. El médico de cabecera le adelantó hace veinte años, cuando ya había comenzado a tener problemas, que no debería permanecer en la fábrica más de quince años.

Empero todo eso lo vine a saber después.

Las primeras palabras de D. R. fueron acerca de sus cálculos renales, que no habían cedido al láser (litotricia). Le habían dado ocho aplicaciones de rayos la primera oportunidad y 12 aplicaciones la segunda, desprendiendo sólo un trocito pequeño que salió entero dañando la uretra, haciendo expulsar una pequeña cantidad de sangre. Después de eso los especialistas desistieron de continuar con los rayos láser, proponiendo a D. R. tomar 4 litros de agua por día. Sin embargo la situación en el trabajo no es buena, padece mucho, hay diez supervisores para cuatro trabajadores que quedaron después de dar de baja a tantos otros, teniendo que ejercer toda la tarea y totalmente vigilados. Lo cual no le permite siquiera tomar agua durante las horas de taller. Después del estudio, cuando le preguntaba acerca de las sustancias tóxicas en la fábrica y su protección, me mencionó que solamente le dan delantal de cuero y guantes, y los delantales ni siquiera con metal protector de amianto.

Trabajó todos estos años con plomo, hierro fundido, hierro dulce, muchísimo polvillo de fertilizantes y las varillas de soldadura de desechos metálicos y carbono, principalmente.

Está sufriendo adormecimiento en las manos, no puede orinar, para hacerlo tiene que acostarse y friccionarse.

Signos iridales. Nube plomiza azulada en el arco linfático y de la piel hacia el área cerebral. Nubes plomizas azuladas en vesícula, área de la piel y circulatorio hepático, en pulmón, también en área de la piel y circulatorio, en tráquea, pero más denso (como solidificado). Pterigium de esclerótica hacia columna. Laguna cerrada profunda en riñón izquierdo, de tono gris azulado. Venas marcadas en la esclerótica de un rojo sangre vivo hacia el pulmón.

Diagnóstico constitutivo. Intoxicación por plomo generalizada. Desgaste renal. Intoxicación biliar. Tumores benignos en la vista.

Diagnóstico fisiológico. La intoxicación por fertilizantes ha debilitado su sangre, quedando usted propenso a una anemia severa. Empero el elemento que ha sedimentado en su organismo es el plomo, el cual ha recorrido su organismo hasta depositarse en el riñón izquierdo, produciendo allí la litiasis de un material difícil de desintegrar aun con la litotricia. Esto ha ido desgastando sus nefrones y corre usted riesgo de una insuficiencia renal.

Diagnóstico patológico. Principalmente, plumbemia. Litiasis renal de materia dura, probablemente de plomo con carbono, ya que se observa el signo de la laguna renal más oscuro que el de la intoxicación en la sangre. Por otro lado podría obstruirse su piel y dejar esta de respirar.

Diagnóstico específico. Nos apoyamos además en sus análisis clínicos:

Triglicéridos: 327 mg/dl	Normal: hasta 200
Colesterol total: 280 mg/dl	Normal: hasta 200
Uremia: 60 mg/dl	Normal: hasta 45

—Trataremos la plumbemia y la uremia combinadas en un fuerte depurativo. Los cálculos de plomo y carbono por otra parte. Un curativo renal. Y debe cambiar de empleo; comprendo que es su medio de vida.

—Sí, estoy de acuerdo, un amigo me dijo que a él le pasó parecido con zinc y lo jubilaron gracias a la orden médica debido al resultado. Además puedo hacerle un juicio a la fábrica en todo caso. Pues tengo conmigo el trocito de cálculo que expulsé, y lo voy a hacer analizar.

—Estoy de acuerdo, y sería un beneficio para los demás compañeros que obligaran a la tal directiva a dar mayor protección a los trabajadores. Sin embargo, le sugiero asesorarse con un especialista en leyes. Tal vez sea mejor para todos y la directiva acepte darle jubilación dialogando primero, pues no le serviría quedar en el tapete público. Por otra parte, si litiga usted es el que queda esperando, aunque gane; esas cosas, y más con empresas tan grandes, llevan demasiado tiempo, durante el cual usted ya no estaría trabajando allí ni cobrando ningún salario. Analice todas estas cosas.

—Tiene usted razón, lo mejor es ir donde un abogado cuando tenga el informe médico e intentar hacer entrar en razón a los de la fábrica.

Crónica 57 (fibromialgia)

La señora T. S.

Librana, de 59 años, la atendí en mayo. Hace cinco meses se le sale de lugar el hombro izquierdo, no tiene ruido articular pero sí entumecimiento.

Le han dicho que tiene artrosis, tendinitis, artritis, pinzamiento en la cadera, casi no puede caminar del dolor. En las placas no le encontraron nada, todo bien; ésas habían sido las primeras especulaciones de los especialistas.

“¿Nada? Se da cuenta, Carlos, nada... ¿Y qué son estos dolores desgarrantes? ¿Nada?”

Tiene también taquicardias, prolapso de válvula mitral y presión sanguínea irregular.

Le han dado antiinflamatorios y calmantes, produciéndole pocos resultados benéficos, apenas transitorios.

Signos iridales. Arco senil. Líneas negras en arcos venosos. Cripta cardíaca. Decoloración sanguínea.

Diagnóstico constitutivo. Debilidad de la fuerza vital de su organismo. Afección venosa crónica. Patología de origen cardíaco. Debilidad sanguínea.

Diagnóstico fisiológico. En origen ha comenzado con una afección cardíaca, probablemente congénita, que le produjo cierta debilidad en la sangre. Esa debilidad afectó sus venas, hizo decaer su energía corporal y luego comenzó a debilitar sus músculos y articulaciones.

Diagnóstico patológico. Fibromialgia. Reuma muscular y tendinitis en la cadera, y calambres, todo esto consecuencia de la fibromialgia. Reumatismo óseo.

Diagnóstico específico. Hemos comprobado que la fibromialgia es una mezcla de sangre venosa en la sangre arterial, pero en mínima proporción, tal que no invita a los especialistas a relacionarla con enfermedad congénita cardíaca, pues están acostumbrados a esa enfermedad en grados mayores, en que inmediatamente es precisa una urgente intervención, con pocas probabilidades de vida. En este caso la mezcla es mínima, pero suficiente para que con el correr de los años se debiliten la sangre, las venas, los músculos, las articulaciones y por último el esqueleto.

En siguientes ocasiones hemos seguido platicando sobre su caso. Toda la vida sufrió taquicardias, y fue peor después de la menopausia.

En cuatro meses la paciente se encuentra aliviada en la clavícula, la espalda, ya no se le sale de lugar el hombro y está más animada. Aún padece dolores desde el hombro hasta el codo, en la cadera y en las piernas.

El tratamiento está siendo basado en antirreumático, antioxidante vegetal para fibromialgia y tónico cardíaco.

Crónica 58 (úlceras de ilion)

El señor O. C.

El señor O. C., acuariano de 45 años, comenzó a exponer sus dolencias narrando sus problemas de columna. Hace tres meses se le produjo una hernia de disco cervical, de la cual ya había sido operado.

Le quedó la columna vertebral lesionada a raíz de un disco intervertebral calcificado que tuvieron que extirparle, dejándolo sin broches ni collarín. Por otra parte no sueldan la quinta y sexta cervicales. A raíz de los nervios en los brazos quedaron lesionadas. Tiene severos problemas motrices, se le duermen los brazos.

Además sufre de lumbares, hombros, dolores constantes de cabeza y faciales-mastoideos.

Tiene la presión sanguínea irregular, descontrolada, a veces pierde la visión y generalmente ve como entre aguas.

Le diagnosticaron escoliosis, picos de loro y pinzamientos.

Tiene O. C. mucha acidez estomacal, gastritis, sangrado rojo en el intestino, aunque a veces la sangre es muy oscura.

Le encontré criptas en zona intestino delgado, desnivel de tejido estomacal, canaleta de sistema nervioso autónomo, laguna abierta gelatinosa lumbar y otros signos similares. Aplanamiento lateral (nasal) interno.

La cripta nos indica una úlcera. El desnivel estomacal, propensión a ulcerar el estómago, actual gastritis. La canaleta en sistema nervioso autónomo, desgaste de los nervios. La laguna abierta gelatinosa articular, artrosis infectada. El aplanamiento, dificultad respiratoria, pues fuma dos cajillas por día.

Una posible infección ósea proveniente de una mutación viral de su infancia, en que padeció fiebre reumática, pudo ir destruyendo las articulaciones. El dolor y el sufrimiento dieron la gastritis casi ulcerosa y ésta derivó en una ulceración del tracto asimilativo del tubo digestivo.

Estimamos que sufre una tuberculosis ósea (aunque no dimos este diagnóstico) o algo similar. Es una artrosis generalizada consecuente. Gastritis severamente erosiva. Úlcera de íleon de intestino delgado. Reuma bacteriano.

Al darle el diagnóstico, O. C. recordó esos otros síntomas que “no sabía si serían importantes”. En la noche sufre fiebres inexplicables con copiosa transpiración. En una época le hacían darse un benzetacil mensual, de lo cual desistieron pese a seguir los síntomas.

—Con razón, ese remedio es un poderoso antibiótico, y ni siquiera así lograron frenarle, con lo que abandonaron todo intento. Empero tiene usted una úlcera de íleon y eso es urgente, debe ir donde los cirujanos sin que nada lo aplace.

Con nosotros, estará tratado con curativo de intestino delgado, una fórmula para gastritis, otra para reumatismo, otra para hemorroides internas, una crema para hernias discales, un antiviral y un producto vegetal y mineral en polvo para la artrosis.



CONCLUSIONES

A partir de otros estudios iriológicos de casos analizados de esta forma, hemos llegado a conclusiones esclarecedoras sobre enfermedades aún no totalmente explicadas como el cáncer, el lupus, la esclerosis múltiple, el vitiligo.

Cáncer. Hay debilidad general congénita, aunque no se manifieste. Donde comienza, empieza a producirse más fuerza o actividad que lo común. Esto se explica en la actividad de un virus o patógeno aún no descubierto. Nuestra conclusión es que el cáncer es congénito (*ens dei*) y viral.

Lupus. Hay exceso sanguíneo y linfático, al tiempo que inutilidad del mismo (anticuerpos inútiles). Podría tratarse de un *ens dei* de esfuerzos inútiles o vanos tras cosas meramente materiales. El mecanismo de protección se debilita por consecuencia, afectando la piel o los riñones. Clínicamente, desde mi punto de vista, es un tipo de retardo funcional linfático de nacimiento, por la antedicha explicación (según análisis psíquico de varios enfermos).

Esclerosis múltiple. Desmielinización, hasta la pérdida de todo el recubrimiento nervino, con los consecuentes infartos orgánicos correspondientes. Por observación de muchos casos, se trata de un autocastigo o autoflagelación inconsciente, en personas que se han hecho demasiado daño a sí mismas en existencias anteriores. Es decir, que es nuevamente un *ens dei*, de manifestación endocrina, verificándose una lesión inequívoca de suprarrenales. Esto explica que se alivie con cortisona y que la producción de la hormona colesterolol sea absolutamente deficiente. Por lo demás, poco importa qué gen o qué cromosoma encuentren deformado. La corrección de este tipo de enfermedades no la encontrarán con la genética. La encuentra el paciente resuelto a corregir su conducta.

Vitiligo. Se decolora la piel. Deja de funcionar progresivamente la función cromatósfera de la hormona pigmentaria de la glándula hipófisis. El problema en este caso coincide con debilidad acentuada del cuerpo vital., manifiesto o signado al iris en el centro vital del cerebro. Se trata de algún tipo de parásito que vive a expensas de la vitalidad del individuo. Al manifestarse en la cabeza nos da a concluir en una larva mental (*ens astrale*). Coincidentemente, las cuadraturas de estos individuos dan una existencia llena de nudosas complicaciones inexplicables, y en más de una ocasión de análogas complicaciones físicas inexplicables. ¡He allí la relación entre la fuerza de los astros con la del pensamiento!

ANÁLISIS CLÍNICOS

EJEMPLOS DE ANÁLISIS DE LA MEDICINA CONTEMPORÁNEA OCCIDENTAL (material extraído de estudios de nuestros pacientes)

Ejercicio. Buscar el método iriológico para buscar la misma información. (Se recomienda repasar: anatomía y fisiología, patología y terminología médica –valores normales– del curso de botánica medicinal.)

ESTUDIOS REALIZADOS	VALORES INDICATIVOS DE ENFERMEDADES O DIAGNÓSTICO CLÍNICO	SIGNOS IRIDALES
1. Análisis de orina.	Deoxipiridinolina en la orina: infección urinaria.	
2. Análisis de sangre, hormonas de paratiroides.	Paratiroides sana, cálculos de fosfatos por otra causa.	
3. Análisis de sangre, perfil tiroideo.	TSH 12,5 (normal hasta 3). Bocio Hashimoto.	
4. Análisis de sangre: glucosa.	Diabetes.	
5. Análisis de sangre: perfil lipídico.	Colesterolemia.	
6. Análisis de sangre: perfil tiroideo.	Hipotiroidismo.	
7. Análisis hormonal femenino completo y resonancia magnética de silla turca, hipófisis.	Prolactina 196 (4 a 30). TSH alto. SFH y LH normales, pero muy distanciados (deberían estar cercanos). Resonancia: asimetría de la glándula hipofisaria, sin evidencia concluyente de adenoma. Para mayor precisión diagnóstica se debería complementar con secuencias con contraste paramagnético.	
8. Bacteriuria cuantitativa y antibiograma.	Estafilococo blanco sutil (apofitma). El antibiograma, para saber en antibiótico al cual es sensible el patógeno (y no resistente).	
9. Biopsia de la piel.	Solamente una bacteria.	
10. Colonoscopia.	Divertículos intestinales.	
11. Ecografía ventral.	Once quistes, siete en el ovario izquierdo, cuatro en el derecho.	

12. Electroencefalograma.	Foco epiléptico izquierdo.	
13. Electromiograma, tomografía computada, punción y biopsia de músculo.	Clínica: hiperreflexia, fasciculaciones en las piernas. Tomografía: esclerosis lateral amiotrófica. Electromiograma: lesiones de axones en L3-L4. Punción: proceso degenerativo inmunorreactivo. (El paciente se niega a tomar cortisona.)	
14. Ergometría.	Tensión arterial hasta 28 de sistólica (alta).	
15. Estudio muscular nuclear.	Miastenia grado 5. (No puede caminar, tragar ni respirar. Le sacaron la glándula timo.)	
16. Hemograma.	Anemia, falta de hierro.	
17. Hemograma completo y ecografía abdominal.	Metaplasia mieloide atnogénica estacionada (de médula ósea). (Sólo admite trasplante de familiar, de hermanos) 30.000 glóbulos blancos. Hiperesplenomegalia. (La paciente tuvo 25 erisipelas.)	
18. Medición de presión ocular y estudio oftalmológico.	Glaucoma congénito bilateral de ángulo abierto. (La bebé lleva ya hechas cinco operaciones de troneclotomía; cortes para drenar el humor acuoso).	barahud.com
19. Observación por lámpara de hendidura.	Perforaciones en el globo ocular.	
20. Placa de columna.	Cervicitis crónica.	
21. Proteínas en sangre.	Proteinemia.	
22. Punción tiroidea.	Bocio, con nódulo grado 2.	
23. Radiografía de rodillas.	Artrosis reumatoidea.	
24. Resonancia magnética.	Neuropatía. Displasia genética conjuntiva. Denervación.	
25. Test de alergias.	Alergia al yodo. Dermatitis.	

CONCLUSIONES DE LOS ANÁLISIS CLÍNICOS

Los diagnósticos clínicos de la medicina moderna se caracterizan por ser anatómicos técnicos, fisiológicos cuantitativos y patológicos especulativos. En cuanto a los resultados, en ocasiones hemos encontrado que son específicos, de amplia descripción, cuando una patología pasa a estar definida. Y como elemento carente, entendemos el más importante la falta de análisis de causas psíquicas, así como también de la relación entre los diferentes valores cuantitativos con las afecciones orgánicas y de cómo se interrelacionan entre sí. Carencias que entendemos se han ido dando por la atención cada vez más concentrada en la “parte” y no en el “todo” orgánico, y seguramente no ajenas a cualquier estudiante de medicina contemporánea, pero sí a quienes pasan ya años alejados del estudio integral (aunque fuera físico) del hombre.

En este caso la iriología es la ciencia que viene cumpliendo ese rol integrador a nivel internacional, valor por el cual los sistemas de medicina europeos comienzan a permitir una concisa unión entre una iriología científica con la ciencia actual. Y es más, en algunos (no muchos aún) institutos de salud privada comienza a esbozarse la idea de la integración de las medicaciones naturales en todo lo que es posible ello, además del sistema de diagnóstico por el iris. Y de forma o método naturopático, no sólo homeopático, pues es bien sabido que existen desde hace ya muchos años hospitales homeopáticos, los cuales han demostrado excelentes resultados con su método hahnemanniano. ¿Cuánto más sería el beneficio público con las dosis paracelsianas? La respuesta podría quedar en silencio si no se hace el bien de intentar. Después de todo, en la ciencia paracelsiana descansa la causa de nuestros conocimientos modernos en medicina de laboratorios. ¿Por qué habríamos de dudar de la sabiduría médica universal causativa? La respuesta a eso parecería evidente: por los adelantos técnicos y análisis clínicos sorprendentes. Los aun más sorprendentes descubrimientos científico-médicos han opacado totalmente o casi totalmente el respeto por la sabiduría médico-iniciática, digamos a nivel poblacional en general, con las obvias excepciones a la regla de algunos grupos o pequeñas poblaciones en lo largo y ancho del mundo.

Pero, ¿cómo podríamos refutar con bases intelectuales o racionales que ni tan perfectos son los sistemas científico-médicos, por no poder por sí mismos, sin la intervención del médico-sabio, integrar y explicar cabal y completamente, a satisfacción, las causas y efectos de toda enfermedad? Además no resultan tan evidentes las suposiciones especulativas de la medicina contemporánea acerca de sus propios resultados clínicos, como demuestra la creciente proliferación de las enfermedades mortales y de las crónicas. Habría que analizar paso a paso, ¿cuáles enfermedades se afirma que con relación a la época de los grandes médicos sabios se han logrado superar ampliamente y en realidad se las ha camuflado con diferente nombre? ¿Por qué tan pocas explicaciones a los enfermos, cuando en realidad es un derecho legal del paciente en los códigos de casi todos los países? En mi práctica he podido verificar que tras la justificación de que es “para no preocupar”, en realidad es en el fondo una suerte de “vergüenza por la poca utilidad” del sistema. Tengamos en cuenta de que si comprendiésemos que estamos prácticamente todos demasiado enfermos, deberíamos cambiar con urgencia inaplazable la forma de vivir, de comer y beber, de pensar y de sentir. Es claro, tal vez se volvería un mundo un poquito mejor y muchas enfermedades sólo con eso dejarían de existir. ¿Acaso no nos acercaríamos a

la sabiduría de los hindúes, médicos del Ayurveda, que enseñan a vivir con salud y no a desordenarse con “libertad y derecho” para luego en muchos casos no poder siquiera “emparchar” dolencias de lógica consecuencia? Y una tercera pregunta sería: ¿a quién puede no interesarle ese cambio de vida que nuestra propia naturaleza nos exige? ¿Cuál es la fuerza que nos empuja a todos a vivir indebidamente, que es la misma que empuja a la ciencia médica contemporánea a desordenarse tremendamente, dentro de una apariencia muy bonita y “vendible”, con sus cientos de aparatos técnicos supuestamente infalibles, y que es la misma fuerza que no nos permite ver claramente que esos miles de aparatos no son tan infalibles? ¿O acaso no observamos todos los días que la enfermedad pública crece? La respuesta no es contra los pobres médicos, que hacen lo mejor que pueden. Tampoco contra los políticos, enredados en sus propios autoengaños. Y no siendo contra nadie ni contra todos, volvemos a la fuente paracelsiana. Teofrasto enseñó que debemos buscar la causa de esa enfermedad “social” (la de mantener firme el error humano y la consecuente enfermedad, y eso sí, muy disculpado o autoindulgente) dentro de nosotros mismos. Es un ens veneni, diríamos, eso de gusto por el dolor o por el error que todos cargamos dentro de nosotros mismos. Dijo Teofrasto que la causa de la enfermedad (el enfermador) está dentro de nosotros mismos. Y que la causa de la curación (el sanador) también está dentro de nosotros mismos. ¿Por qué la ciencia médica universal nos resulta “pura palabrería incomprensible”, “lindas teorías fantásticas” o “bonitas filosofías sin base científica”? Después de rigurosas reflexiones llegué a la conclusión de que en el fondo es, por un lado, que fuimos educados diferente. ¿Pero por qué, una vez que sí sabemos, igual educamos a nuestros hijos como lo hicieron con nosotros? Nuevas rigurosas reflexiones en el terreno de lo médico en que he incursionado a mi gusto estos años me han llevado a la conclusión de que cada ser humano carga la fuerza contraria a la paz, el amor, la salud y todos los valores esenciales de los que hemos platicado en el curso de florales. Eso nos saca del campo de batalla. ¿Por qué combatir al doctor de la medicina contemporánea o a cualquier otro líder de cualquier medicina? ¿No es acaso más inteligente combatir el contrario que cargo en mí mismo para seguir fielmente las indicaciones de Teofrasto? Uno puede pasar la vida como quiera: protestando contra todos los sistemas para imponer aquello de lo que está convencido, o dedicado a dar aquello en lo que uno cree en forma desinteresada, y procurando actuar acorde con lo que dice. Por lo demás, poco posible es convencer a nadie. En esta época las teorías están “sobre la mesa” y cada quien puede tomar la “carpetita” que le plazca. Les diría que nada permanece oculto, que ha cristalizado todo lo necesario para entender. A convencerse, pues, de lo que más nos atrae. Desde ese punto de vista la discusión concluye. Por eso está dado así. Los caminos están muy libres. Cada quien está llamado a elegir el suyo. Por todo eso prefiero trabajar en paz, transmitir algo de Felipe Paracelso, que es un educador en medicina universal, porque me parece que ya dijo mucho, y no ponerme a discutir si las cosas son así o así.

Con relación a los resultados diagnósticos de los indios araucos y de los maestros Paracelso, Hipócrates, Hermes, Avicena, Krumm Heller, etcétera, ya hemos explicado que tienen poderes ocultos. Que utilizan las facultades del alma, los chacras muy bien

desarrollados, los doce sentidos muy bien aplicados, o como se les quiera llamar. Y que esos conocimientos no deben quedarse ocultos, por eso están por todos los lugares. Si pasamos las páginas, pero preferimos lo “más corto y rápido”, lo fácil, entonces es mejor creer tan sólo en las máquinas. Pero si nos da la gana de recorrer senderos difíciles, entonces sí será mejor creer. Después creer no alcanza, porque si no hacemos (fabricamos) esas facultades dentro de nosotros mismos, vamos a necesitar las “maravillas” científicas. Si es claro tenemos las reflexologías, una de ellas, muy completa, es la iriología. Pero si vamos a casos concretos de enfermedades graves, sólo con eso no. Necesitaremos trabajar en equipo con las máquinas. Así que de todos nosotros, tal vez alguno comprende y empieza a hacerse de su médico interior.

Octava clase

RESUMEN ANALÍTICO DEL CURSO DE IRIOLOGÍA

Primera lección

INTRODUCCIÓN A LA IRIOLOGÍA Y SIGNOS IRIOLÓGICOS

Se considera a Hipócrates el primero en describir la manifestación de las enfermedades del cuerpo humano en su propio iris. Sin embargo, como quiera que el hecho es inherente al ser humano, sí tal vez lo describió Hipócrates o lo desarrolló en 1873 Peczely, empero siempre existió esa signatura que la naturaleza otorga al ser humano para conocer las causas y magnitudes de sus afecciones físicas, sin necesidad de agredir el cuerpo.

Se consideran colores naturales originales del ser humano el azul celeste brillante y el avellana moreno claro brillante. El azul celeste es el color natural de la porción de rayos de ondas cortas que reflejan sobre el fondo del epitelio.

La densidad o contextura indica el tono general del sistema orgánico independientemente de lesiones, manchas, afecciones localizadas que se tengan.

Algunos autores clasifican la contextura en muy buena, buena, mediana, mediocre, mala y pésima.

La gráfica topográfica iridal que conocemos está trazada acorde a la anatomía del cuerpo humano.

El oscurecimiento del color y la separación de las fibras pueden significar predisposición por herencia.

Las nubes, bandas o líneas blancas o amarillentas, inflamación aguda.

Las manchas o líneas negras indican cronicidad.

Los signos negros indican fenómenos destructivos.

Es imprescindible que la medicina moderna se tome el trabajo de estudiar la iriología para evitar al prójimo tantas amarguras.

Krumm Heller preconizó la quirología médica, recomendó a Vidarráuzaga por su iriología. Y Paracelso anunció muy claramente las signaturas que sabiamente la naturaleza nos provee para que podamos leer en ellas como en libros abiertos.

El iriólogo debe familiarizarse con los círculos y los segmentos de círculo.

Los círculos del estómago, del intestino, del sistema nervioso autónomo, del sistema cardiovascular y endocrino, del sistema musculoesquelético y órganos importantes, las áreas más centrales del cuerpo, del sistema musculoesquelético en sus áreas más externas, del sistema circulatorio y linfático, y de la piel.

En la gráfica iriológica, valiéndonos de algunos conocimientos básicos de anatomía, debemos llegar a ubicar todos los pequeños órganos del cuerpo humano que no aparecen en el mapa.

Las intoxicaciones por sustancias químicas, muy valiosas en asuntos de medicina clínica y hasta forense, como hemos podido comprender, se signan como manchas o puntos de diferentes colores. Así, se han descrito los tonos del color para intoxicaciones por yodo, arsénico, mercurio, quinina, hierro, plomo, zinc, fósforo, azufre, bromo, sodio, antipirina, creosota y breas, estricnina, opio, cocaína, glicerina y ergotina.

Hemos estudiado, para guiar nuestros diagnósticos, la interpretación y la localización en el iris de las pigmentaciones: puntos blancos, puntos amarillos, puntos amarillo verdosos, puntos amarillo azufre, puntos dorados, manchas oscuras, puntos verdes, puntos anaranjados, puntos amarillo oscuros con el iris en transparencia, puntos rojos, manchas rojas, manchas violetas, puntos malva, puntos azul índigo, puntos azul oscuro, puntos grises, puntos gris metálico, puntos gris azulado, puntos gris oscuro, puntos verde oliva, manchas claras amarillo marrón con iris transparente y turbio, puntos gris pizarra, puntos rojo negruzcos, puntos gris oscuro, puntos marrón negruzcos, puntos azul negruzcos.

El iriólogo debe manejar muy bien el sentido de la vista. También concentrar mucho la atención y distinguir todos esos tonos de color. En determinado tiempo debe saber reconocer el significado de cualquiera de esos signos automáticamente, cual una lectura sencilla del libro abierto de la signatura iridal.

Los signos en hueco indican carencia de sustancia o insuficiencia.

Los signos en relieve indican un exceso de sustancia o inflamación de tejido.

Los desniveles indican debilidad.

Los signos cerrados o ribeteados, indican que la enfermedad no avanzará.

Las lagunas son signos en hueco que indican un comienzo de patología. Si son abiertas pueden empeorar. Cerradas, están detenidas.

Los arcos de círculo son signos de nervios alterados en el grado de profundidad y el tono del color.

La ley de Hering afirma que los tejidos iridales se recomponen en la medida que las zonas que allí se reflejan se van curando.

El signo característico del arco circulatorio y linfático que indica infección es una cadena blanca y el iris en transparencia en la zona infectada. Si hay intoxicación aparecen diversos colores en la cadena.

Los anillos nerviosos completos indican crisis nerviosas.

El arco senil indica debilidad vital, muy especialmente del metabolismo celular.

La corona simpática (gola) es el círculo del sistema nerviosos autónomo que se deforma hacia donde los nervios más pueden afectar.

El oscurecimiento de la zona de la piel (cerco de costras) indica saturación e hipofunción epidérmica.

Las manchas sóricas son oscurecimientos más oscuros que las manchas de yodo, indican procesos patológicos en gestación, por retención de humores dañinos en el cuerpo.

La lectura correcta de los signos patológicos, como las lagunas, para un diagnóstico patológico, requiere el conocimiento teórico previo de patologías de cada órgano del cuerpo.

Las criptas indican procesos destructivos, de mayor o menor gravedad según la profundidad de la marca.

El Rayid es la ciencia que estudia los tipos de personalidades por el iris.

Distingue los tipos de persona: joya, flor, arroyo y punta de lanza.

La concordancia está basada en que determinados tipos de personalidades atraen más o menos en forma semejante determinadas patologías.

Leonardo da Vinci y todos los iniciados adelantados de todas las épocas fueron perseguidos por los sistemas políticos o médicos de su época, pues no los comprendieron.

Conocer la anatomía del ojo es imprescindible para poder comprender los signos en cualquier parte del ojo u ojología, ciencia que todo iriólogo debe manejar algún día. Durante este módulo se han dado sintomatologías en el ojo (ojología) que son características de diversas enfermedades, como una introducción al tema.

Así, se debe tener muy claro lo que son el aparato lagrimal, el globo ocular, la esclerótica, la córnea, la coroides, el iris, la retina, el cuerpo vítreo, el cristalino y los órganos accesorios.

También se deberán comprender la vascularización y la inervación del ojo, el sistema de la visión y, muy especialmente, el mecanismo de impresión de los cambios orgánicos y fisiológicos al iris.

De adentro hacia afuera, el iris presenta: el endotelio, la capa basal anterior, el estroma, la capa basal posterior y el epitelio.

En la capa media (estroma) es donde se encuentran las células pigmentadas.

Los signos pigmentarios se producen por medio del sistema vascular y los cambios del tejido por incidencia del sistema nervioso.

Algunos autores han clasificado las perturbaciones iridales en: primer grado, segundo grado y tercer grado.

Entre los distintos aspectos que puede presentar el iris que estudiemos hemos ejemplificado diecisiete grupos de signos con sus significados generales (interpretación general).

La relatividad de tal interpretación dependerá de los signos destructivos, crónicos, subagudos o febriles, cuyos momentos de aparición en el cuerpo han podido interpretarse: como enfermedades que ya se padecieron, enfermedades que se padecen o enfermedades que están en vías de desarrollo. Para distinguir esa relatividad es necesario un detallado diálogo con cada paciente acerca de su pasado patológico, su vida actual y la posible herencia.

Se han estudiado signos frecuentes y su interpretación según el círculo en que se encuentren. También en esto debe quedar práctico el iriólogo para poder leer fluidamente los signos de acuerdo al círculo sobre los que éstos se hallen.

Un iris perfecto de bebe sano es totalmente uniforme y sin diferencias de colores ni relieves.

Con la finalidad de estudiar ejemplos prácticos hemos recibido desde Argentina más de 100 diapositivas en video con la interpretación de los signos.

Las gráficas anatómicas del ojo permiten imaginar en forma práctica los órganos internos del ojo humano.

La ubicación de los órganos en la gráfica topográfica del iris se corresponde con una armonía propia de la sapiencia arcaica de nuestra naturaleza. La habilidad de sus autores se ha remitido a interpretarla.

En distintas latitudes del mundo y en diferentes idiomas diferentes autores han investigado las posiciones de los órganos.

Las gráficas del doctor Jensen han proporcionado claridad sobre cada sistema en particular.

Algunos autores han relacionado sabiamente las zonas iridales con los meridianos del chi.

Segunda lección **TÉCNICAS IRIOLÓGICAS**

Un buen iriólogo debe conocer los principios elementales de la nutrición sana. Durante las consultas ingresará una y otra vez en el tema, por inquietud de los propios pacientes. Por ello, debe conocer herramientas para responder y asesorar en forma efectiva.

Dentro de los principios fundamentales de la nutrición naturista analizamos las definiciones, las descripciones, los síntomas y los alimentos que curan o mejoran y previenen 43 enfermedades distintas.

Luego hemos descrito las propiedades curativas y las indicaciones terapéuticas de 21 frutas, 31 verduras y 8 alimentos diversos.

La guía práctica para el iriólogo es una recopilación de todos los signos iridales y las transformaciones pupilares estudiados en el curso, dados en forma alfabética para orientación rápida en nuestras consultas. Hemos estudiado 173 signos diferentes, con sus interpretaciones generales. Luego bien, el iriólogo deberá aprender a analizar el signo con relación al conjunto.

Hoy en día los estudios iriológicos utilizados en medicina se realizan con iriscopios computarizados.

En algunos países se han comenzado a aplicar las técnicas biométricas en fronteras. Se trata de registrar ya no sólo las huellas digitales sino también los signos iridales, entre otros.

En los países donde la iriología se ha unido a la ciencia médica se utilizan modelos de máquinas que a la vez sirven a la iriología, la esclerología y el Rayid.

Los libros de iriología que se venden en el mundo muestran a las claras la creciente unificación de la iriología en los diversos sistemas naturópatas.

Incluso existen programas de software en los cuales se ingresa la fotografía del paciente y el diagnóstico sale automáticamente. Hemos entendido y explicado que esos sistemas sólo podrían lograr una parte, que el estudio directo de observación y el análisis profesional de la fotografía no pueden ser totalmente reemplazados, si queremos una iriología humanista y completa.

Hemos apartado siete casos de materiales públicos para ir estudiando fotografías con sus descripciones hechas por profesionales.

Hay en el mundo cámaras de fotografía para el iris que proporcionan fotos en cinco tamaños distintos en forma instantánea para mayor apreciación del todo o de los detalles.

Lo mismo podríamos decir de las lupas manuales con buena fuente de luz y diferentes aumentos. Podemos asegurar por experiencia directa que en un mismo iris se observan elementos complementarios para un diagnóstico completo.

Tercera lección **PREVENCIÓN POR EL IRIS**

Los signos pupilares deben verificarse en signos iridales.

Para estudiar la pupila se oscurece la luz de la habitación y se someten las pupilas, de a una, a una fuente de luz creciente.

Hemos descrito diez fenómenos pupilares conducentes a un buen diagnóstico del estado reactivo del sistema nervioso central.

Luego estudiamos 12 tipos de aplanamientos y sus interpretaciones. Y seis tipos diferentes de pupilas oblicuas y su lectura o significado.

Describimos a continuación cinco fenómenos posibles al lumen (abertura pupilar). Y tres transformaciones del borde pupilar.

En los 14 casos provenientes de nuestras consultas que incluimos en este tema describimos síntomas, trastornos pupilares, diagnósticos y verificación por signos iridales. Ejemplifican elementos que el iriólogo debe tener en cuenta en sus análisis y diagnósticos.

Para el caso de las once patologías en general por debilidad, para las cuales preparamos once remedios naturopáticos-homeopáticos-florales, describimos: el nombre de la enfermedad, los síntomas de debilidad, los posibles signos iridales o trastornos pupilares, y el diagnóstico patológico explicado someramente. Es un trabajo en general y más completo; quien desee profundizar en este estudio es menester que recorra uno a uno estos casos e intente comprenderlos.

Siguiendo con las debilidades orgánicas manifiestas en el tejido iridal, hemos incluido una relación de debilidades orgánicas que tienden a dar determinadas patologías; simplemente por pertenecer a determinado signo zodiacal se es susceptible de padecer enfermedades en las zonas que rige el signo. Para cualquiera de ambos casos tenemos sales naturales inorgánicas, cada una de las cuales actúa fortaleciendo las debilidades de un signo zodiacal en particular, e independientemente de ello actúan sobre determinadas patologías orgánicas en general. Esto nos recuerda la acción de los elixires florales.

Con este conocimiento podemos dedicar talleres a formar el primer mapa iriológico-zodiacal.

La dosis preventiva de estas sales es una toma de 30 gotas. La dosis en debilidad orgánica es de dos tomas. Y la dosis en la patología es de cuatro tomas de las mismas 30 gotas.

Las cuatro crónicas que siguen a continuación, continúan ejemplificando los beneficios de esta ciencia natural de la iriología.

Sabiendo el año de nacimiento ya podremos conocer los años importantes de nuestra vida, y a través del significado de los arcanos (estudiados en aromaterapia) conocer por qué clave es que es importante.

Sabiendo el día, el mes y el año de nacimiento podemos deducir por numerología la urgencia para el alma humana en esta existencia. Algo a lograr inaplazable. La interpretación se realiza por los mismos arcanos.

Con los dos nombres y los dos apellidos, sumados a la urgencia interior, sabremos la tónica fundamental o arcano que sintetiza esa cualidad que ya posee el alma, que ya ha logrado, que aplicada sabiamente conducirá al éxito. Se trata por eso de la tónica fundamental.

Sumada la tónica fundamental a la suma cabalística de una fecha determinada, se conocerá la tónica del día.

Y si a esto le sumamos la hora que nos interesa investigar, nos dará la tónica del acontecimiento en particular.

Las matemáticas son exactas.

Todo esto lo hemos incluido para que el terapeuta conozca las propias bases sobre las que descansa.

La importancia de la palabra se demuestra analizando sinceramente cualquier acontecimiento simple de la vida.

En las 30 clínicas incluidas en este tema se analizan en conjunto los síntomas del paciente, los signos iridales o pupilares encontrados, con los datos médicos obtenidos en cada caso, a veces coincidentes, a veces no, con la orientación dada al paciente como resultado final. Todo esto ejemplifica el trabajo práctico concreto del iriólogo y el campo en que se está incursionando, cual es el de la medicina, como podríamos decir durante el curso de florales que incursionamos en el campo de la psicología.

Cuarta lección

ANATOMÍA Y FISIOLÓGÍA IRIOLÓGICA, Y OTROS MÉTODOS DIAGNÓSTICOS

Para algunos autores, la mezcla de razas humanas es la causa original de las diferencias de color en el iris.

Los signos de carencia de sustancia al iris podrían indicarnos deficiencias alimentarias. En tales casos, así como en cualquiera de las enfermedades que estudiamos con relación a sus alimentos curativos o preventivos, nos será de mucha utilidad en nuestras consultas conocer en qué alimentos se encuentran los elementos que se necesitan. Por otra parte, muchas veces se consulta al iriólogo por determinada enfermedad, ya sabiendo, por parte del médico, qué vitamina, mineral o proteína debería ingerir en más cantidad para mejorar la salud. Por todo eso, las tablas correspondientes a la cantidad de miligramos o microgramos cada 100 gramos de alimento que encontramos de cada

vitamina, mineral o proteína o aminoácido, y las cantidades diarias recomendables según la edad, son datos imprescindibles en la mesa del iriólogo. Muchas veces los pacientes directamente preguntan: ¿en qué alimento encuentro tal mineral que el especialista me indicó aumentar?

Complementario con lo anterior, dimos a continuación nociones elementales de bioquímica. Para nuestros diagnósticos iriológicos es de suma utilidad. Sabiendo los síntomas que se presentan frente a la carencia de determinada vitamina o mineral, proteína o aminoácido, y conociendo los síntomas del paciente, y si sus signos revelan falta de sustancia, podremos acercarnos a definir diagnósticos constitutivos de carencia de tal o cual elemento bioquímico y, validos de las tablas anteriores, ofrecer un asesoramiento recuperativo completo basado en una buena alimentación.

Tenemos también las cualidades e indicaciones terapéuticas directamente, de cada elemento.

Las afirmaciones quirológicas nos permiten comprender la tremenda analogía y exactitud de las signaturas quirológica e iriológica.

Conociendo las eminencias y los montes, las líneas, los signos y las señales, las uñas, y considerando la experiencia del doctor Krumm Heller, que nos obsequia un glosario de 190 enfermedades en las cuales designa tres características quirológicas en común infalibles para cada caso, podremos corroborar mediante la quirología científica todas nuestras conclusiones iriológicas, o bien preferir la quirología médica y dedicarnos solamente a esos diagnósticos.

Como técnicas complementarias, incluimos un estudio del estado de la lengua, de la fisionomía, de los ojos en particular, de labios, uñas, extremidades, piel, sudores, dientes, orejas, color facial, cabello. Todas las signaturas descritas en este apartado servirán de complemento o corroboración de la signatura iridal o quirológica completas, o de cualquier sistema de diagnóstico.

En materia de anatomía topográfica, es necesario familiarizarse con las horas (convencionales) en que encontramos en la gráfica derecha o izquierda a cada órgano. En la práctica resulta interesante saber qué enfermedades pueden corresponder a cada órgano. Para ello nos hemos remitido a incluir algunos ejemplos.

Y aquí comenzamos con los ejercicios, ya habiendo dado suficientes ejemplos de signos iridales, para práctica y experiencia de cada nuevo iriólogo. Se trata del repaso de las patologías mencionadas, el discernimiento de los signos que deberían encontrarse en el iris y exactamente en qué lugar. Además, en qué otra área iridal podríamos corroborar nuestro diagnóstico. Todo esto, que puede parecer complicado en la teoría, se torna práctico y continuo durante nuestras sucesivas consultas, hasta convertirse en un lenguaje sencillo para el iriólogo experimentado.

Una de las ventajas muy claras de la iriología es la facilidad de encontrar las patologías de glándulas endocrinas, las cuales, junto al sistema nervioso, dirigen u organizan todas las funciones orgánicas. Necesitamos, pues, estudiar a fondo, aun profundizando lo dado en este módulo, todas las funciones y las hormonas secretadas por cada glándula, sus campos de acción, las patologías que pueden derivar de su mal funcionamiento y las enfermedades de las glándulas en sí. Eso nos permitirá comprender aun más a fondo la patología de todo el cuerpo.

Asimismo, la comprensión de la clasificación de los nervios por su constitución y sus funciones, así como el estudio de todas las enfermedades derivadas de los mismos, concluyen en la comprensión integrada de la fisiología y la patología corporal.

Quinta lección

PATOLOGÍA IRIOLÓGICA

Se ha ampliado la lista de enfermedades dadas durante botánica medicinal. Algunas de ellas se repiten y muchas se agregan a aquellos listados. Lo importante es ir conociendo las sintomatologías que corresponden a cada enfermedad y sus definiciones. Se han dado sus nombres técnicos y se han puesto como ejercicio la zona y los signos iridales para práctica previa del nuevo iriólogo.

Las 415 enfermedades propuestas a estudio parecen ser muchas o todas y, sin embargo, si incursionáramos en el “renglón” exclusivo de la patología médica específica o por especialidad, encontraríamos la sorpresa de que son solamente algunas y someramente explicadas. Consideramos suficiente este comienzo, y necesario para el iriólogo conocer y ampliar con su propia experiencia.

Además consideramos que es más necesario comprender a fondo el funcionamiento y la estructura del organismo en la salud y cómo se procesan todas sus perturbaciones o enfermedades. Considero que quien logra esa profundidad muy particular, probablemente intrasmisible en un texto cabalmente, llega a conocer los desórdenes orgánicos, aunque no conociere de memoria sus rótulos o descripciones científicas. Empero, reiteramos que en materia de diagnósticos es preciso conocer lo convencional, pues nos manejaremos en medios en que se conoce tal o cual sistema de descripción patológica, y con esas terminologías (según el lugar o la cultura del mundo) es que tendremos que sabernos entender.

Sobre lo que decíamos de las patologías específicas de cada especialización médica, damos un ejemplo de la especialización en la que como iriólogos entendimos que más debemos interiorizarnos, que es la del oftalmólogo. Por ello el glosario de 108 enfermedades sólo de la vista (glosario elemental, no completo) ejemplifica que miles pueden ser los matices patológicos para todo el organismo humano. Por otra parte, las descripciones dadas en este glosario son también una breve síntesis, suficiente para la práctica iriológica.

El siguiente glosario de enfermedades indicadas por la vista se refiere a enfermedades de cualquier parte del cuerpo, entre cuyos síntomas se incluye algún signo en cualquier parte del ojo. Leído desde las perturbaciones en el ojo, significaría por sí mismo un breve listado de la ciencia llamada ología o sistema de diagnóstico de enfermedades orgánicas por signos concretos en el ojo.

Sexta lección

EJEMPLOS DE DIAGNÓSTICOS

Llegamos en este curso de diagnosticadores por el iris, al diagnóstico. Ya hemos hablado de la importancia de la palabra en el diagnóstico. El diagnóstico debe ser preciso, sin vacilaciones.

Si estamos seguros solamente de algo anatómico o constitutivo, de carencias o excesos de sustancias, etcétera, pues eso diremos, sin vacilar.

Si estamos seguros de las diversas interrelaciones en el mal funcionamiento o el estado constitutivo de diversos órganos y nos sentimos capaces de relacionarlos verbalmente, pues eso diremos, sin vacilar.

Si estamos seguros de saber exactamente las patologías que el paciente tiene, podremos dar ese paso adelante y dar los diagnósticos patológicos. Recordemos que aquí estamos entrando en un terreno polémico. Hasta el diagnóstico fisiológico nadie pone trabas, es simpática la iriología, pero en patología entramos en el terreno mismo de la medicina y en cada país hay leyes. En este aspecto cada quien decide como iriólogo si da el paso o no lo da. Pero si lo da, délo sin vacilar.

Si estamos seguros de saber, además de la enfermedad, sus causas, su desarrollo y sus consecuencias, y hasta podemos relacionarla con estudios clínicos que nos llegan, adelante, a tal paso, sin vacilar.

Por esto hemos ejemplificado 50 casos de nuestras consultas, transcribiendo parcialmente algunos párrafos de diagnósticos de diferente “clasificación”, según su carácter fundamental para lectura del nuevo iriólogo y comprensión de las posibilidades de diagnóstico. Mucho más podría decirse o escribirse. Diagnósticos largos o complejos también pueden realizarse. Empero, es mejor que esas decisiones las tome cada quien, si se dedica a un tipo u otro de diagnósticos para empezar, o bien si se extiende más o menos en sus diagnósticos. Entiendo que, largos o cortos, lo importante es que sean claros.

Además hemos propuesto, por tercera vez, como ejercicio, basados en todo lo estudiado de anatomía iriológica y patología, llenar los espacios en blanco con los sinos y las zonas donde se encuentran las claves para haber llegado a cada uno de los 50 diagnósticos transcritos.

La diferencia de las palabras a utilizar para un mismo signo iridal según las edades se debe a lo relativo a posible gravedad futura del mismo.

Dimos cuatro ejemplos, extraídos de nuestras clínicas, de un mismo signo encontrado en personas de tres edades distintas y los diagnósticos relativos dados, según la edad y el resto del estado de salud.

Acerca de la terminología médica, deberemos habituarnos a ella para poder asesorar y orientar continuamente a nuestros pacientes en los casos que nos traen con informes médicos que no entienden ni el especialista les ha explicado.

Séptima lección

CLÍNICA DEL IRIÓLOGO

Las clínicas expuestas como completas no se refieren a extensas, sino simplemente a tener integrados los elementos de los diferentes tipos de diagnósticos propuestos en el curso. Por otra parte, tratan casos de enfermedades difíciles, de difícil diagnóstico. Entiendo que esos casos llegan al iriólogo en el momento adecuado. Al ser un sistema natural, la misma naturaleza se encarga de hacer “llegar” a la clínica los casos que el terapeuta podrá ayudar si permanece fiel a los principios de la medicina.

Con relación a los estudios clínicos, hemos dialogado sobre todos los posibles análisis que se realizan en el campo de la medicina convencional para saber lo que al cuerpo humano le suceda. De todo eso hemos concluido que necesitamos entender todos esos sistemas de información científica, pues llegarán a nuestras manos en un alto porcentaje

de casos clínicos. Nos serán útiles, además, para orientarnos sabiamente en las zonas a buscar en nuestro estudio iriológico. Y en muchas ocasiones imprescindibles, si aún no hemos dado los pasos de diagnósticos patológico o específico.

Sin embargo, hemos enfatizado en la idea de que no es nuestra órbita exactamente, como para preocuparnos excesivamente por saber leer placas o ecografías, etcétera. Pues éstas son especialidades bastante específicas y complejas. Alcanzará con al menos ser capaces de entender los informes médicos para orientación completa a nuestros pacientes. Es más, en los estudios de laboratorio en casi todos los casos se incluyen los parámetros normales o valores “dentro de rango”, como se dice. Con un conocimiento fisiológico general y buen sentido común podremos valernos de toda esa información que llegará a nuestras manos, del modo debido y medido.

Las conclusiones sobre cáncer, lupus, esclerosis múltiple, vitiligo y fibromialgia (que se desprenden de las crónicas de estas enfermedades) son exactas y cada iriólogo podrá comprobarlas por sí mismo en unos pocos años de trabajo.

El cuarto ejercicio propuesto es algo más complejo, pues se trata de buscar los signos iridales que pueden corresponder a los valores encontrados en estudios clínicos. Visto de otro modo, dónde o qué signos deberemos buscar teniendo en nuestras manos esas informaciones, para nuestro aprendizaje, corroboración y ampliación diagnóstica. Este ejercicio exige repaso y concentración, y se recomienda hacerlo con el debido tiempo para que cada uno de los 25 casos quede suficientemente aclarado.

El médico interior de cada terapeuta sabe del cuerpo y la enfermedad mucho más que nosotros con toda esta información, él no necesita todo esto. Empero, no es tan fácil escuchar la voz del silencio, del íntimo, que es el que verdaderamente sabe. Quienes lo han logrado lo hicieron porque lograron la medicina universal y la clave del movimiento perpetuo.

Nosotros, simples aspirantes, nos vamos conduciendo acorde a nuestras posibilidades.

Octava lección

REPASO, CERTIFICACIÓN, AUTOEVALUACIÓN

**PARA SU CERTIFICACION,
PRÁCTICA ABRIMOS
CURSOS EN
BARRANQUILLA.**

INSCRIBASE YA!!

**3004259842(5)3655481(BQLLA)
3168312149 (BOGOTA)**

**EMPEZAMOS 1 DE JULIO
DEL 2012** *diagnósticodelaahud.com*

**LECTADO POR EL
IRIDOLOGO MIGUEL
TRILLOS P, M,H**

**VALOR PERSONA CON
MATERIAL Y PRACTICA
600.000 (SEIS CIENTOS MIL
PESOS).**